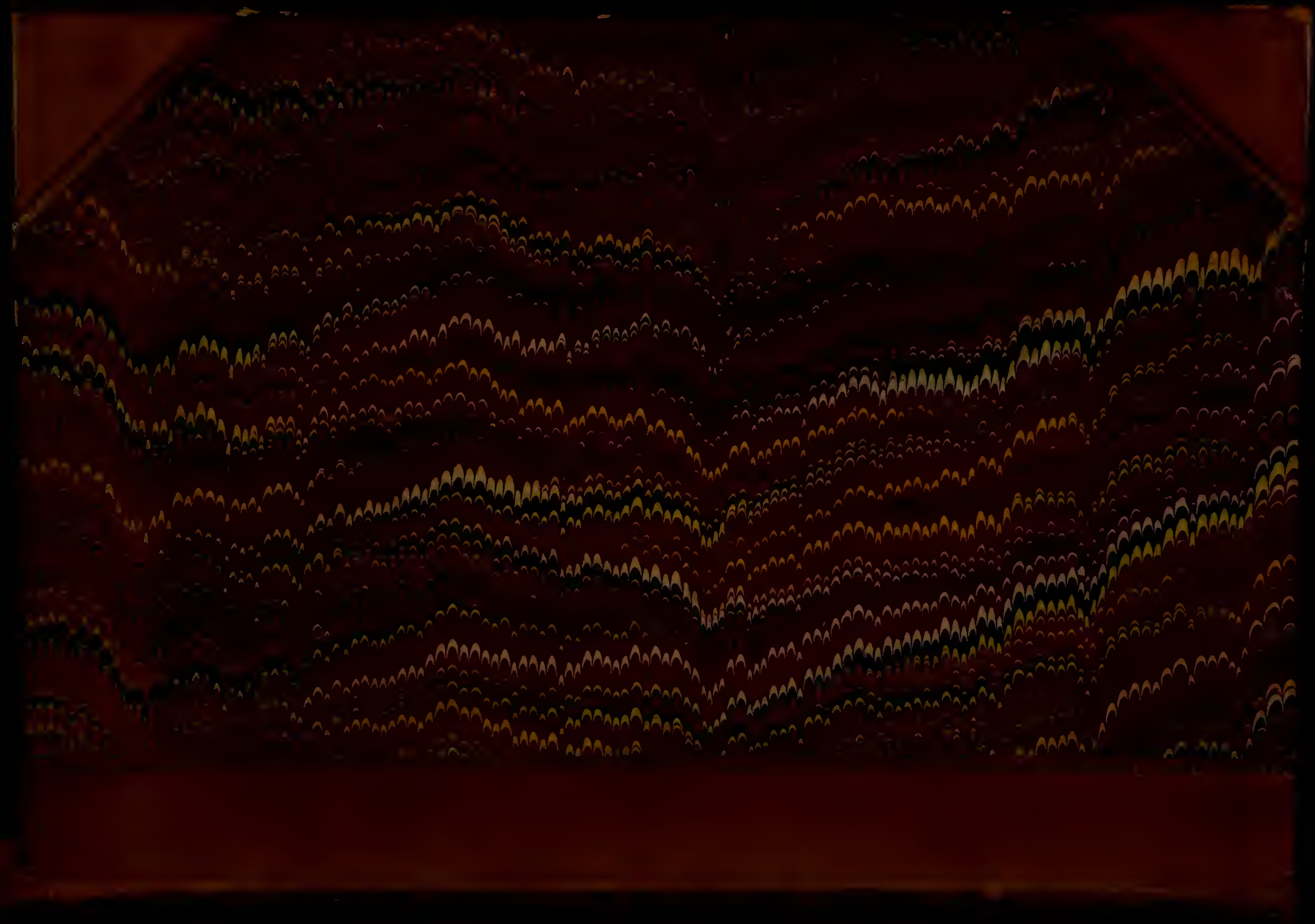

I b 4. 11

R38729

Dr. Friedrich Esmarch,

Kriegschirurgische Technik.

Handbuch

der

Kriegschirurgischen Technik.

Eine gekrönte Preisschrift

von

Dr. Friedrich Esmarch,

Professor der Chirurgie und Director der chirurgischen Klinik an der Universität Kiel, Geheimer Medicinal-Rath, Generalarzt der Landwehr, Ritter des K. Preussischen Kronenordens 2. Klasse, des K. K. Oesterreichischen Ordens der eisernen Krone 3. Klasse, Commandeur 2. Klasse des K. Schwedischen Nordsternordens, Comthur des K. K. Oesterreichischen Franz-Joseph-Ordens, Inhaber des Schleswig-Holsteinischen Erinnerungskreuzes für 1848–49, der Kriegsdenkmünze für 1864, der Kriegsdenkmünze für 1870–71, des Sächsischen Erinnerungskreuzes für 1870–71, des Französischen Bronzekreuzes für Hülfe im Kriege, Ehrenmitglied des Oesterreichischen patriotischen Hilfsvereins für verwundete Krieger, correspondirendem Mitglied der Société de Chirurgie in Paris, des ärztlichen Vereins in München, der K. Gesellschaft der Aerzte in Buda-Pest und des Vereins zur Beförderung der medicinischen Wissenschaften in Niederländisch Indien.

Motto: **Kurz und bündig.**

Mit 536 Holzschnitten und 30 Tafeln in Farbendruck.

Hannover.

Carl Rümpler.

1877.

Amsterdam. J. C. A. Sülpke.

Kopenhagen. Gyldendal'sche Buchhdl. (Lehmann & Stage).

New-York. E. Steiger.

St. Petersburg. H. Schmitzdorff, Kaiserl. Hofbuchhdl.

Stockholm. Samson & Wallin.

Alle Rechte vorbehalten.

Druck von August Grimpe in Hannover.

Ihrer Majestät

der

Kaiserin und Königin

AUGUSTA

der

hochherzigen Gönnerin der Kriegsheilkunst

der

allbewunderten Führerin im Kampfe der Menschenliebe

gegen des Krieges Schrecken

in tiefster Ehrerbietung

dargebracht

vom Verfasser.

Um die Interessen der Humanität unter dem Symbol des rothen Kreuzes auch im Frieden zu fördern, hatten

Ihre Majestät die Deutsche Kaiserin

in Veranlassung der Wiener Weltausstellung zwei grosse Preise auszusetzen geruht, den einen derselben für das beste Handbuch der kriegschirurgischen Technik.

Nach den Bestimmungen, von deren genauer Innehaltung die Preisertheilung abhängig gemacht wurde, sollte dieses Handbuch: „in prägnanter Kürze durch eine Schilderung der verschiedenen Verbandmethoden und Verbände, wie der im Felde vorkommenden chirurgischen Operationen, den jetzigen Standpunkt der kriegschirurgischen Technik so wiedergeben, dass es zum unentbehrlichen Begleiter und praktischen Hülfsmittel für jeden Feldarzt werde."

Von der aus drei Mitgliedern bestehenden Preisjury, dem Herrn Geheimen Ober-Medicinalrath und Generalarzt Professor Dr. B. von Langenbeck in Berlin, dem Herrn Hofrath Professor Dr. Billroth in Wien und dem Herrn Professor Dr. Soein in Basel, wurde dem Verfasser dieser Schrift der erste Preis zuerkannt.

Dieselbe erscheint erst jetzt, weil die Herstellung der Abbildungen viele Zeit und Arbeit erfordert hat.

Der Verfasser hat sich streng an die Bestimmungen der Preisaufgabe gehalten und ist dabei von dem Gedanken aus-

gegangen, dass ein solches Handbuch vorzugsweise dazu dienen solle, dem Gedächtniss zu Hülfe zu kommen. Dies lässt sich besser durch Bilder als durch viele Worte erreichen. Denn im Felde hat Niemand die Zeit, viel zu lesen. Ein Blick aber auf eine Abbildung, welche einen Verband, eine Operation, ein anatomisches Präparat deutlich wiedergibt, vermag am Schnellsten Das zurückzurufen, was früher erlernt, im Gedränge kriegerischer Ereignisse dem Gedächtnisse entschwunden war.

Das Buch enthält deshalb viele Bilder mit möglichst kurzem Text.

Wenn der Chirurg im Frieden vor einer grösseren Operation gern seine anatomischen Handbücher und Bilderwerke zu Rathe zieht, um sich über das Operationsfeld zu orientiren, im Felde muss er diese Hülfsmittel schmerzlich entbehren. Deshalb sind bei den grösseren Operationen die wichtigeren anatomischen Verhältnisse durch deutliche Abbildungen illustrirt, die zum Theil guten anatomischen Kupferwerken entnommen, zum grösseren Theile für diesen Zweck neu hergestellt sind.

Ausser dem Hauptzweck hat der Verfasser noch folgende ins Auge gefasst:

1. Das Buch sollte geeignet sein, zum Unterricht, nicht nur für angehende Militairärzte, sondern auch für Krankenpfleger zu dienen, da die Aerzte im Kriege nicht selten in die Lage kommen, ihr Wartepersonal selbst erst ausbilden zu müssen. Durch Benutzung der Abbildungen kann ihnen diese Aufgabe erleichtert werden. Auch ist aus diesem Grunde auf die Improvisirung von Verbandgegenständen besondere Rücksicht genommen worden.

2. Das Buch sollte für die Organe der freiwilligen Hülfe ein Wegweiser sein bei der Anschaffung und Bereithaltung von Verbandgegenständen, Apparaten und Instrumenten, wie sie vorzugsweise im Kriege gebraucht werden. Es könnte als ein illustrirter Catalog für die freiwilligen Hülfs-Depôts dienen und dem Arzt, der Verbandmaterial von den Depôts zu erhalten wünscht, durch Hinweisung auf die Abbildungen viele Worte ersparen.

3. Das Buch sollte dem Arzte, der in einem kleinen Orte ein Lazareth hat aufschlagen müssen, behülflich sein, dem Handwerker (Tischler, Klempner etc.) seine Wünsche betreffs Anfertigung von Apparaten zur Behandlung der Verwundeten durch Hinweis auf die Abbildungen deutlich zu machen.

Die Originalzeichnungen zu den Abbildungen sind zum grössten Theil von den Malern Herren Joh. Wittmaack (jetzt in Strassburg) und H. Braune in Kiel ausgeführt worden, die Holzschnitte in den Ateliers der Herren Gebr. Siméon Nachfolger und Albert Probst in Braunschweig, die Farbendrucktafeln in dem Atelier der Herren Eschebach und Schaefer in Leipzig.

Kiel, im Juni 1877.

Friedrich Esmarch.

Inhalts-Verzeichniss.

I. Verbandlehre.

Seite

A. Allgemeine Regeln für die Behandlung der Wunden und Verletzungen . . . 1
B. Die Bedeckung der Wunden . . . 2
C. Das Reinigen der Wunden . . . 4
D. Die Wärme-Entziehung . . . 8
E. Der Occlusions-Verband . . . 11
F. Die antiseptische Verbandmethode Lister's . . . 12
G. Die Vereinigung der Wunden . . . 16
H. Die Binden . . . 18
J. Die Tuchverbände . . . 22
K. Die Schienenverbände . . . 26
1. Holzschienen . . . 26
2. Pappschienen . . . 29
3. Metallschienen . . . 32
4. Nothschienen . . . 34
L. Die erhärtenden Verbände . . . 39
1. Der Kleisterverband . . . 39
2. Der Wasserglasverband . . . 40
3. Der Guttaperchaverband . . . 41
4. Der Gipsverband . . . 41
M. Verbände am Kopf . . . 48
A. Bindenverbände . . . 48
B. Tuchverbände . . . 50
C. Das Kopfnetz . . . 52
N. Verbände des Gesichts . . . 52
Binden und Tuchverbände . . . 53
O. Verbände am Halse . . . 54
P. Verbände an der oberen Extremität . . . 54
1. Bindeneinwickelung . . . 54
2. Tuchverbände . . . 54
3. Verbände bei Verletzungen der einzelnen Theile der oberen Extremität 58

Seite

Q. Verbände an der unteren Extremität 81
1. Bindeneinwickelung des ganzen Beines 81
2. Tuchverbände am Bein 82
3. Verbände bei Verletzungen der einzelnen Theile der unteren Extremität 83
R. Verbände am Rumpfe 109

II. Operationslehre.

A. Die Chloroformnarkose 112
B. Die Blutstillung 119
1. Die provisorische Blutstillung 119
a. Die directe Compression der Wunde 119
b. Die Compression des Hauptarterienstammes oberhalb der Wunde 121
c. Die künstliche Blutleere 128
2. Zur dauernden Blutstillung 137
a. Die Anwendung der Ruhe, der hohen Lagerung und des Eises . . 137
b. Unterbindung in der Wunde selbst (directe Unterbindung) 137
c. Die Unterbindung der Arterienstämme 138
1. Allgemeine Regeln für das Aufsuchen und die Unterbindung der Hauptarterienstämme 138
2. Regeln für die Unterbindung der einzelnen Arterienstämme 144
Unterbindung der linken Arteria Carotis communis in der Höhe des Ligam. cricothyreoideum 144
Unterbindung der linken Arteria Carotis zwischen beiden Köpfen des m. sternocleidomastoideus 145
Unterbindung der Arteria lingualis 146
Unterbindung der Arteria subclavia in der linken fossa supraclavicularis 147
Unterbindung der Arteria subclavia in der linken fossa infraclavicularis 148
Unterbindung der Arteria axillaris in der rechten Achselgrube 149
Unterbindung der Arteria brachialis in der Mitte des rechten Oberarmes 150
Unterbindung der Arteria brachialis in der rechten Ellbogenbeuge (Art. anconea) 151
Unterbindung der Arteria radialis im oberen Drittheil des rechten Vorderarmes 152
Unterbindung der Arteria ulnaris im oberen Drittheil des rechten Vorderarmes 152
Unterbindung der Arteria radialis oberhalb des rechten Handgelenkes 153

Seite

Unterbindung der Arteria ulnaris oberhalb des rechten Handgelenkes 153
Unterbindung der Arteria iliaca communis (links) 154
Unterbindung der Arteria iliaca externa (rechts) 155
Unterbindung der Arteria femoralis unter dem ligamentum Poupartii (rechts) 156
Unterbindung der Arteria femoralis unterhalb des Abganges der Art. profunda (an der unteren Spitze des trigonum ileo-femorale) (rechts) 157
Unterbindung der Arteria femoralis in der Mitte des Oberschenkels (hinter dem m. sartorius) (rechts) 158
Unterbindung der Arteria poplitea (rechts) 159
Unterbindung der Arteria tibialis antica oberhalb der Mitte des Unterschenkels (links) 160
Unterbindung der Arteria tibialis postica oberhalb der Mitte des Unterschenkels (rechts) 161
Unterbindung der Arteria tibialis antica im unteren Drittheil des Unterschenkels (links) 162
Unterbindung der Arteria tibialis postica hinter dem malleolus internus (rechts) 163

C. Der Aderlass 164
D. Die Transfusion 165
E. Die Absetzung der Glieder. (Amputationen und Exarticulationen) 172
I. Allgemeine Regeln für die Amputationen 172
a. Vorbereitungen 172
b. Durchschneidung der Weichtheile 172
1. Der einzeitige Zirkelschnitt (Celsus) 174
2. Der zweizeitige oder doppelte Zirkelschnitt (Petit) 176
3. Der Hautlappenschnitt (Brünninghausen) 178
4. Die Muskellappenschnitte 180
c. Das Absägen der Knochen 182
d. Die Blutstillung 185
e. Die Vereinigung der Wunde 187
f. Der Verband des Stumpfes 187
g. Die Lagerung 188
II. Allgemeine Regeln für die Exarticulationen 188
III. Amputationen und Exarticulationen an der oberen Extremität 189
a. Exarticulation der dritten Phalanx der Finger. (Mit Bildung eines Volarlappens von aussen nach innen) 189
b. Exarticulation der zweiten Finger-Phalanx. (Mit Lappenbildung von innen nach aussen, durch Einstechen) 190
c. Exarticulation der Finger im Metacarpo-Phalangeal-Gelenk . . . 191
α. Der Ovalairschnitt 191
β. Der Lappenschnitt 192

Seite

d. Exarticulation des Daumens im Carpalgelenk 193
α. Ovalairschnitt 193
β. Seitenlappenschnitt nach von Walther 194
e. Exarticulation der vier letzten Metacarpalknochen mit Erhaltung des Daumens 195
f. Exarticulation im Handgelenke 197
α. Zirkelschnitt 197
β. Lappenschnitt 197
g. Amputation des Vorderarmes 199
α. Zweizeitiger Zirkelschnitt 199
β. Hautlappenschnitt 199
h. Exarticulation im Ellbogengelenk 199
α. Zirkelschnitt 199
β. Lappenschnitt 200
i. Amputation des Oberarmes 201
α. Einzeitiger Zirkelschnitt 201
β. Zweizeitiger Zirkelschnitt 201
γ. Lappenschnitt 201
k. Exarticulation des Armes im Schultergelenke 201
α. Lappenschnitt 201
β. Zirkelschnitt 204

IV. Amputationen und Exarticulationen an der unteren Extremität 205
a. Exarticulation der Zehen 205
b. Exarticulation sämmtlicher Zehen in den Phalango-Metatarsalgelenken 205
c. Amputation aller Metatarsalknochen 207
d. Exarticulation der grossen Zehe sammt ihrem Metatarsalknochen 207
e. Exarticulation der fünften Zehe sammt ihrem Metatarsalknochen 208
f. Exarticulation in den Tarso-Metatarsalgelenken nach Lisfranc . . 209
g. Exarticulation im Tarsus nach Chopart 211
h. Exarticulation des Fusses unter dem Talus nach Malgaigne . . . 214
i. Exarticulation des Fusses nach Syme 215
k. Exarticulation des Fusses nach Pirogoff 219
l. Modification des Pirogoff'schen Verfahrens nach Günther 220
m. Modification des Pirogoff'schen Verfahrens nach Le Fort 222
n. Amputation des Unterschenkels 224
α. Zweizeitiger Zirkelschnitt 224
β. Hautlappenschnitt 224
o. Exarticulation des Unterschenkels im Kniegelenk m. d. Zirkelschnitt 225
p. Exarticulation d. Unterschenkels im Kniegelenk m. d. Lappenschnitt 227
q. Amputation des Oberschenkels 228
α. Einzeitiger Zirkelschnitt 228
β. Zweizeitiger Zirkelschnitt 228
γ. Hautlappenschnitt 228

Seite

r. Exarticulation des Oberschenkels 229
α. Mit vorderem grossen und hinterem kleinen Lappen nach Manec (Stichmethode) 229
β. Exarticulation des Oberschenkels mit dem Zirkelschnitt . . 232
s. Die Reamputation 235

F. Die Resection der Gelenke 236
I. Allgemeine Regeln für die Resectionen 236
II. Resection der unteren Gelenkenden des radius und der ulna. Mit Bilateralschnitt 242
III. Die totale Resection des Handgelenkes. Mit dem Dorso-Radialschnitt nach von Langenbeck 247
IV. Resection des Ellbogengelenkes. Mit dem T Schnitt nach Liston . . . 250
V. Subperiostale Resection des Ellbogengelenkes. Mit einfachem Längsschnitt nach von Langenbeck 254
VI. Resection des Ellbogengelenkes. Mit bilateralem Längsschnitt nach Hüter 255
VII. Resection des Schultergelenkes. Mit vorderem Längsschnitt nach von Langenbeck (ältere Methode) 256
VIII. Die subperiostale oder subcapsuläre Resection des Schultergelenkes. Nach von Langenbeck 259
IX. Resection des Gelenkkörpers der Scapula 261
X. Resection des Fussgelenkes. Subperiostal nach von Langenbeck 262
XI. Resection des Kniegelenkes. Mit vorderem Bogenschnitt 266
XII. Subperiostale Resection des Kniegelenkes. Mit seitlichem Bogenschnitt nach von Langenbeck 267
XIII. Resection des Hüftgelenkes. Mit hinterem Bogenschnitt nach Anthony White 270
XIV. Subperiostale Resection des Hüftgelenkes. Mit dem Längsschnitt nach von Langenbeck 272

G. Die Indicationen für die Amputation und Resection der Glieder 277
H. Die Resection am Schädeldach 279
J. Die innere Untersuchung und die Säuberung der Schusswunden von Fremdkörpern und infectiösen Stoffen 284
K. Die hypodermatische Einspritzung 291
L. Die Tracheotomie 292
M. Die Eröffnung der Brusthöhle (Thoracocenthese) 297
N. Die Darmnaht 299
O. Der Harnröhren- und Blasenschnitt 301
P. Operationen bei künstlicher Beleuchtung 303
Q. Zur Lagerung der Verwundeten 304
Sachregister 307

I. Verbandlehre.

A. Allgemeine Regeln für die Behandlung der Wunden und Verletzungen.

1. Erste und hauptsächlichste Aufgabe der Wundbehandlung ist es, alle Schädlichkeiten fernzuhalten, welche die Heilung hindern oder verzögern können.

Verwerflich ist also jede Behandlungsweise, welche neue Schädlichkeiten mit sich bringt.

2. Ruhe ist die erste Bedingung schneller Heilung.

Der verletzte Körpertheil muss also ruhiggestellt (immobilisirt, unbeweglich gemacht), bei allen schweren Verletzungen muss, wenigstens zu Anfang, absolute Bettruhe beobachtet werden.

Jede nicht nothwendige Beunruhigung (Berührung, Untersuchung, Sondirung, Ausquetschung etc.) einer Wunde ist zu vermeiden.

3. Venöse Stauung hindert die Heilung.

Sorge für ungehinderten Abfluss des venösen Blutes und der Lymphe von dem verletzten Theile durch hohe Lage, Beseitigung jeder Strangulation (einschnürende Kleidungsstücke, einschnürende Verbandstücke) ist niemals ausser Acht zu lassen.

4. Zurückhaltung der Wundsecrete führt zur Eiterung, zum Wundfieber und zu anderen accidentellen Wundkrankheiten.

Freier Abfluss der Wundsecrete ist also stets als eine der wichtigsten Aufgaben der Wundbehandlung zu betrachten.

Kein hermetischer Verschluss der Wunden, Ableitung der Wundsecrete durch Einlegen von gelöcherten Kautschukschläuchen (Drainage nach Chassaignac) (Fig. 1) in die Tiefe der Wunden, frühzeitige Lösung

Fig. 1.



Drainröhre.

einschnürender Nähte. Eine einzige zu feste Naht kann den Tod des Patienten zur Folge haben.

5. Jede Verunreinigung einer Wunde kann in derselben die Zersetzung, die Fäulniss, und damit accidentelle Wundkrankheiten hervorrufen, welche die Heilung verzögern und das Leben gefährden.

Sorge für scrupulöseste Reinlichkeit (der Finger, der Instrumente, der Verbandstücke, der Wäsche, des Wassers und der Luft) ist daher die erste Pflicht des Arztes wie des Wärterpersonals.

B. Die Bedeckung der Wunden.

Zum Schutz gegen äussere Schädlichkeiten, zum Bedecken der Wunden dienen:

1. Compressen, Stücke alter weicher Leinewand, benetzt mit irgend einer Flüssigkeit, oder einer Salbe, welche hermetischen Verschluss durch Ankleben verhindert.

Zweckmässig ist es, diese Compressen mittelst eines Locheisens zu löchern, oder durch Herausziehen von Fäden in sogenannte Gittercharpie zu verwandeln.

2. Charpie, aus reiner alter weicher Leinewand mit reinen Fingern gezupft, dient dazu, die unter der Compresse hervorquillenden Wundsecrete aufzusaugen und dient allerdings diesem Zwecke besser, als alle Surrogate.

Da man indessen niemals sicher sein kann, dass die Charpie keine Infectionsstoffe enthält, so sollte dieselbe vor der Anwendung durch Auskochen und Durchtränkung mit desinficirenden Stoffen (Carbolsäure, Salicylsäure etc.) unschädlich gemacht werden. Auch hat man in neuerer Zeit statt ihrer vielfach die folgenden Stoffe in Gebrauch gezogen:

3. Watte. Die gewöhnliche Watte dient zum Einhüllen verwundeter Theile; die gereinigte, durch Kochen in Alkalien entfettete Watte (Charpiewatte, Brnns' Verbandwatte) zum Aufsaugen der Wundsecrete; es ist nicht zweckmässig, sie direct auf Wundflächen zu legen, weil die losen Baumwollenfasern sich mit den Granulationen verfilzen.

4. Die englische Charpie (lint), ein gewebter filziger Baumwollenstoff, giebt in Wasser oder Oel getaucht, eine gute Wundbedeckung.

5. Schiffswerg (Oakum), aus alten mit Theer durchtränkten Schiffstauen gezupft, wirkt desinficirend und aufsaugend, ist aber für empfindliche Wundflächen etwas zu hart. Dasselbe gilt von der Jute, s. pag. 15.

6. Wasserdichte Stoffe, als Wachstaft, Wachstuch, Guttaperchapapier (Krankenleder), Kautschukzeuge und gefirnisstes Seiden-

papier*), dienen zum Bedecken und Feuchthalten der Verbandstücke und Umschläge und zum Schutz der Bettwäsche.

Fig. 2.

Schutzkorb aus Eisendraht; ist aus Telegraphendrähten leicht herzustellen.

Fig. 3.

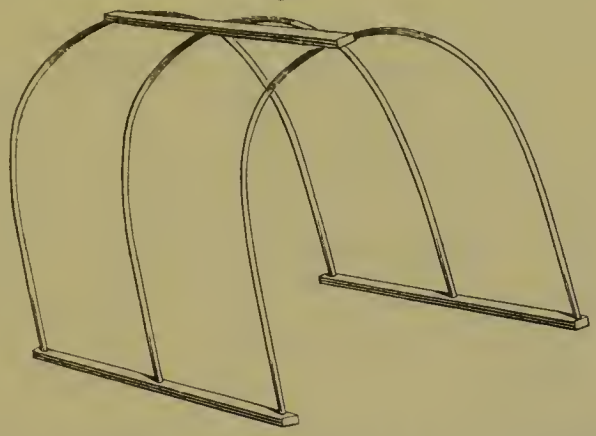

Schutzkorb aus drei Kupferdrähten und drei Holzstäben.

Fig. 4.

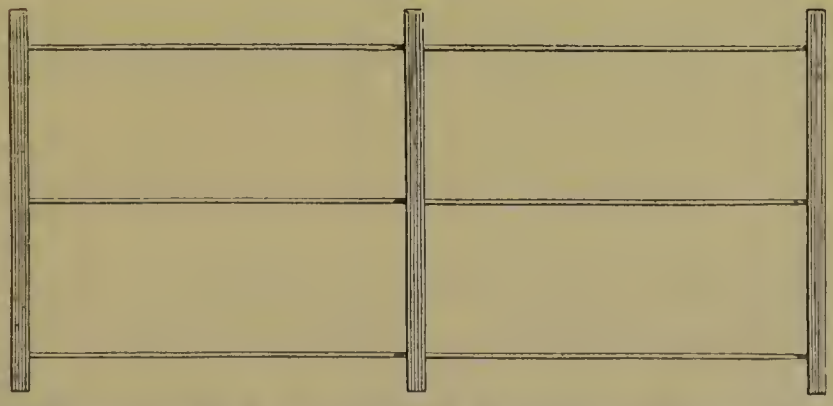

Derselbe platt gedrückt zur leichteren Verpackung für den Transport.

*) Man bestreicht Seidenpapier mittelst eines grossen Pinsels mit Leinölfirniss, welchem 3 % Siccativ oder Firnissextract zugesetzt ist. Die bestrichenen Bögen werden auf Fäden in einem luftigen Raum 2 mal 24 Stunden aufgehängt, bis sie vollständig trocken sind.

7. Schutzkörbe, aus gebogenem Draht und Holzstäben (Drahtbügel), oder aus Tonnenreifen (Reifenbahren) verfertigt, werden über verletzte Theile gestellt, um sie vor zufälligen Berührungen und vor dem Druck der Bettdecke zu schützen (Fig. 2, 3, 4).

NB. Die offene Wundbehandlung (das Freilassen der Wunde von jeglichem Verband) giebt unter Umständen bessere Resultate, als jede andere Behandlungsmethode, bei welcher die Wunde vielfachen Insulten ausgesetzt wird.

C. Das Reinigen der Wunden und ihrer Umgebung.

Dazu dienen:

1. Die Wunddouche (Esmarch's Irrigator, Fig. 5), mittelst welcher ein Strahl von (durch Zusatz von Carbolsäure, hypermangansaurem Kali, essigsaurer Thonerde, Salicylsäure etc.) desinficirtem Wasser über die Wunde geleitet wird.

Die Stärke des Strahls wird durch den Druck der zwei den Schlauch haltenden Finger und durch Höherheben und Senken der Douche regulirt. Ein Hahn ist unnöthig. Der Verschluss erfolgt durch Versenken der Zinnspitze in das Blechgefäss (Fig. 6). Zum Ausspülen von Wundhöhlen und Kanälen kann auf die Zinnspitze eine weiche Spitze von vulkanisirtem Kautschuk (Fig. 7) gesteckt oder eine Spitze von decalcinirtem Elfenbein (Fig. 8) benutzt werden.

Eine Wunddouche lässt sich (nach Thiersch) dadurch improvisiren, dass man einer Weinflasche den Boden ausschlägt, einen Kautschukschlauch durch den durchbohrten Kork steckt und die Flasche umgekehrt mittelst eines Strickes suspendirt (Fig. 9).*)

Man hüte sich, unter zu starkem Drucke Wundgänge auszuspritzen, weil man auf diese Weise die Flüssigkeit ins Zellgewebe treiben und

*) Billiger Irrigator: Nimm eine Flasche, schlage ein Loch in den Boden, stecke in die Mündung einen tubulirten Kork nebst Schlauch und Spitze und hänge die Flasche verkehrt auf. Zum Aufhängen dient ein Gehänge aus fünf Schnüren. Drei dieser Schnüre werden in der ganzen Länge an die Flasche angelegt und durch die beiden anderen Schnüre, von denen die eine um den Bauch, die andere um den Hals der Flasche quer herum geführt und fest angezogen und geknüpft wird, rechtwinklig gekreuzt. An den Kreuzungsstellen werden die Längs- und Querschnüre verknotet. Die drei Längsschnüre werden über dem Boden der Flasche in entsprechender Höhe verknüpft und dienen zum Aufhängen der Flasche. (Thiersch: Klinische Ergebnisse. pag. 728.)

Fig. 5.



Fig. 6.

Wunddouche geschlossen.

Fig. 9.



Improvisirte Wunddouche.

Esmarch's Wunddouche in Thätigkeit.

Fig. 7.

Spitze von vulkanisirtem Kautschuk.

Fig. 8.

Spitze von decalcinirtem Elfenbein.

heftige Entzündung hervorrufen kann. Auch der Gebrauch der Wundspritze ist zu widerrathen, weil man die Wirkung des Strahles weniger in seiner Gewalt hat, als bei der Wunddouche.

2. Zum Auffangen des abfliessenden Wassers und Eiters dienen verschieden geformte Eiterbecken, aus Blech oder Hartkautschuk verfertigt, deren Ränder sich den verschiedenen Körpertheilen gut anschmiegen (Fig. 10 u. 11).

Fig. 10.



Nierenförmiges Eiterbecken aus Hartkautschuk oder Blech.

Fig. 11.



Wannenförmiges Eiterbecken aus Blech, beim Abspülen ganzer Extremitäten zu gebrauchen.

3. Die Wundfläche selbst sollte überhaupt nie ohne Noth berührt werden. Zum Abwischen des Eiters in der Umgebung bedient man sich der Watte-Charpie, welche mit schwacher Carbollösung getränkt ist, oder der antiseptischen Ballen (s. p. 13).

Schwämme dürfen zum Reinigen der Wunden und ihrer Umgebung nur dann gebraucht werden, wenn alle in ihnen enthaltenen Unreinigkeiten auf das Sorgfältigste entfernt oder unschädlich gemacht sind.

Um Badeschwämme gründlich zu reinigen, müssen dieselben (nach Keller) zunächst wiederholt in heissem Wasser ausgedrückt und nachdem sie getrocknet, mit einem Holzschlegel so lange geklopft werden, bis kein Sand mehr

darin ist. Schon gebrauchte Schwämme werden in einer heissen concentrirten Sodalösung entfettet. Dann lässt man sie 24 Stunden lang in einer Lösung von Kali hypermanganicum (1 : 500) liegen, wäscht sie wieder in reinem Wasser aus, legt sie darauf in eine (1 %) Lösung von käuflichem crystallisirten Natrum subsulphurosum, zu der man 8 % reine concentrirte Salzsäure gesetzt hat, bis sie (in ca. 1/4 Stunde) weiss geworden, und spült sie endlich wieder in reinem Wasser so lange aus, bis sie vollkommen geruchlos sind. Sie müssen in starker (5 %) Carbollösung aufbewahrt werden. Vor dem Gebrauch werden sie in schwache (2 1/2 %) Carbollösung gelegt, in letzterer auch während des Gebrauchs gereinigt.

4. Zur gründlichen Reinigung verletzter Körpertheile dienen die Bäder (mit Zusatz von Seife, Soda, essigsaurer Thonerde etc.), sowohl die allgemeinen als die Localbäder (Fig. 12 u. 13).

Fig. 12.

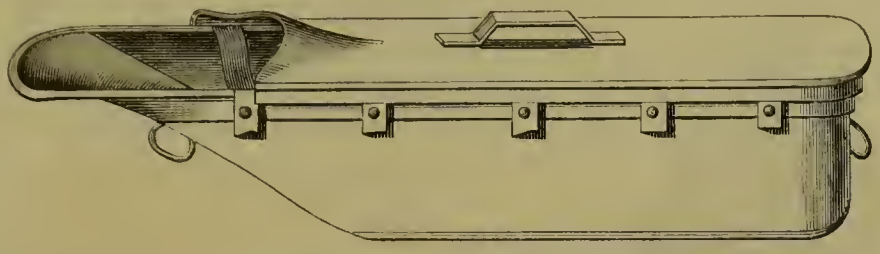

Arm-Bade-Wanne aus Zinkblech.

Fig. 13.

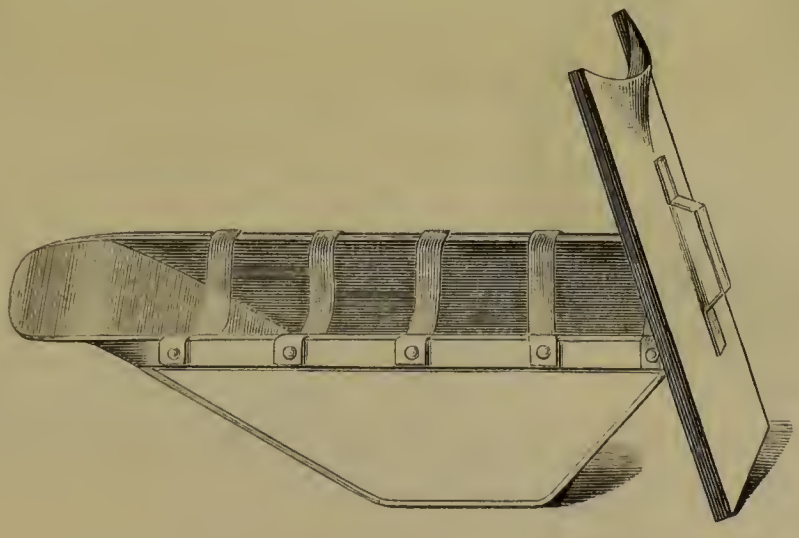

Bein-Bade-Wanne aus Zinkblech.

Die Deckel dienen zum Warmhalten der Badeflüssigkeiten; an den auf beiden Seiten angebrachten Knöpfen werden Bindenstreifen befestigt, welche das verletzte Glied suspendirt erhalten.

D. Die Wärmeentziehung.

Zur Bekämpfung der Entzündung dient die Kälte oder Wärmeentziehung, welche auf verschiedene Weise angewendet wird:

1. In Form kalter Umschläge; dieselben müssen sehr häufig gewechselt werden, wenn solche wirklich constant Wärme entziehen sollen, und beunruhigen dann leicht den verletzten Theil. Lässt man sie länger liegen, so dass sie heiss werden, so wirken sie erregend (Priessnitz'sche Umschläge).

Fig. 14.

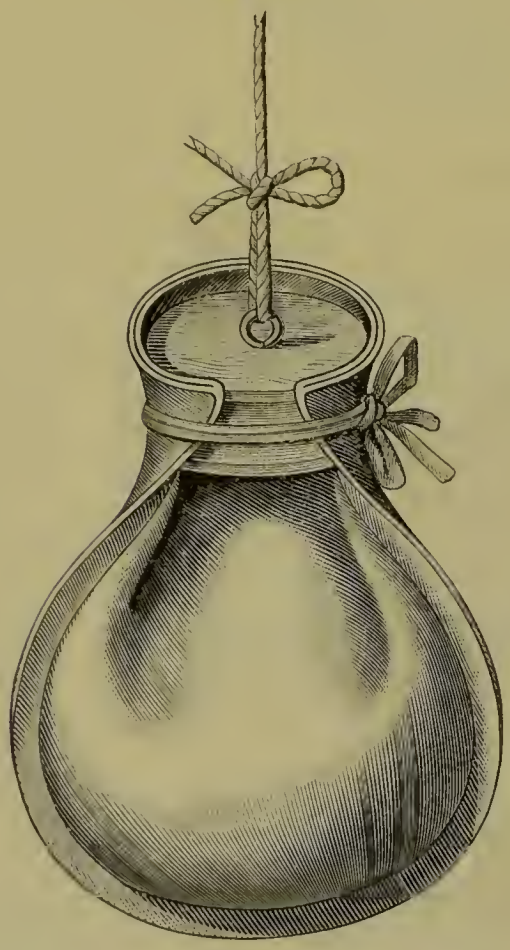

Eisbeutel.

2. Als trockene Kälte, am besten durch Eis in Kautschukbeuteln (Eisbeutel).

Die Eisbeutel müssen sicher verschlossen werden durch Holzrollen oder grosse Korkstöpsel, um welche das geschlossene Mündungsstück des Beutels durch ein schmales Band fest angeschnürt wird (Fig. 14).

Wird die Abkühlung zu stark, so legt man einige Schichten Leinewand zwischen Eisbeutel und Körpertheil.

Schweinsblasen lassen leicht Wasser durch und faulen bald. Um ersteres zu verhüten, muss man sie vor dem Gebrauch auswendig und inwendig mit Speck einreiben.

Glasflaschen und Blechbüchsen mit Eis oder kaltem Wasser gefüllt, entziehen die Wärme noch energischer, als Kautschukbeutel, legen sich aber nicht so gut an die Körpertheile an.

Eine sehr energische Abkühlung bei Entzündungen an den Extremitäten lässt sich durch die Kühlschlange (s. Fig. 15) erzielen. So nennt man einen langen Kautschukschlauch, den man in Schlangentouren um den entzündeten Theil wickelt und dessen eines Ende, mit einem durchbohrten Zinnklotz versehen, in einen mit Eiswasser gefüllten

Fig. 15.

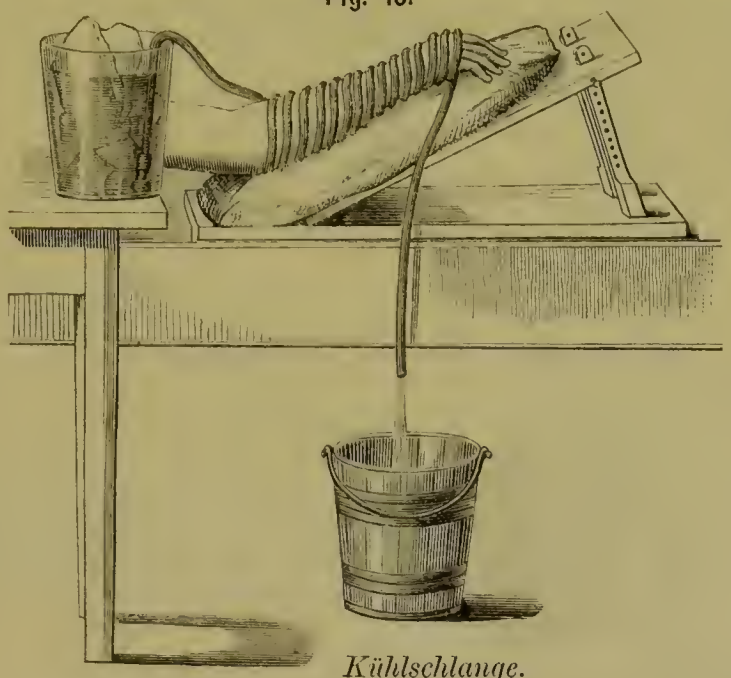

Kühlschlange.

Fig. 16.

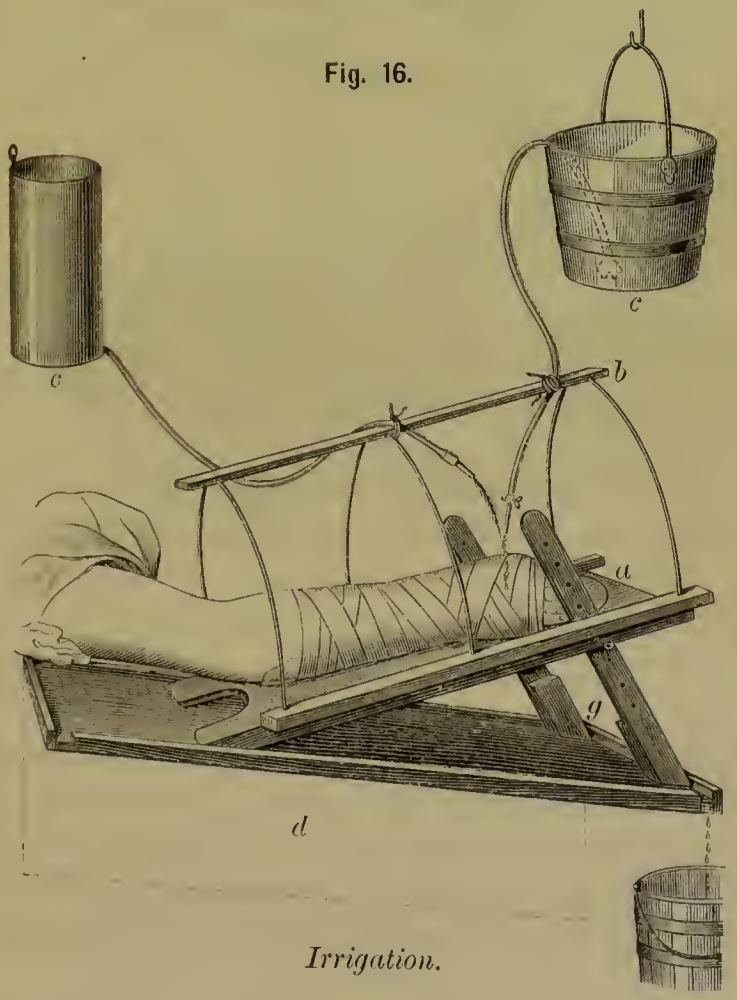

Irrigation.

Eimer gesenkt wird, während das andere Ende in einen leeren Eimer herabhängt. Durch Ansaugen an dem letzteren Ende entsteht eine Circulation von Eiswasser, welche durch Compression des abführenden Endes mittelst eines Fadens regulirt werden kann. Ist der obere Eimer leer geworden, so wird er durch Eingiessen des abgeflossenen Wassers wieder gefüllt.

3. Durch Berieselung mit kaltem Wasser (Irrigation) (Fig. 16 u. 17).

Aus einem Irrigator, der über dem Bette aufgehängt wird, lässt man kaltes Wasser in Tropfen rieseln auf den verletzten Theil, der mit Leinewand bedeckt ist, in welcher sich das Wasser vertheilt. Durch Hineinschieben einer Stroh-Aehre in die Zinnspitze des Irrigators wird die Ge-

schwindigkeit des Tropfenfalles regulirt. Statt des Irrigators kann man sich auch eines Kautschukschlauches bedienen, der an dem einen Ende mit einem Hahn versehen ist, am anderen Ende mit einem durchbohrten Zinnklotz, welcher in einen mit Wasser gefüllten Eimer versenkt wird. Der Schlauch wirkt als Heber und muss durch Ansaugen in Thätigkeit

Fig. 17.

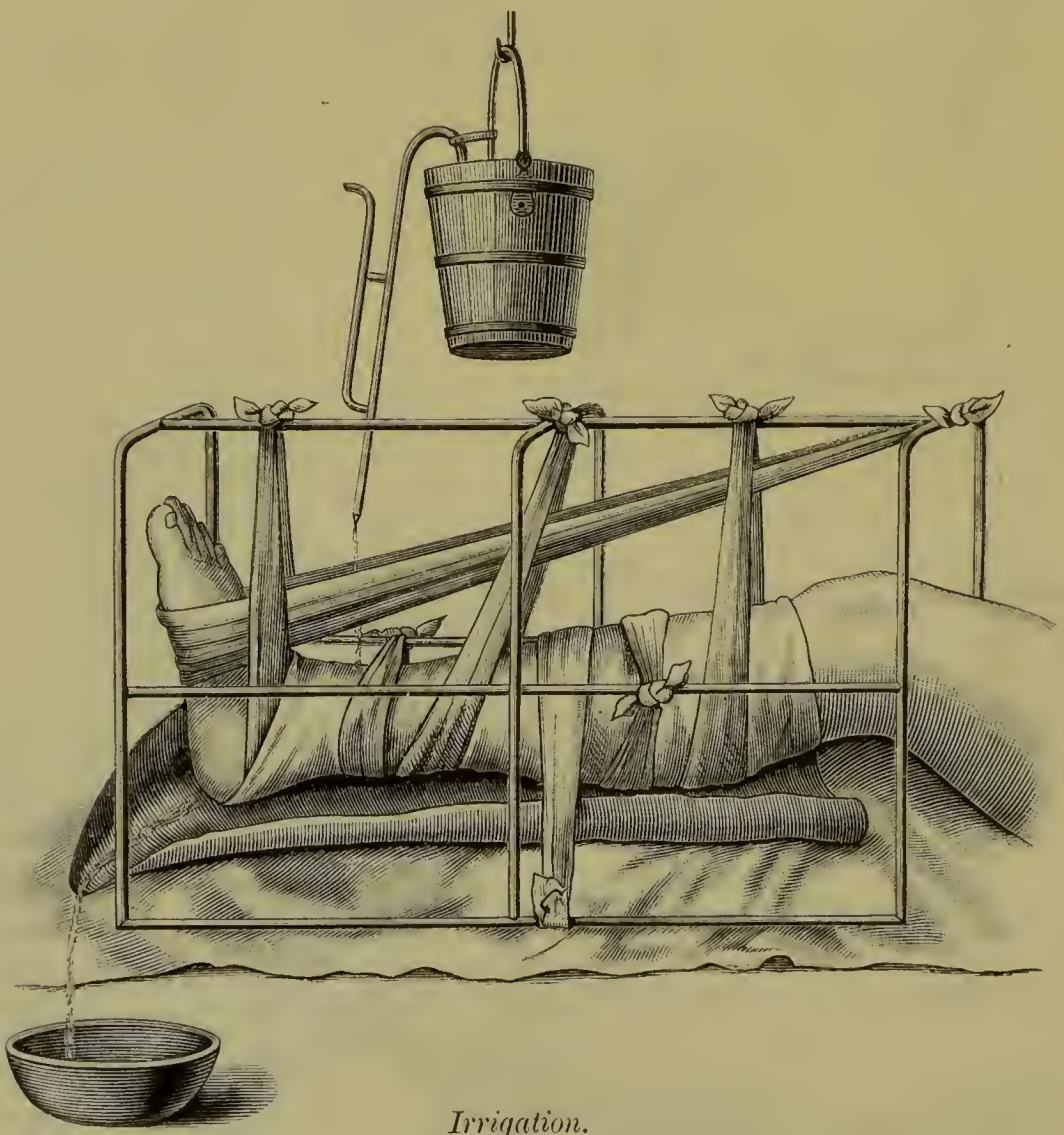

Irrigation.

gesetzt werden. Ebenso kann man kleine Heber aus Glas oder Blechrohr für diesen Zweck verwenden (Fig. 17). Die wärmeentziehende Wirkung der Berieselung ist sehr gross in Folge der Verdunstung des Wassers. Man braucht deshalb nicht Wasser von sehr niedriger Temperatur anzuwenden. Das abfliessende Wasser muss auf einer schiefen

Ebene oder von einer wasserdichten Unterlage (Wachstuch) aufgefangen und in einen untenstehenden Eimer geleitet werden.

4. Durch Eintauchen in kaltes Wasser (Immersion).

Man bedient sich dazu der Arm- und Bein-Badewannen (Fig. 12 und 13), in welchen das verletzte Glied auf Bindenstreifen gelagert wird, welche an den auf beiden Seiten der Wannen befindlichen Knöpfen befestigt sind.

Diese Art der Wärmeentziehung eignet sich vorzüglich für die frischen Verletzungen der Hände und Füsse. Es bedarf keiner sehr niedrigen Temperaturgrade, da die Wirkung des permanenten Bades eine sehr energische ist. Wasser von 16—18° R. kühlt bei längerer Dauer des Bades schon sehr merklich ab. Man kann in der Regel dem Patienten selbst die Regulirung der Temperatur durch Zugiessen von kaltem Wasser überlassen.

Zur **Abhaltung septischer Stoffe** von den Wunden dienen die Occlusions-Verbände und die antiseptische Verbandmethode Lister's.

E. Der Occlusions-Verband.

Da offene Wunden ebenso, wie subcutane, ohne Eiterung heilen können, wenn es gelingt, alle Fäulnisserreger abzuhalten, so bezweckt der Occlusions-Verband, auf der frischen Wunde einen trockenen Schorf hervorzubringen, welcher so lange fest anhaftet, bis die Vernarbung erfolgt.

Dies gelingt:

1. bei oberflächlichen Substanzverlusten, Abschürfungen, Verbrennungen, Schälhieben etc. durch Bepulvern mit Mehl, Kohle, Kreide, Thonerde, arabischem Gummi, durch Vertrocknen der Oberfläche mittelst eines Luftstromes (Blasebalg), durch leichte Aetzung mit Höllenstein oder Carbolsäure, durch Bedecken mit Watte;

2. bei tieferen (mit Fractur, Gelenkverletzungen etc.) complicirten Wunden durch Bedecken der blutigen Wunde mit gereinigter und desinficirter Watte, geschabter Charpie, Lint oder Feuerschwamm, welche mit dem Blut eine trockene Kruste bilden. Darüber wird eine dicke Wattelage gedeckt, und darüber ein wasserdichter Stoff mit einer feuchten Gazebinde befestigt.

F. Die antiseptische Verbandmethode Lister's

bezweckt gleichfalls alle (in der Luft schwebenden und an allen Gegenständen haftenden) Fäulnisserreger von der Wunde abzuhalten, oder doch sie durch Antiseptica unschädlich zu machen, ohne indessen die Wunde durch den Einfluss der letzteren zur (antiseptischen) Eiterung zu reizen.

1. Bei Operationen wird zuerst die Haut in der Umgebung des Operationsfeldes und Alles, was mit der Wunde in Berührung kommt (die Hände des Operateurs, der Assistenten, die Instrumente etc.), nach vorheriger sorgfältiger Reinigung mit Seife und Bürste, durch Waschen mit starker (5%) Carbolsäurelösung desinficirt.

2. Während der ganzen Operation und bei jedem Verbandwechsel wird die Luft in der Umgebung der Wunde fortwährend

Fig. 18.

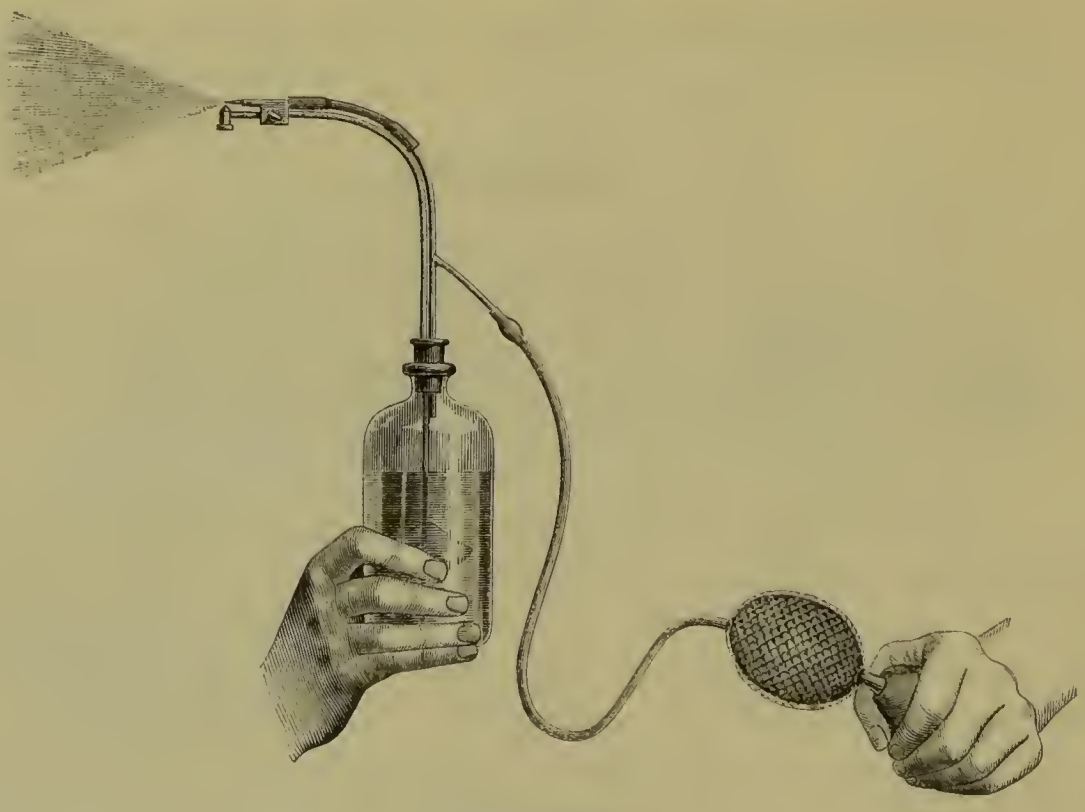

Carbolstäuber.

mit einem feinen Nebel einer schwachen (2½%) Carbolsäurelösung erfüllt. Zur Hervorbringung desselben bedient man sich des Carbolstäubers (Richardson's Spray-producer, Fig. 18). Bei lang-

dauernden Operationen und Verbänden kann das Bestäuben momentan unterbrochen werden, wenn man unterdessen die Wunde durch Bedecken mit einem in schwache Carbollösung getauchten Leinwandlappen (guard) schützt.

Fig. 19.

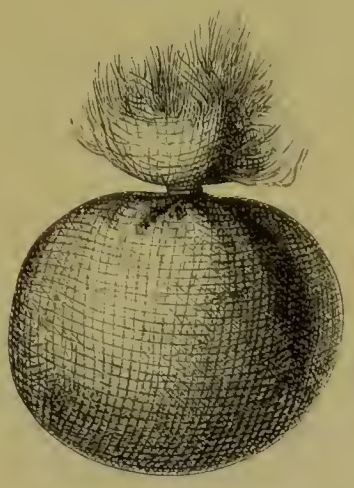

Antiseptischer Ballen.

Die Badeschwämme, deren man sich bei den Operationen bedient, müssen, nachdem sie gründlich gereinigt und ausgekocht (s. pag. 6), in der starken Carbollösung aufbewahrt, und vor und während der Operation in der schwachen Lösung ausgepresst werden.

Auch kann man sich zum Abtupfen des Blutes der antiseptischen Ballen (Fig. 19) bedienen, welche aus Kugeln von Salicylwatte, Salicyljute oder Salicylcharpie bestehen, die in Salicylgaze eingebunden sind.

3. Wunden, welche schon vorher der Luft ausgesetzt waren, und Operationswunden, welche bei der Operation mit inficirenden Stoffen in Berührung gekommen sind, müssen vor Anlegung des Verbandes durch Waschen mit der stärkeren (5%) Carbollösung desinficirt werden. Dies hindert die Heilung per primam intentionem nicht. Ist schon Eiterung eingetreten, so bedarf es einer stärkeren Desinfection durch gründliches Auswaschen der Wunde mit einer 8% Chlorzinklösung.

4. Jede Blutung ist sorgfältig zu stillen durch Unterbindung mit carbolisirten Darmsaiten, deren Enden nahe am Knoten abgeschnitten werden. Dieselben lösen sich im Innern der Wunde nach einiger Zeit vollständig auf und werden resorbirt.

Um Darmsaiten (Catgut) antiseptisch zu machen, müssen dieselben mindestens zwei Monate lang in einer Carbolölemulsion (1 Theil crystallisirter und mit 10% Wasser verflüssigter Carbolsäure und 5 Theile Olivenöl) liegen, bei niederer Temperatur und ohne geschüttelt zu werden. Beim Stehen scheidet sich ein Theil der wässrigen Lösung von der Emulsion aus und bildet eine untere Schicht, in welche die Darmsaiten nicht eintauchen dürfen. Um dies zu verhindern, legt man einige Steinchen oder Glasperlen auf den Boden des Glases und darüber eine Glasplatte, auf welcher die Darmsaiten ruhen. Letztere quellen anfangs auf, werden undurchsichtig, weich und schlüpfrig, später aber wieder durchsichtig und fest wie Seide.

5. Die Wunden werden sorgfältig genäht mit Silberdraht oder carbolisirter Seide.*)

6. Carbolisirte, d. h. nach sorgfältigster Reinigung in starker Carbollösung aufbewahrte und gut gelöcherte Kautschukdrains (s. Fig. 1) bis an die tiefste Stelle der Wunde eingeschoben und im Niveau der Wundränder abgeschnitten, und eine sorgfältige Compression der Wundhöhlen durch carbolisirte Schwämme oder Bäusche von carbolisirter Gaze, Watte, Salicylwatte oder Jute, verhüten die Verhaltung der Wundsecrete.

7. Unmittelbar auf die Wunde wird ein in schwache Carbollösung getauchtes Stück Schutztaft (protective silk) gelegt, welches dieselbe vor der directen Einwirkung der Carbolsäure schützt und zugleich beim Verbandwechsel durch seine Verfärbung (schmutzig-grau, Schwefelblei) anzeigt, wenn Zersetzung in der Wunde eingetreten ist.

Protectiv silk ist feiner grüner Wachstaft (oiled silk), welcher mit bleihaltigem Copallack wasserdicht gemacht und überzogen ist mit einer feinen Schicht einer Mischung von 1 Theil Dextrin, 2 Theilen Stärke und 16 Theilen einer kalten, wässrigen Lösung von 5% Carbolsäure, welche sammt den etwa daran haftenden Fäulnisserregern durch das Eintauchen in die schwache Carbollösung unmittelbar vor der Anwendung wieder abgespült wird.

8. Darüber wird eine achtfache Schicht carbolisirter Gaze gelegt, welche die Wundränder mehr als handbreit überragt; zwischen siebente und achte Schicht legt man ein Stück Gummizeug (Makintosh) oder gefirnisstes Seidenpapier (s. pag. 3), welches verhütet, dass das Wundsecret direct auf die Oberfläche durchdringe. Das Ganze wird mittelst Gazebinden gut befestigt.

Die antiseptische Gaze wird in folgender Weise bereitet. Gebleichte oder ungebleichte, nicht gestärkte, Baumwollen-Gaze (Mull) wird in einem doppelwandigen, durch kochendes Wasser oder Dampf erhitzten Blechkasten zuerst einige Zeit durchwärmt, dann mittelst einer grossen Spritze mit einer heissen Mischung von 5 Theilen Harz, 7 Theilen Paraffin und 1 Theil crystallisirter Carbolsäure besprengt und muss dann noch 24 Stunden unter einer schweren Bleiplatte in dem heissen Blechkasten liegen bleiben, damit sie gleichmässig von der Mischung durchdrungen werde. Dann wird die Gaze herausgenommen und bis zur Verwendung sorgfältig in einer Umhüllung von Pergamentpapier oder gefirnisstem Papier aufbewahrt.

9. Der Verband muss in derselben Weise erneuert werden, so oft Wundsecret an den Rändern des Verbandes zum Vorschein kommt;

*) Ungefärbte Seide, welche eine halbe Stunde lang in einer Mischung von geschmolzenem Wachs und Carbolsäure (10 : 1) gelegen hat.

anfangs täglich ein- bis zweimal, später alle zwei bis drei Tage, zuletzt immer seltener. Der Verbandwechsel soll möglichst rasch geschehen. Man reinigt die Umgebung der Wunde mit dem Irrigator und in schwache Carbollösung getauchter Wundwatte (Tupfer). Die Wundhöhle wird nicht ohne Noth ausgespült; nur, wenn das Silk missfarbig geworden, muss sie auf's Neue mit starker Carbollösung desinficirt werden.

Die Drainröhren werden nach einiger Zeit gewechselt, durch dünnere ersetzt und möglichst bald weggelassen.

10. Will oder kann man den Verband nicht häufig erneuern, so legt man den doppelten antiseptischen Verband an, dessen tiefere Schicht aus dem Schutztaft und einer in Carbolsäurelösung getauchten Compresse besteht, welche durch eine Gazebinde fixirt wird. Darüber kommen dann die trockenen Schichten und das Stück Makintosh. Die tiefere Schicht kann wochenlang liegen bleiben und wird nur bei jedem Verbandwechsel mit Carbollösung benetzt.

11. In Ermangelung der trockenen antiseptischen Gaze Lister's kann man auch den feuchten Carbolverband nach Bardeleben anwenden, welcher darin besteht, dass man über den Schutztaft vielfache Schichten von einer Gaze legt, welche zuerst zwölf Stunden lang in starker Carbollösung gelegen hat, dann ausgedrückt und in frischer 1% Carbollösung aufbewahrt worden ist. Sobald irgendwo das Wundsecret an die Oberfläche dringt, werden neue Schichten der feuchten Gaze übergelegt.

12. Auch die Borsäure wirkt antiseptisch und kann für oberflächliche Wunden, Brandwunden, granulirende Flächen entweder in wässriger Lösung (1 : 30), in welche man Lint oder Gaze taucht, oder als Salbe (1 : 2 Fett) (Chiene) gebraucht werden.

13. Eine ähnliche, wenn auch nicht ganz so sichere antiseptische Wirkung wie die Carbolsäure hat die von Thiersch empfohlene und in neuerer Zeit vielfach, namentlich in Verbindung mit dem Carbolverband, angewendete Salicylsäure. Dieselbe kann in wässriger Lösung (1 : 300) sowohl zum Sprühnebel als auch zur Tränkung der Verbandstoffe, zum Waschen der Instrumente, der Hände etc. verwendet werden, wird aber vorzugsweise zum Imprägniren von Verbandstoffen, namentlich der Watte und der Jute gebraucht.

Die Jute (präparirter arracanischer Hanf) eignet sich wegen ihrer Durchlässigkeit besonders gut zur antiseptischen Wundbedeckung.

Ueber die Darstellung dieser Verbandstoffe s. C. Thiersch: Klinische Ergebnisse der Lister'schen Wundbehandlung. Leipzig 1875, p. 720 u. ff.

G. Die Vereinigung der Wunden.

Zur Vereinigung von Wunden mit lebensfähigen Rändern (Schnitt- und Hiebwunden) dienen:

1. Heftpflasterstreifen; sie werden im Ganzen wenig mehr gebraucht, weil das Pflaster leicht die Haut reizt, Erytheme und Eczeme hervorruft und das Wundsecret zurückhält.

2. Gazebindenstreifen, welche zu beiden Seiten der Wunde mit Collodium (Schiessbaumwolle in Aether gelöst) oder Traumaticin (Guttapercha in Chloroform gelöst) befestigt werden.

Fig. 20.

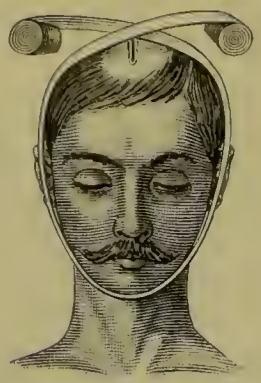

Zweiköpfige Vereinigungsbinde.

3. Gestärkte Gazebinden, in Wasser getaucht, und über die mit den Fingern zusammengedrängten Wundränder gewickelt, drücken die letzteren gut an einander, ohne das Wundsecret zurückzuhalten. In manchen Fällen ist es zweckmässig, die Binden von beiden Enden aufzuwickeln, und mit denselben von beiden Seiten her die Wundränder zusammenzudrängen (Fig. 20).

4. Die Wundnaht, blutige Naht.

a. Die Knopfnaht (Fig. 21) wird mit graden oder mehr oder weniger gekrümmten Heftnadeln und mit gewichster oder carbolisirter (s. pag. 14) Seide, Zwirn, Pferdehaaren, Darmsaiten, Silber- oder Eisendraht angelegt.

Fig. 21.

Knopfnaht.

Von Wichtigkeit ist es, die Naht zu schliessen durch einen sicheren Doppelknoten, der sich nicht von selbst löst. Dazu dient der Schifferknoten (Fig. 22), bei dem beide Fadenenden in derselben Richtung durch beide Schlingen treten, während bei dem falschen oder Weiberknoten (Fig. 23), der nicht sicher hält, die beiden Fäden in entgegengesetzter Richtung durch die Schlingen gehen.

Fig. 22.



Schiffer- oder Kreuzknoten (reef knot).

Fig. 23.

Falscher oder Weiberknoten.

Fig. 24.

Chirurgischer Knoten.

Wenn die Wundränder sehr gespannt sind, so ist es zweckmässig, bei dem ersten Knoten die Fäden zweimal um einander zu schlingen (Fig. 24. Chirurgischer Knoten) und darauf den zweiten Knoten, wie beim Schifferknoten, zu schürzen.

Fig. 25.

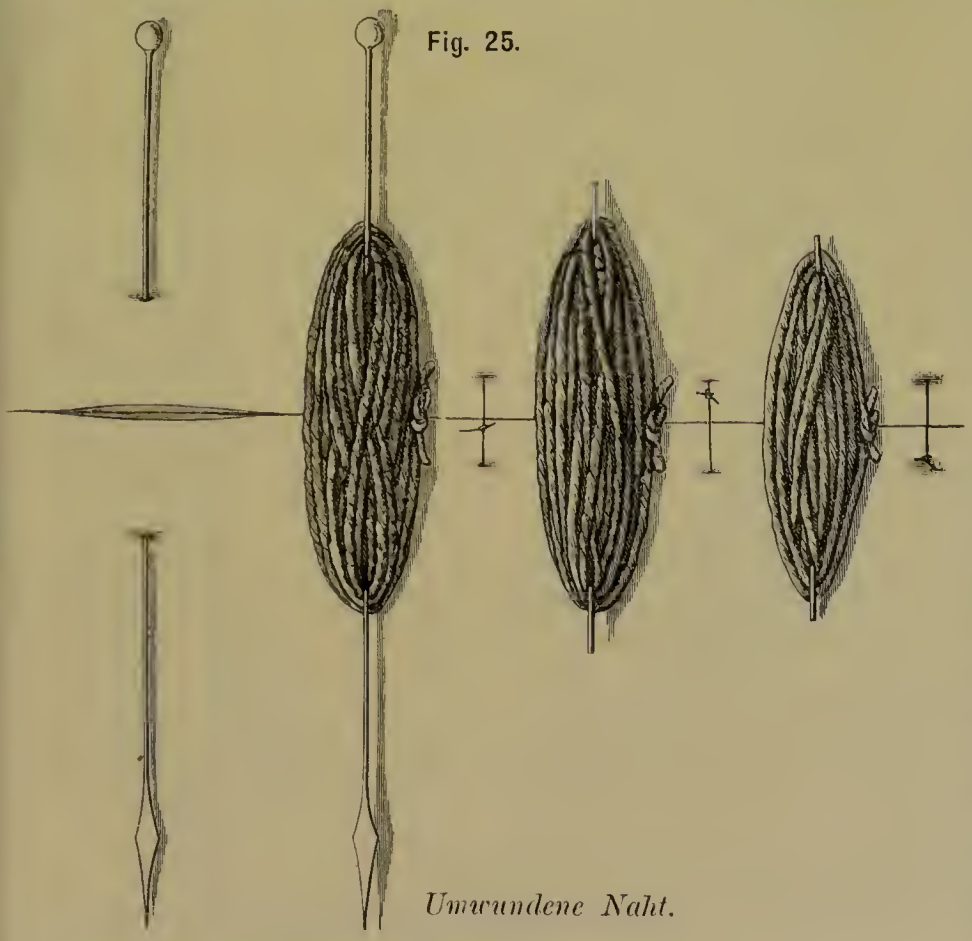

Umwundene Naht.

b. Die umwundene Naht (Fig. 25) wird mit Insectennadeln (Carlsbader Nadeln) angelegt, deren Spitzen platt geklopft und lanzenförmig geschliffen sind. Nachdem sie in einiger Entfernung von den Wundrändern durch die Haut hin-

durch geführt sind, umwickelt man sie mit dicken Baumwollenfäden in abwechselnden Kreis- und Achtertouren der Art, dass die Hauträuder fest gegen einander gedrängt werden. Dann kneift man die Enden der Nadel mit einer Beisszange ab. Zur genaueren Vereinigung der Wundränder kann man in den Zwischenräumen zwischen den Nadeln einige feinere Knopfnähte anlegen. Man kann die Nadelstümpfe am zweiten Tage durch drehende Bewegungen mittelst einer Zange herausziehen, die Fädenwülste aber, welche durch Blut meist mit der Haut verklebt sind, noch einige Tage liegen lassen. Diese Naht eignet sich besonders für grössere klaffende Wunden der Gesichtshaut, wie sie namentlich bei plastischen Operationen vorkommen.

Fig. 26.

Faltennaht.

c. Die Faltennaht (Fig. 26) dient zur Vereinigung von sehr dünnen und schlaffen Hauträndern, welche dadurch zu einer Falte erhoben werden, so dass sich die Berührungsflächen vergrössern.

II. Die Binden.

Zum Festhalten der Verbandstücke, zur Einhüllung, Compression und Fixirung der verletzten Körpertheile dienen die Binden, welche aus folgenden Stoffen verfertigt werden:

a. aus Leinewand; am Besten aus alter, weicher, oft gewaschener Leinewand, gerissen oder nach dem Faden geschnitten. (Binden aus neuer Leinewand legen sich schlecht an, weil sie zu steif sind.)

b. aus Baumwollenstoff (Shirting, Stouts) gerissen; sind billiger als die leinenen und besonders gut zum Kleisterverband zu verwenden.

c. aus Gaze (Mull, York oder Bock) geschnitten, legen sich gut an, wenn sie vorher angefeuchtet werden, und kleben beim Trocknen zusammen, weil sie Stärke enthalten. Sie eignen sich vorzüglich zur Anlegung der Gipsverbände.

d. aus Flanell gerissen, sind weich und dehnbar und schmiegen sich deshalb gut an; eignen sich besonders zur Unterlage beim Kleister- und Gipsverband.

e. aus Watte geschnitten; sind sehr weich und compressibel und eignen sich deshalb gleichfalls zur Unterlage für erhärtende Verbände.

Das Anlegen der Binden, die Einwickelung

muss mit grosser Genauigkeit und Sorgfalt geschehen, weil eine schlecht angelegte Binde sich leicht verschiebt und durch Strangulation grossen Schaden anrichten kann.

Eine einschnürende Binde bewirkt alsbald venöse Stauung; die unter der Einschnürung liegenden Theile schwellen unter heftigen Schmerzen an, werden blau, kalt und wenn die Einschnürung nicht bald gehoben wird, so folgt brandiges Absterben (Druckbrand, Schnürbrand).

Wenn trocken angelegte Binden hinterher nass werden (z. B. durch kalte Umschläge), so ziehen sie sich stark zusammen und bewirken gewöhnlich Strangulation.

Fig. 27.

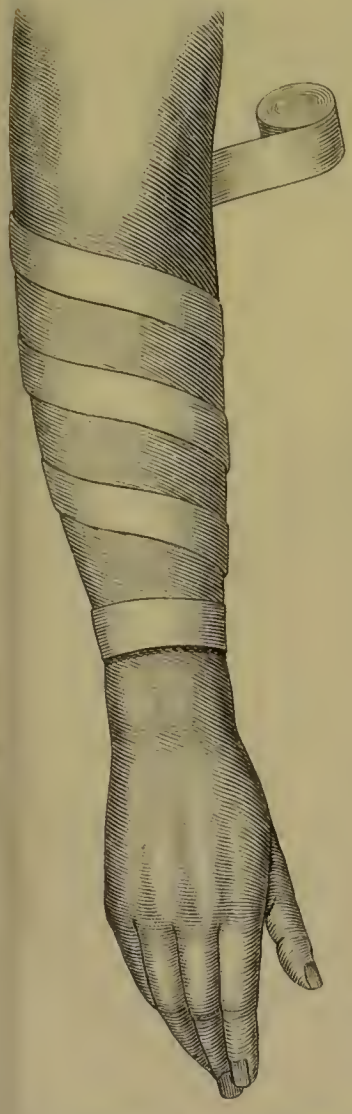

Kreisgang und Schlangentour.

Fig. 28.

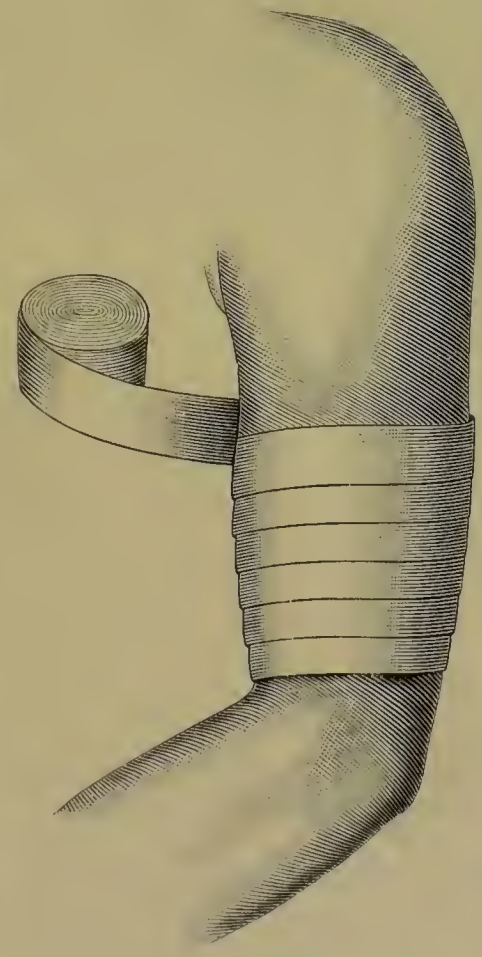

Hobelbinde.

Bei der Einwickelung unterscheidet man folgende Gänge oder Touren:

1. Der Kreisgang, die Zirkeltour, welche den Theil in einer und derselben Ebene umkreist (Fig. 27, unten).

2. Die Schlangentour (dolabra repens), eine rasch aufsteigende Spirale (Fig. 27, oben).

3. Die Hobelbinde, eine langsam aufsteigende Spirale (dolabra ascendens), deren Gänge sich theilweise decken (Fig. 28).

Fig. 29.

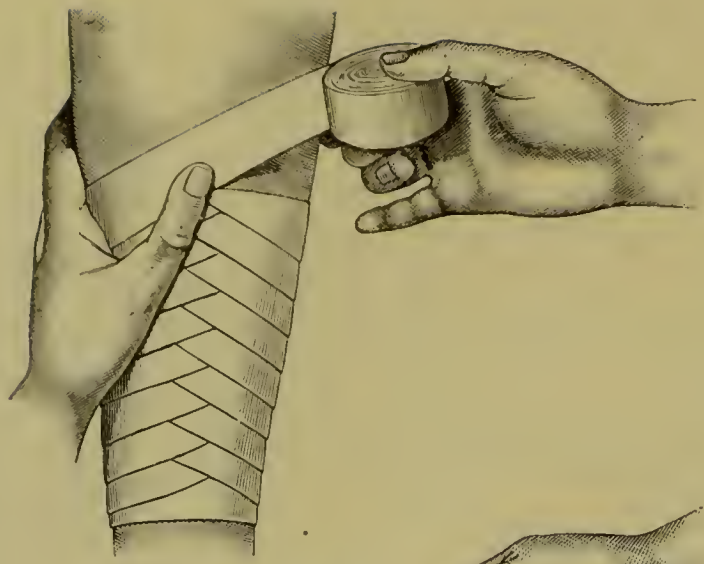

Fig. 30.

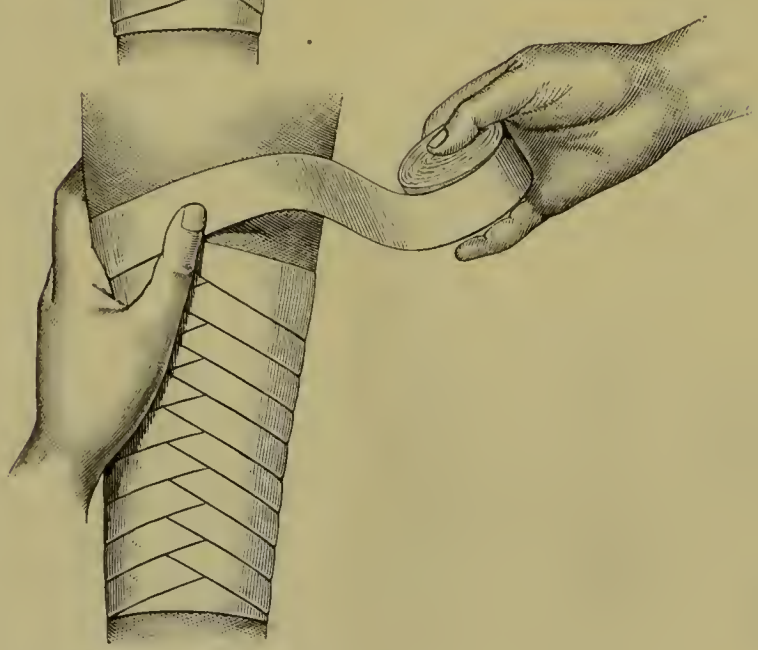

Fig. 31.



Die absteigende Spirale (dolabra descendens) kommt, der venösen Rückstauung wegen, selten zur Anwendung.

4. Der Umschlag (dolabra reversa, renversée) (Fig. 29 – 31) muss überall da gemacht werden, wo der Umfang des Gliedes zu- oder abnimmt, um das Klaffen der Bindengänge (Fig. 32) zu verhüten.

Fig. 32.

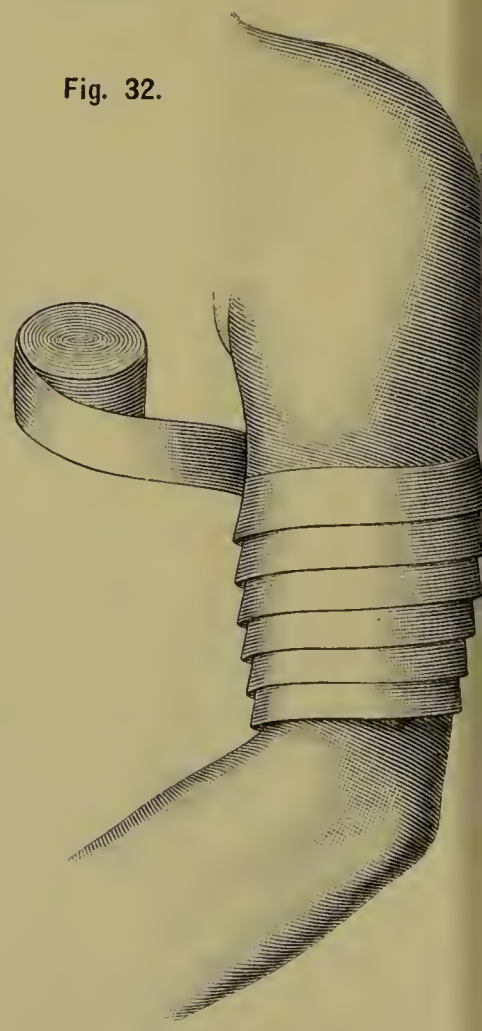

Klaffende Binde.

5. Der Kreuzgang, die Achtertour (spica, Kornähre) kommt da zur Anwendung, wo die Binde über ein Gelenk weg auf einen anderen Körpertheil übergeht (Fig. 33).

Fig. 33.

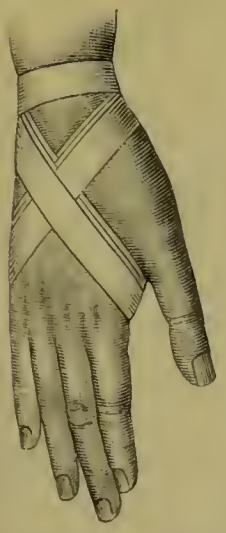

Achtertour oder Kreuzgang.

Fig. 34.

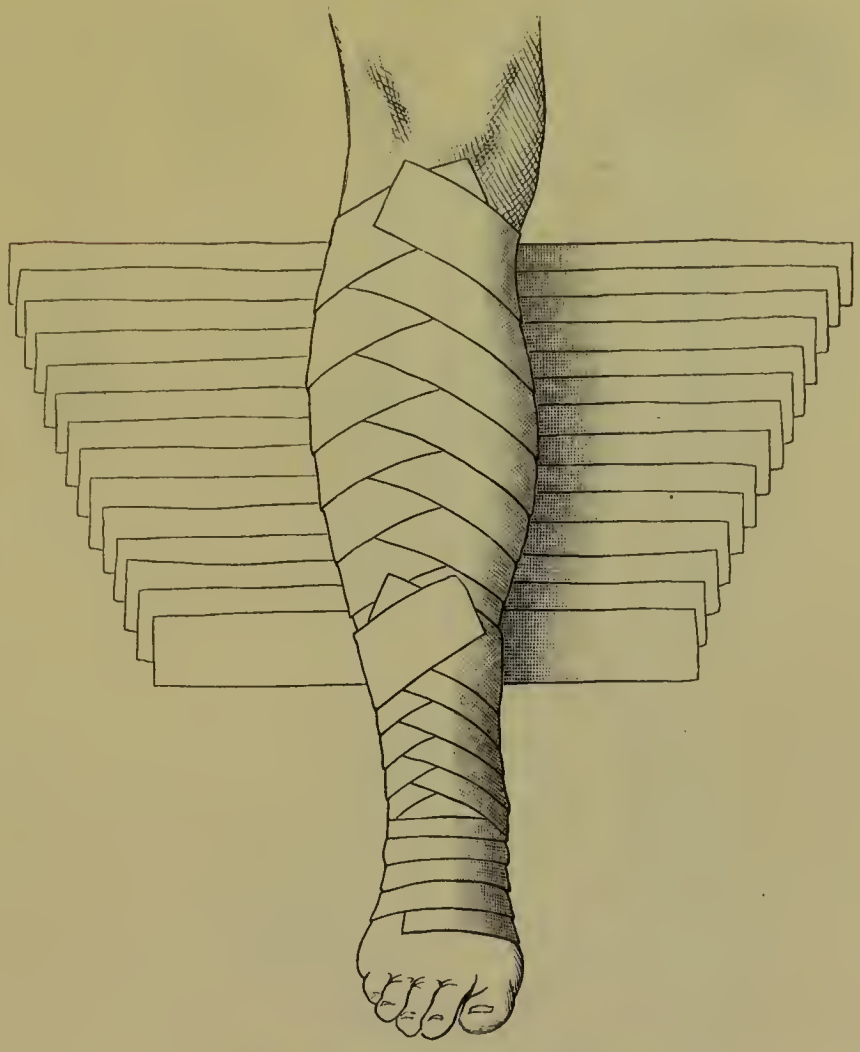

Scultet'sche oder vielköpfige Binde.

6. Die zweiköpfige Binde, welche von beiden Enden her aufgewickelt ist, wird vorzugsweise am Kopf und bei Amputationsstümpfen gebraucht; ist auch zum Zusammenziehen von Wundrändern zu verwenden (s. Fig. 20, pag. 16).

7. Die vielköpfige Binde (Scultet's Binde), aus vielen kurzen Bindenstreifen bestehend, die sich halb decken, wird zum Verbinden complicirter Fracturen und zum Gipsverband bisweilen gebraucht (Fig. 34).

8. Die T Binde, ein Bindenstreif, an dessen Mitte ein anderer Streif rechtwinklig befestigt ist, dient zu einigen Verbänden am Becken und Kopf (Fig. 35).

Fig. 35.

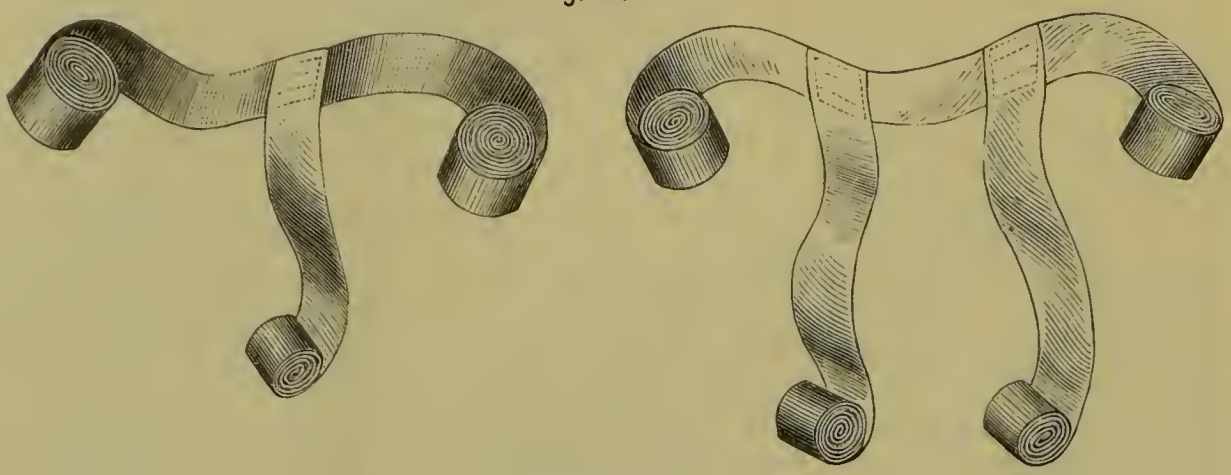

Die T Binden.

J. Die Tuchverbände.

Mittelst eines leinenen oder baumwollenen Tuches von dreieckiger (Halstuch) oder viereckiger Form (Schnupftuch) lassen sich die meisten Verbände gut anlegen, manche besser als mit Binden; auch gehört zu ihrer Anlegung wenig oder gar keine Uebung und die Gefahr der Einschnürung ist geringer als bei den Binden-Verbänden.

Es eignen sich deshalb diese Verbände ganz besonders für die Kriegspraxis, und vor Allem für die erste Hülfe auf dem Schlachtfelde.

Die Tuchverbände wurden schon vor funfzig Jahren von Mayor in Lausanne auf das Dringendste empfohlen. Da sie aber fast ganz in Vergessenheit gerathen waren, so hat sich der Verfasser bemüht, ihnen wieder Eingang in die Feldpraxis zu verschaffen, indem er dreieckige Tücher mit Abbildungen bedrucken liess, welche die Anwendung der Tücher bei Verletzungen der verchiedenen Körpertheile darstellen (Fig. 36 u. 37).*)

Wie aus jenen Abbildungen ersichtlich, lassen sich die Tücher für verschiedene Zwecke in verschiedener Form und Grösse anwenden, bald als Tuchbinde, von der Spitze nach der Basis zusammengefaltet zu einer langen und schmalen Cravatte, bald als offenes Dreieck mit

*) Siehe Esmarch, Der erste Verband auf dem Schlachtfelde. Kiel 1869.

Fig. 36.

Der erste Verband auf dem Schlachtfelde. Kiel 1869.

Fig. 37.

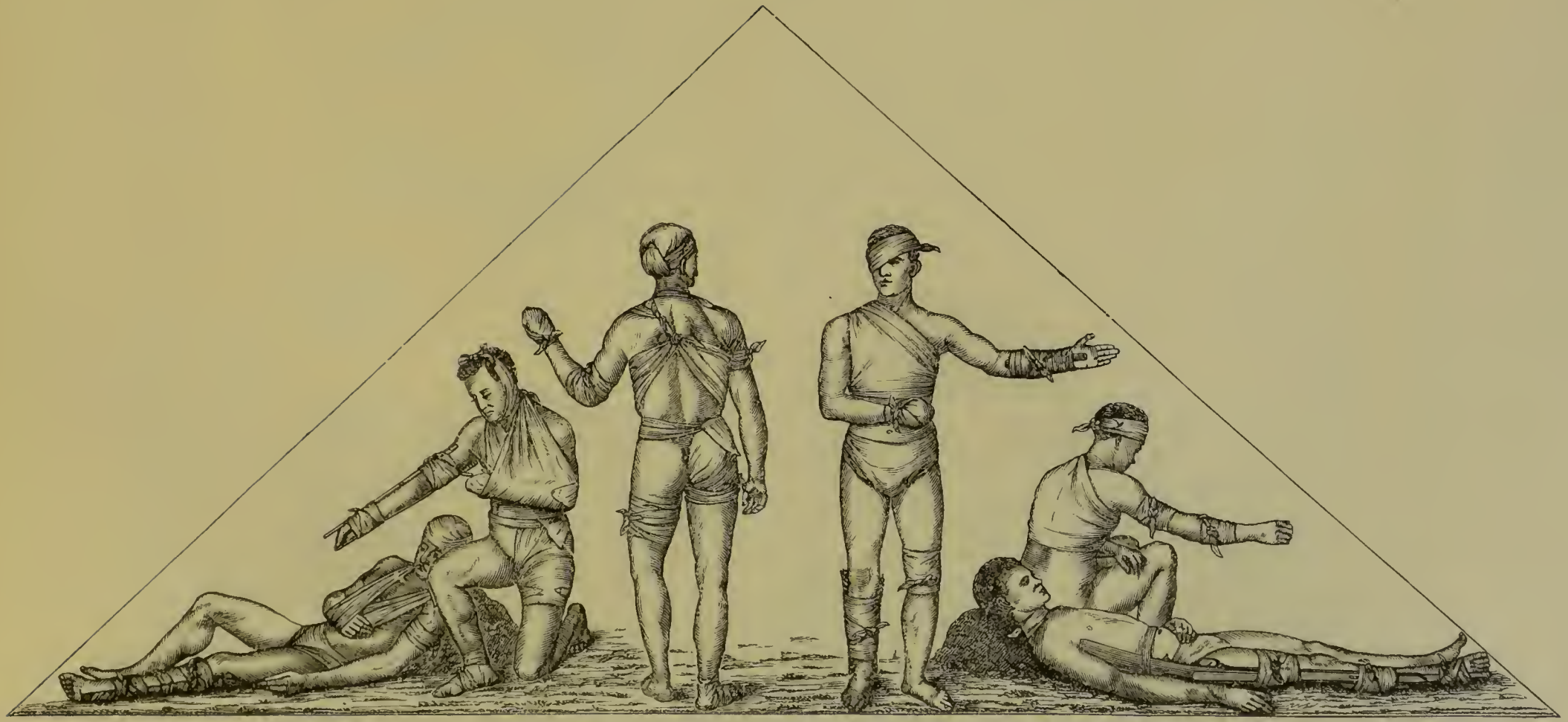

Der erste Verband. Düsseldorf 1873.

mannichfaltiger Verwendung der einzelnen Zipfel durch Einschlagen, Umschlagen, Zusammenknoten oder Zusammenheften mit Nadeln (die einzelnen Verbände s. später).

Für die Kriegspraxis sollte das dreieckige Tuch eine solche Grösse haben, dass man ein Armtragetuch für einen grossen Mann daraus machen kann, d. h. die Basis des rechtwinkligen Dreiecks muss eine Länge von mindestens 130 Centimeter haben und der Stoff, aus dem solche Tücher geschnitten werden, muss wenigstens 92 Centimeter breit sein. Will man kleinere Tücher verwenden, so kann man das grosse Tuch durch einen Scheerenschnitt, der von der Spitze zur Mitte der Basis geht, in zwei gleiche Hälften theilen. Um die Endzipfel an einander zu befestigen, bedient man sich auch hier nur des Schifferknotens (Fig. 38), welcher viel sicherer hält, als der Weiberknoten (Fig. 39),

Fig. 38.

Schifferknoten.

Fig. 39.

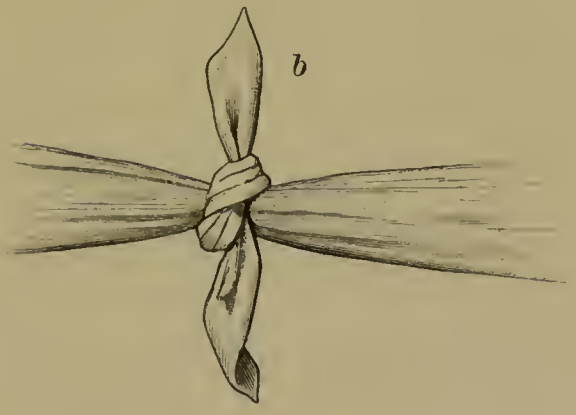

Weiberknoten.

Fig. 40.



Sicherheitsnadel.

oder man steckt die Zipfel durch Nadeln fest, wozu sich am Besten die Sicherheitsnadeln (safety pin, baby's pin) (Fig. 40) eignen.

K. Die Schienenverbände.

Zur Fixirung gebrochener Knochen gebraucht man Schienen, welche mittelst Binden oder Tüchern an den Gliedern befestigt werden. Sie werden aus dem verschiedensten Material hergestellt.

Die gebräuchlichsten sind folgende:

1. Holz-Schienen.

a. Einfache dünne Brettchen von verschiedener Länge und Breite, platt oder gehöhlt (Fig. 41).

Fig. 41.

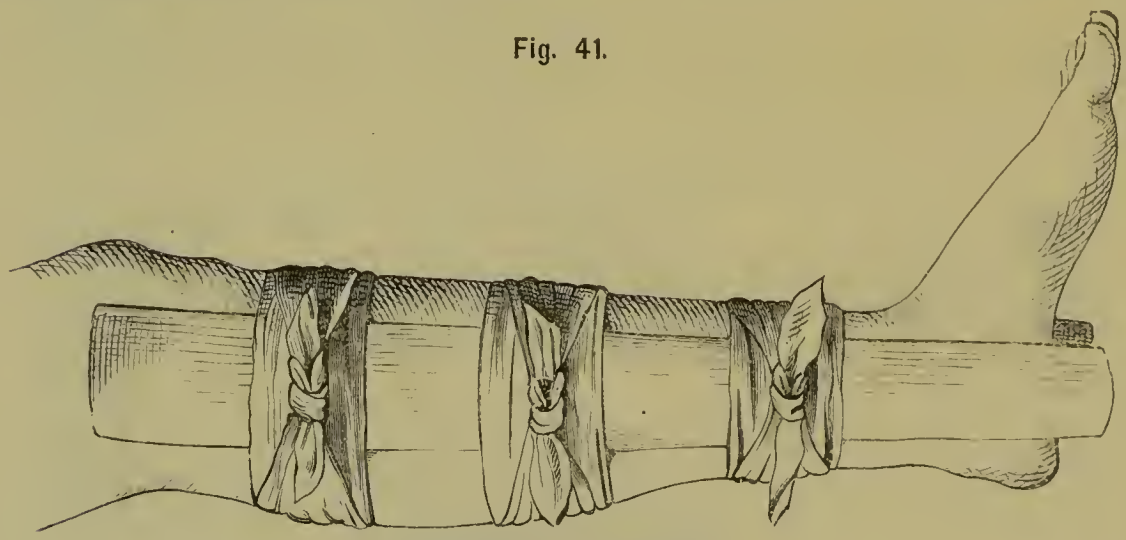

Geschienter Beinbruch.

b. Gooch's biegsame Spaltschienen, aus dünnen (6^{mm}) Fichtenbrettern, welche durch seichte, nicht ganz durchdringende, Einschnitte in 1^{cm} breite parallele Streifen geschnitten und auf Leder oder Leinewand geklebt werden. Sie sind in der Quere vollkommen biegsam, in der Länge vollkommen fest (Fig. 42).

Fig. 42.



Gooch's Spaltschiene.

c. Schnyder's Tuchschienen, bestehen aus $2—2.5^{cm}$ breiten, 3^{mm} dicken Schienen aus biegsamem Nussbaumholz (Fournieren), welche

dicht neben einander liegend, zwischen zwei Stücke Leinewand oder Baumwollentuch eingenäht sind (Fig. 43).

Fig. 43.



Schnyder's Tuchschienen.

d. Des Verfassers schneidbarer Schienenstoff, besteht aus 3^{cm} breiten, $1{,}5^{mm}$ dicken Holz-Rouleaux-Spänen, welche mit Zwischenräumen von 5^{mm}, parallel neben einander zwischen zwei Stücke ungebleichten Baumwollenstoff (Stouts) gelegt und durch Bestreichen mit Wasserglas mit denselben fest verklebt werden. Dieser Schienenstoff ist sehr leicht, lässt sich mit der Uniformscheere schneiden und aufgerollt leicht in grösserer Quantität mit auf das Schlachtfeld nehmen.

Fig. 44.



Esmarch's schneidbarer Schienenstoff.

e. Englische geformte Hohlschienen (nach Bell, Pott und Cline), nach der Form des Gliedes zierlich aus Holz geschnitzt; an der Aussenfläche sind Lederstreifen angeheftet, unter denen mit Schnallen versehene Gurten durchgezogen werden können (Fig. 45 u. 46).

Fig. 45.

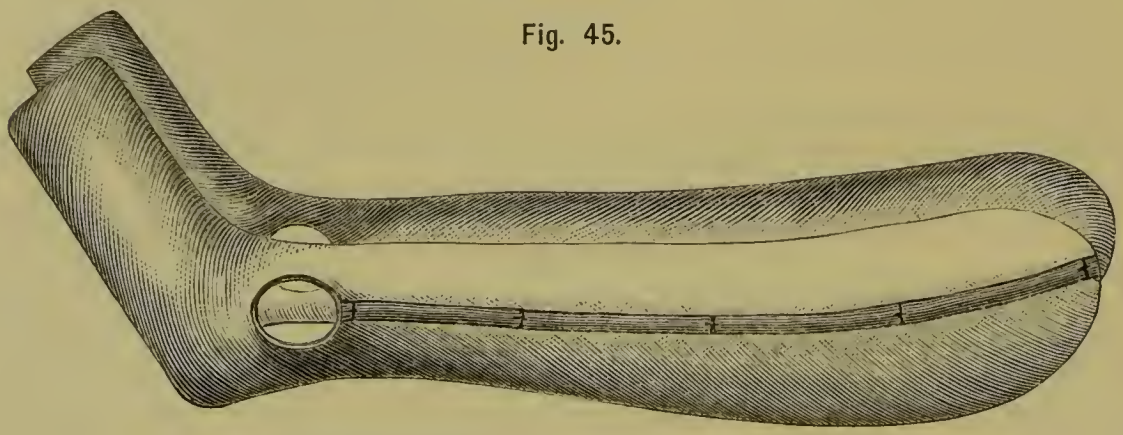

Zwei Bell'sche Schienen für den Unterschenkel.

Fig. 46.

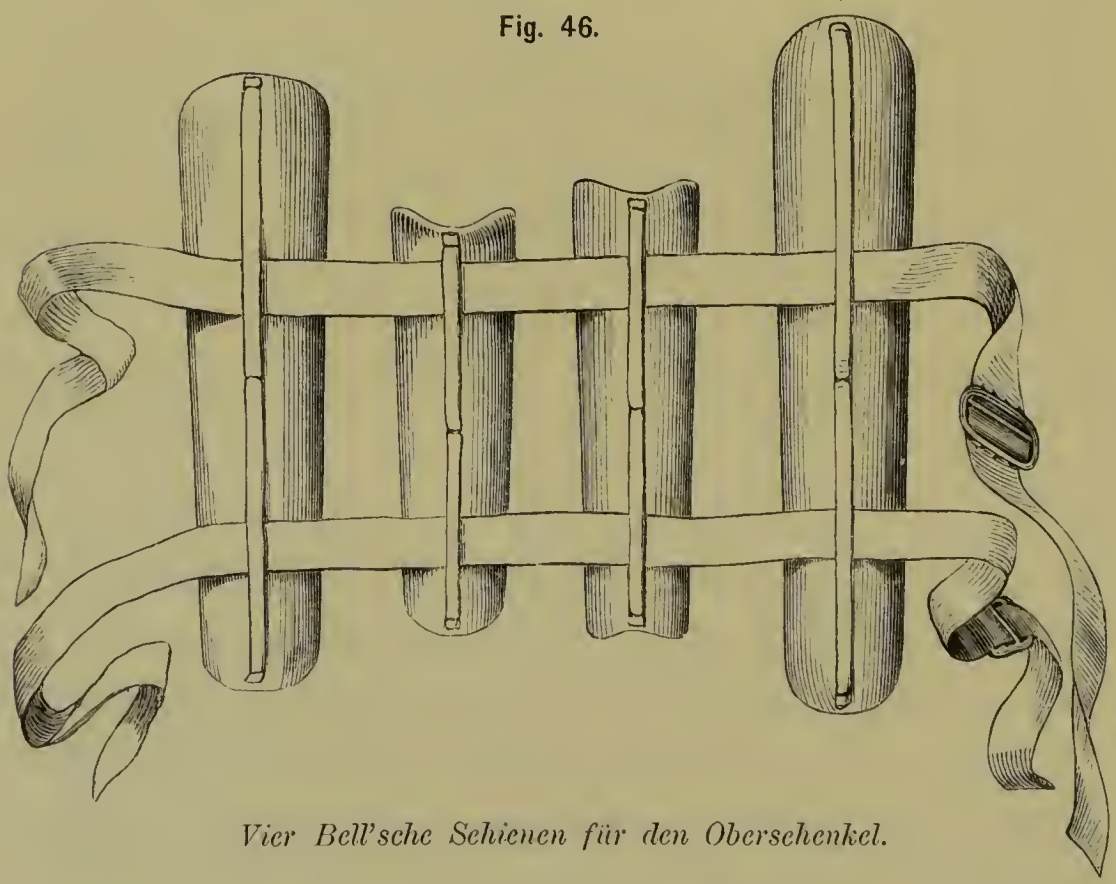

Vier Bell'sche Schienen für den Oberschenkel.

Sie werden mit Watte gepolstert und lassen sich sehr bequem anlegen, lösen und abnehmen, namentlich wenn die Gurten mit Emmert's Schnallen versehen sind (Fig. 46).

2. Papp-Schienen.

a. Aus dicker Pappe lassen sich leicht Schienen von jeder Form mit einem scharfen Messer schneiden. Sie legen sich an die Formen des Körpers gut an, wenn man sie anfeuchtet und mit einer Gazebinde festwickelt, geben aber dann keine Festigkeit, so lange sie nicht trocken geworden sind. Auch erweichen sie leicht wieder durch Blut, Wundsecret, Regen und andere Feuchtigkeiten.

Sie kommen besonders zur Anwendung bei dem Kleisterverband.

b. Geformte Pappschienen, verfertigt aus erweichten, über Modellen von Armen und Beinen getrockneten und mit Lack überzogenen Pappstücken, sind leicht und legen sich gut an, d. h. wenn man eine hinreichende Auswahl von verschiedenen Grössen in Vorrath hat.

Die zweischaligen geformten Schienen nach Merchie (Fig. 47–50) sind in der belgischen Armee eingeführt*), die dreischaligen Gips-

Fig. 47.

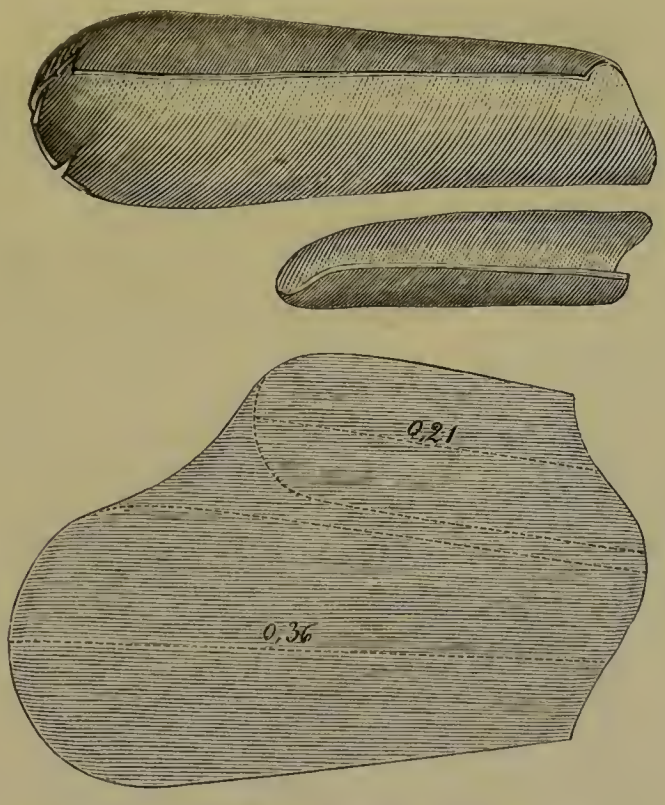

Merchie's modellirte Pappschienen für den Oberarm nebst Pappmuster.

*) Merchie: Appareils modelés, ou nouveau système de déligation etc. Paris 1858.

Fig. 48.

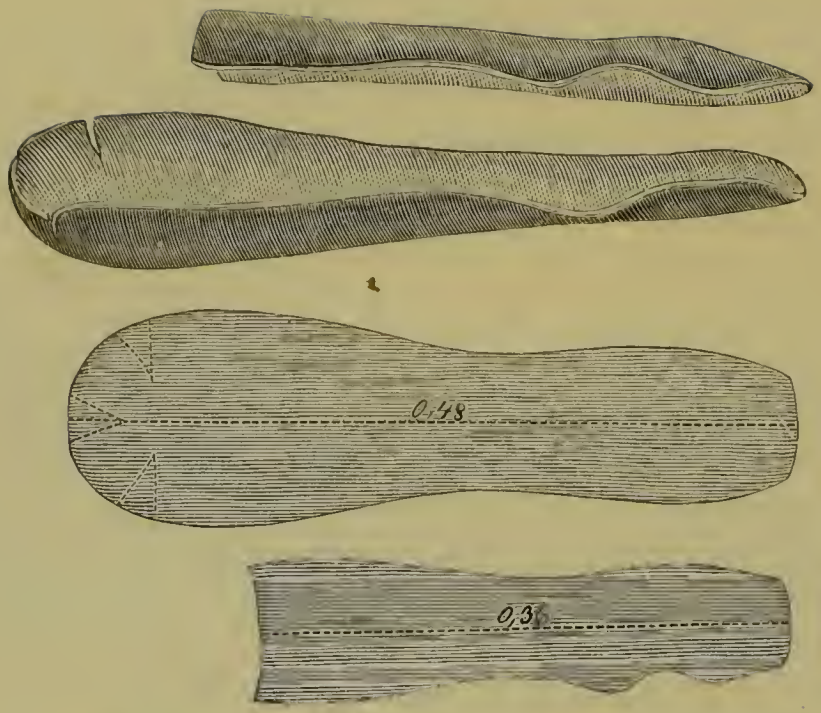

Merchie's modellirte Pappschienen für den Vorderarm nebst Pappmuster.

Fig. 49.

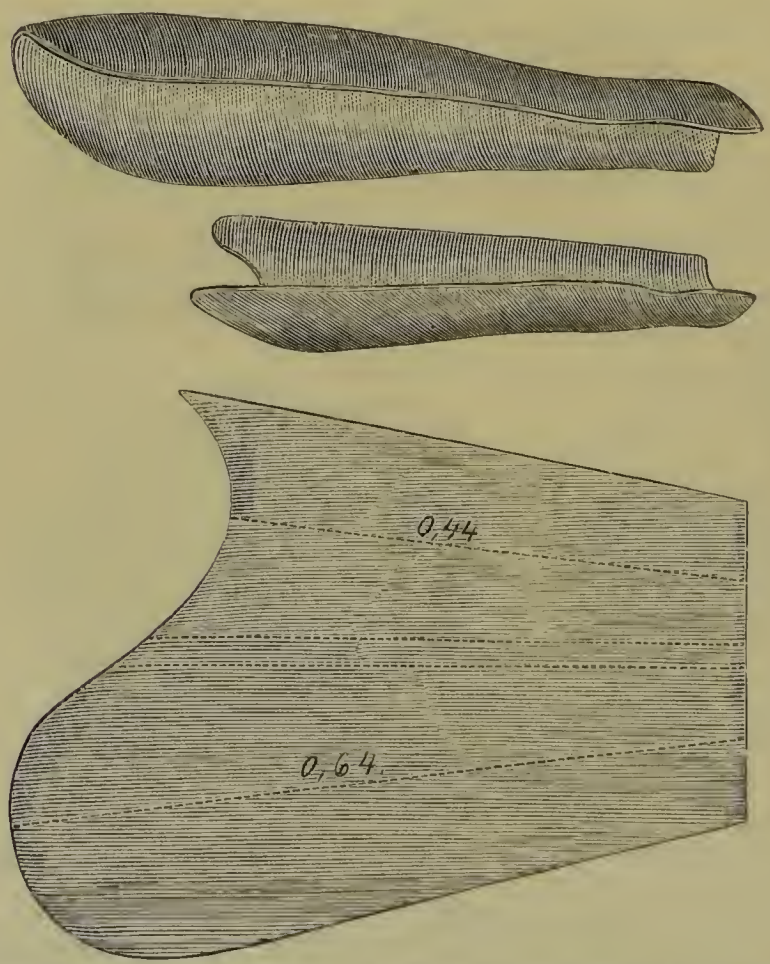

Merchie's modellirte Pappschienen für den Oberschenkel nebst Pappmuster.

Fig. 50.

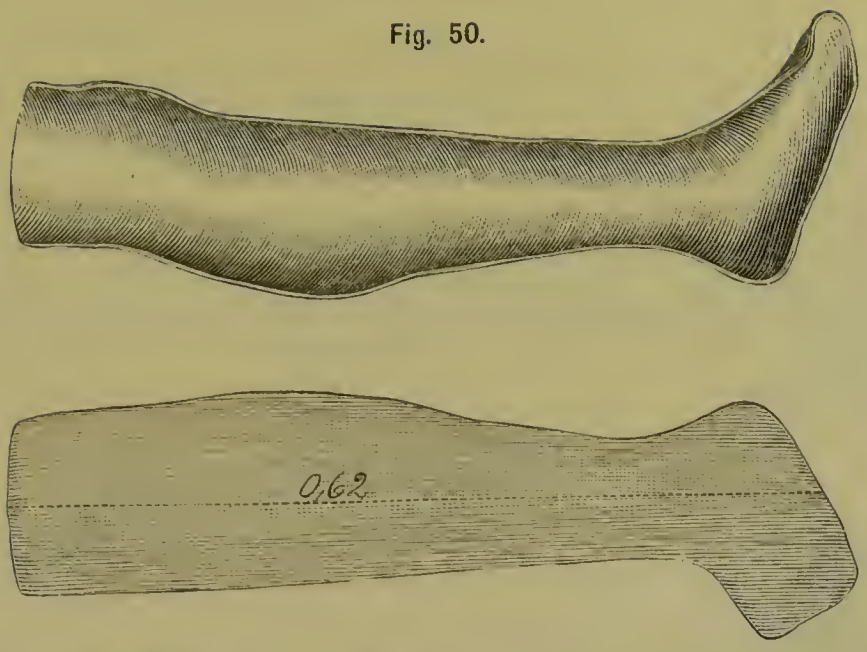

Merchie's modellirte Pappschienen für den Unterschenkel nebst Pappmuster.

Schienen-Verbände von Port (Fig. 51 u. 52) in der bayerischen Armee, wo sie im Frieden von den Sanitätssoldaten angefertigt werden.*)

Fig. 51.

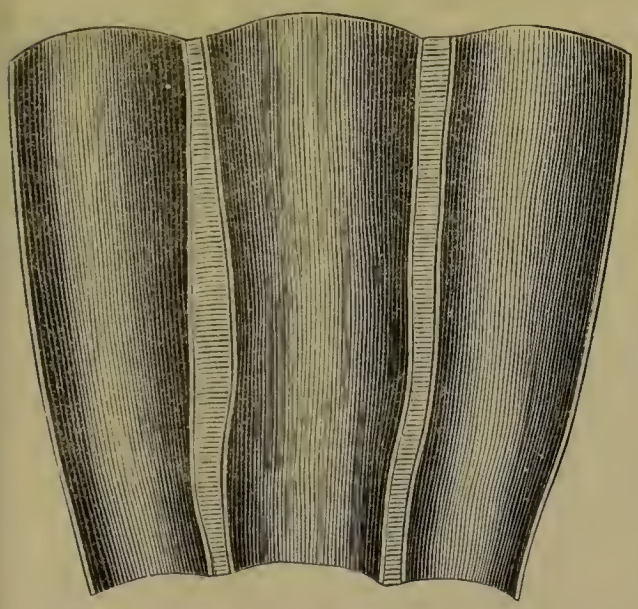

Port's dreischaliger Gips-Schienen-Verband für den Oberschenkel.

Fig. 52.

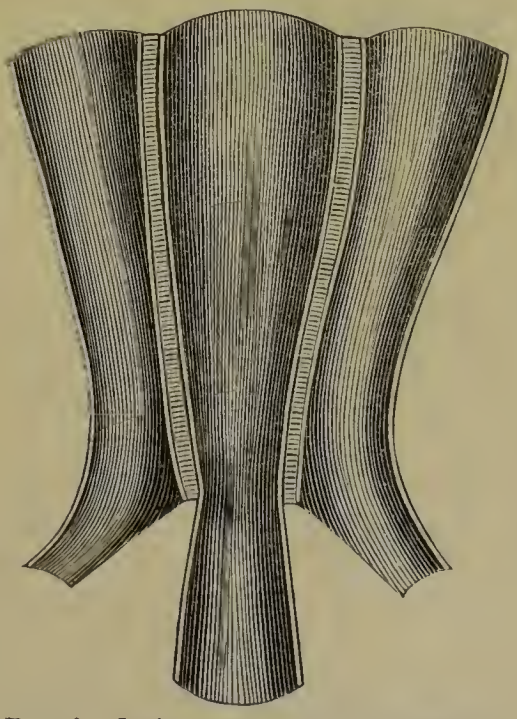

Port's dreischaliger Gips-Schienen-Verband für den Unterschenkel.

*) Port: Studien zur Kriegsverbandlehre. München 1867.

3. Metall-Schienen.

a. Schienen aus verzinntem Eisenblech werden vorzugsweise als Hohlschienen zur provisorischen Lagerung zerbrochener Glieder auf dem Schlachtfelde und für den ersten Transport angewendet. Sie sind rasch und billig herzustellen und lassen sich leicht unter beliebigen Winkeln, den Gelenken entsprechend, an einander löthen. Besonders zweckmässig ist die Volkmann'sche Blechschiene für die untere Extremität (Fig. 53).

Fig. 53.



Volkmann'sche Blechschiene.

b. Aus Zinkblech lassen sich mit einer starken Uniformscheere Schienen schneiden und dieselben können mit den Händen gebogen und den Formen der Glieder gut angepasst werden. In dem von dem Verfasser angegebenen „Ersatztornister für den Verbandplatz" befindet sich ein grosser Kasten aus Zinkblech, der dem Ganzen die Form gibt, auf dem Verbandplatz als Wasserbehälter gebraucht und zum Schlusse zu Schienen zerschnitten werden kann.

c. Aus Eisendraht werden gut gepolsterte Drahtkörbe (Mayor, Bonnet) hergestellt, in denen die gebrochenen Glieder vortrefflich liegen. Auch lassen sich leicht Klappen daran anbringen, um die Wunden verbinden zu können, ohne das Glied aus der Lage zu bringen. Sie sind aber kostspielig und nehmen für die Kriegspraxis zu viel Raum in Anspruch (Fig. 54—56).

Fig. 54.

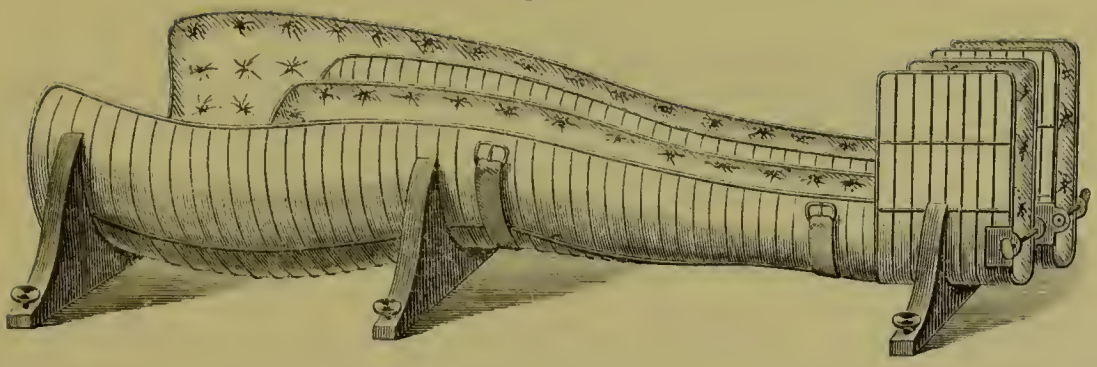

Bonnet's Drahthose.

Fig. 55.

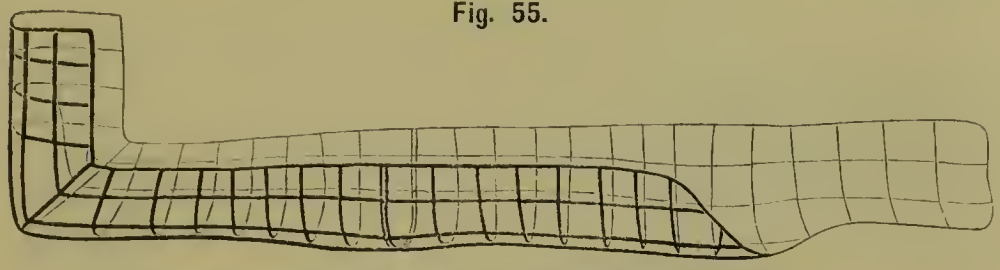

Drahtschiene für die untere Extremität nach Roser.

Auch aus dem käuflichen Drahtgittergewebe (Drahtsiebstoff) hat man in neuerer Zeit sehr biegsame und luftige Schienen fabricirt, welche sich ihrer Leichtigkeit und Billigkeit wegen besonders gut für die Feldpraxis eignen (Fig. 56 u. 57).

Fig. 56.

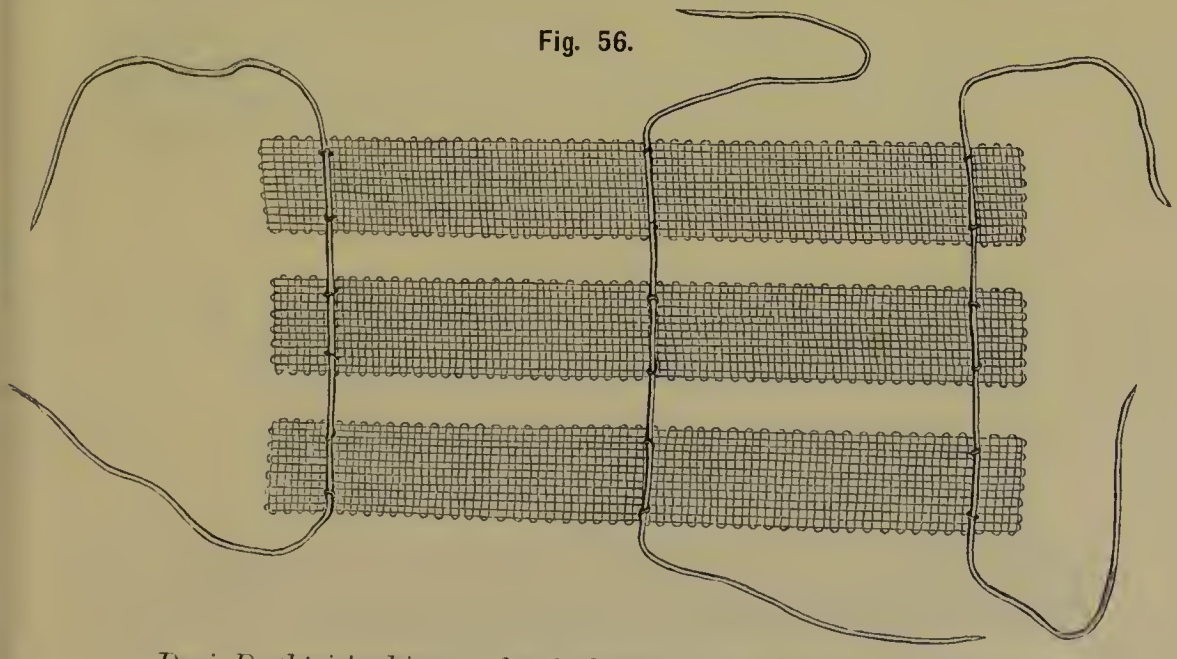

Drei Drahtsiebschienen, durch Stricke mit einander verbunden.

Fig. 57.



Drahtsiebschienen, angelegt über ein Wattepolster.

Aus demselben Material lassen sich auch Drahthosen herstellen, welche leichter als die Bonnet'schen Drahthosen sind und so biegsam, dass sie platt ausgebreitet und leicht in grösserer Menge mit ins Feld genommen werden können (Fig. 58).

Fig. 58.

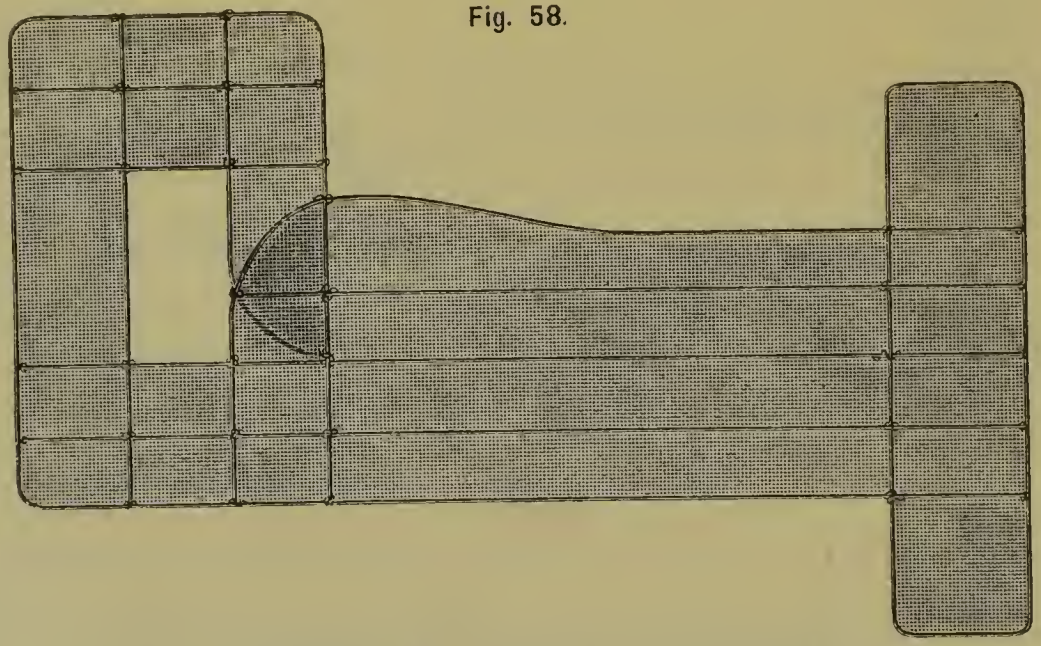

Drahthose zum Verpacken nach Esmarch.

4. Noth-Schienen

können aus den verschiedenartigsten Gegenständen, welche man auf freiem Felde, im Walde, auf dem Kampfplatze findet, improvisirt werden, z. B.:

a. aus Zweigen, die man zu Bündeln zusammenbindet (Fig. 59)

Fig. 59.



Zweigbündelschiene.

oder platt neben einander gelegt durch übergebundene Querhölzer (Fig. 60)

Fig. 60.



Platte Zweigschiene.

oder mittelst Bindfaden kettenartig beweglich an einander befestigt (Fig. 61).

Fig. 61.



Kettenschiene aus Zweigen.

b. aus Stroh und Binsen, indem man z. B. möglichst gut erhaltene Strohhalme zu Bündeln vereinigt (Fig. 62) und zwei derselben in beide Enden eines mit seiner Mitte unter das verwundete Glied geschobenen Tuches so weit einwickelt, dass die beiden Bündel an beide Seiten des Gliedes sich anlegen und mit Stricken daran festgebunden werden können (Fig. 63).

Fig. 62.



Strohschiene.

Fig. 63.

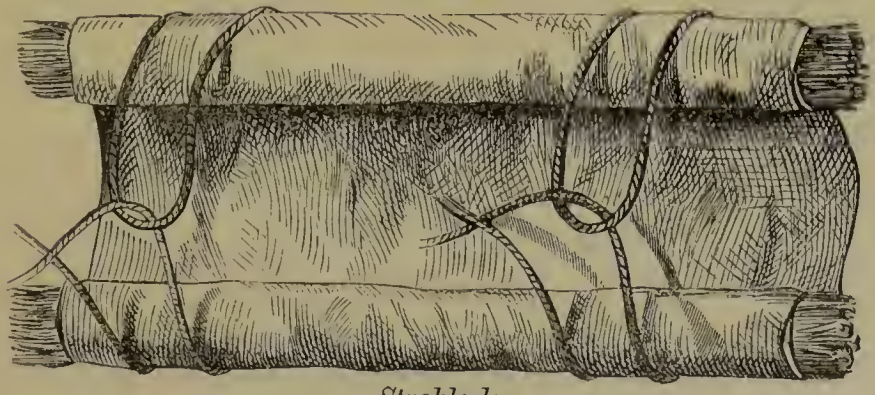

Strohlade.

Auch kann man (nach Beck) die Stroh- oder Binsenhalme zu Matten zusammennähen und darin entweder das Glied einhüllen oder dieselben aufgerollt als Seitenschienen anwenden (Fig. 64 u. 65).

Fig. 64.

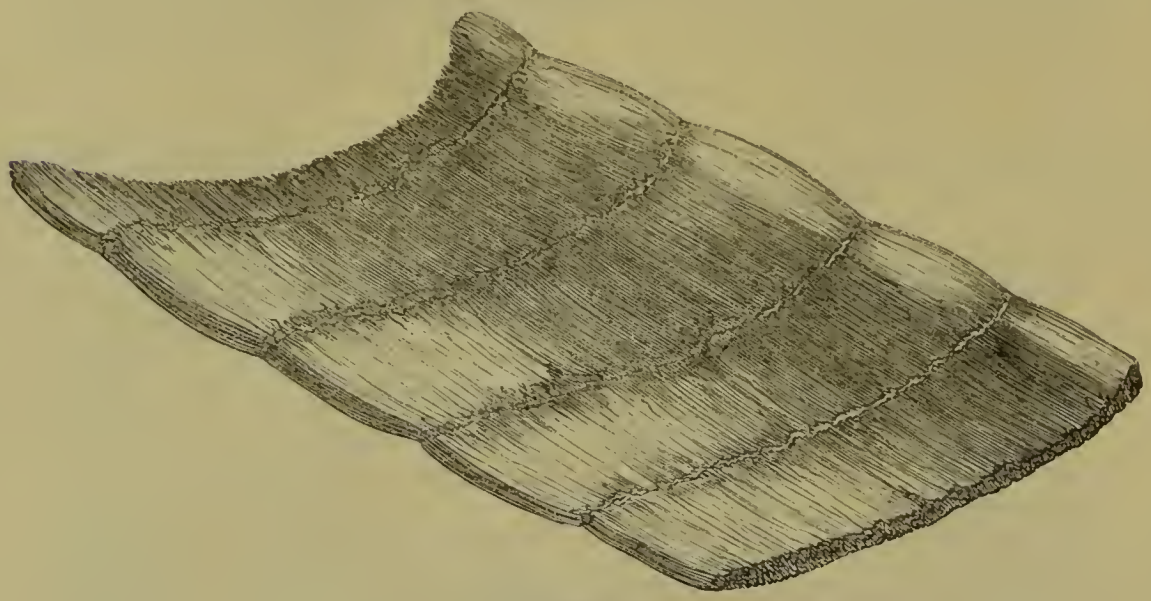

Strohmatte.

Fig. 65.



Binsenmatte.

So benutzten z. B. während der Belagerung von Paris die Franzosen bei ihren Ausfällen die Strohmatten, welche zum Bedecken der Treibhausfenster dienten, zum Schienen der zerschossenen Glieder (Fig. 66).

c. aus Waffenstücken aller Art, wie sie auf dem Schlachtfelde gefunden werden, namentlich Seitengewehre, Faschinenmesser und

Fig. 66.

Französische Sanitätsmannschaft vor Paris, mit Strohmatten ausgerüstet.

Bajonette sammt ihren Scheiden (Fig. 67 — 69), Gewehre (Fig. 70), Karabiner, Ladestöcke, Stücke von Lanzen, Radspeichen etc. Auch die

Fig. 67.



Schiene aus zwei zusammengesteckten Bajonetten.

Fig. 68.

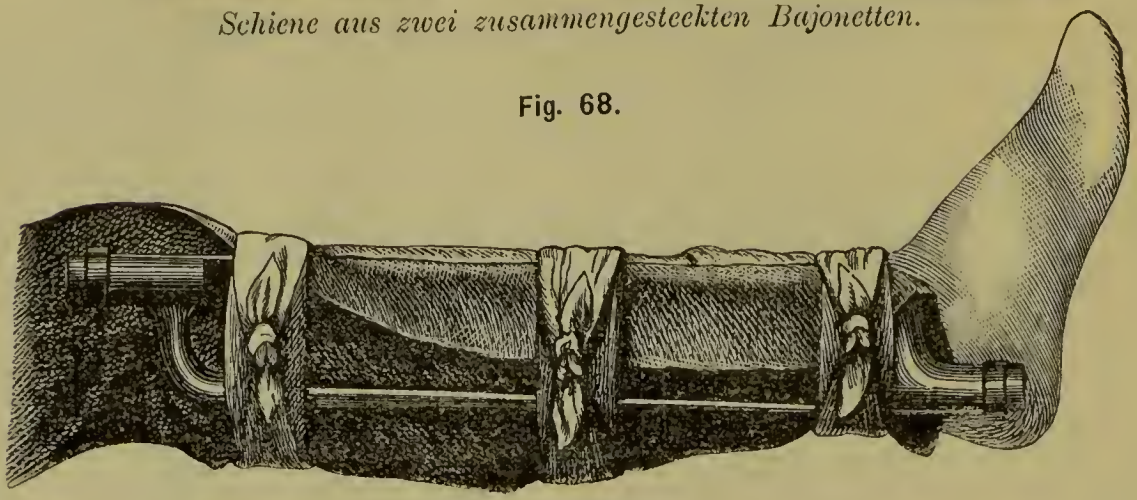

Bajonettschiene.

Fig. 69.

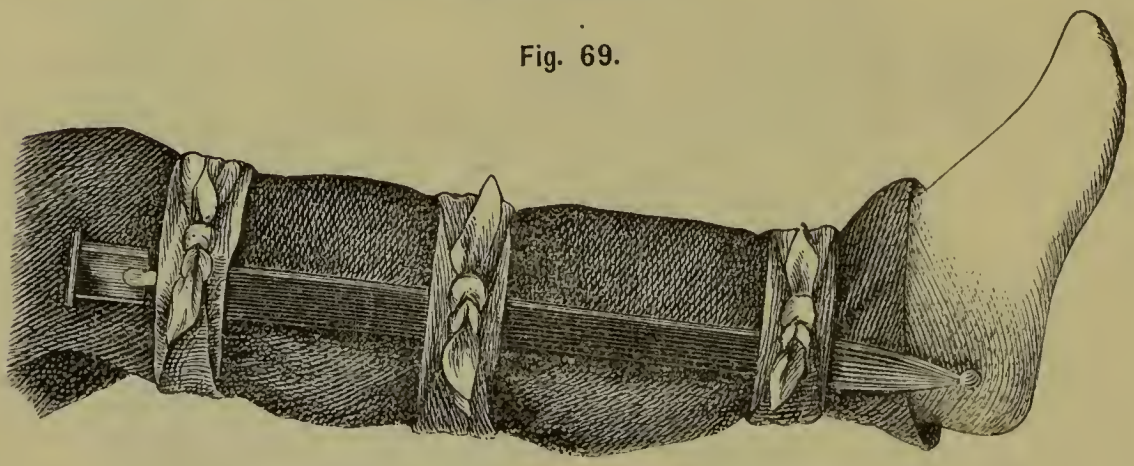

Degenscheide als Schiene.

Fig. 70.

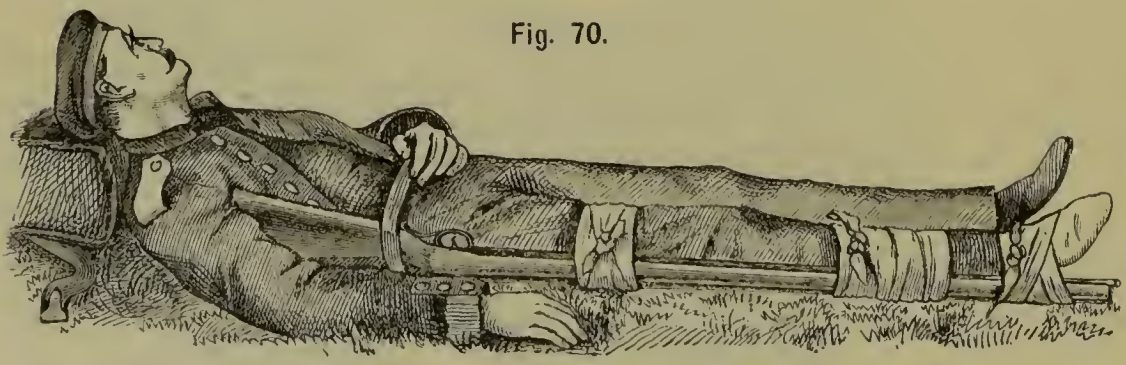

Gewehr als Schiene verwendet.

abgeschnittenen Uniformstücke sollen nicht weggeworfen, sondern wo möglich zum Verbinden verwerthet werden, z. B. Theile von Mänteln, Waffenröcken, Beinkleidern, Stiefelröhren, Czakos, Tornistern etc.

Die Sanitätsmannschaften müssen schon im Frieden darauf eingeübt werden, Nothschienen anzufertigen und Waffenstücke zum ersten Verbande zu verwenden.

L. Die erhärtenden Verbände.

1. Der Kleisterverband

wurde von Seutin 1840 erfunden.

1. Bereitung des Kleisters. Man rührt Stärkemehl mit kaltem Wasser zu einem ebenen Brei und giesst dann unter stetem Rühren so viel kochendes Wasser zu, bis ein klarer dickflüssiger Schleim entsteht.

2. Kleisterbinden sind Shirtingstreifen, welche durch den frischen Kleister gezogen und zu Bindenköpfen aufgewickelt worden sind.

3. Kleisterschienen macht man aus Pappstreifen, welche einmal rasch durch heisses Wasser gezogen und dann auf beiden Seiten mit Kleister dick beschmiert werden.

4. Anlegen des Kleisterverbandes. Das Glied wird zuerst mit einer feuchten Flanellbinde sehr sorgfältig eingewickelt, nachdem man die Vertiefungen an den Gelenken mit Watte ausgepolstert. Darüber wickelt man eine Kleisterbinde, legt auf diese die weichen Kleisterschienen, und wickelt dieselben mit einer Kleisterbinde fest. Zum Schluss wird das Ganze mit einer trockenen baumwollenen oder Gazebinde umhüllt.

5. Statt der Binden kann man sich auch der Papierstreifen bedienen, welche durch Kleister gezogen und nach Art der Scultetschen Binden angelegt werden.

6. Sehr einfach und praktisch ist der Wattepappverband nach Burggraeve.

Man schneidet Pappschienen nach der Form des Gliedes, kleistert sie und legt auf die eine Seite eine Schicht Watte; mit der wattirten Seite werden die Schienen an das Glied gelegt und durch trockene Gazebinden fest angewickelt, wobei man mit Schlangentouren anfängt, um nur erst die Schienen an das Glied zu fixiren. Ueber die Gaze-

binde streicht man mit den Händen oder mit einem grossen Pinsel reichlich Kleister und bedeckt schliesslich das Ganze mit einer trockenen Calicotbinde.

7. Es dauert 2—3 Tage, bis ein Kleisterverband ganz trocken und hart wird; durch Blosslegen, Sonnen- und Ofenwärme kann man das Trocknen beschleunigen.

8. Um ihn abnehmbar (amovo-inamovibel) zu machen, spaltet man den Verband mit einer starken Scheere der ganzen Länge nach, biegt die Kapsel auseinander und überklebt die Spalträuder mit Calicotbindenstreifen, die an einer Seite mit Kleister bestrichen sind. Dann wird die Verbandkapsel wieder angelegt und mit einigen Schnallengurten befestigt (Fig. 71).

Fig. 71.

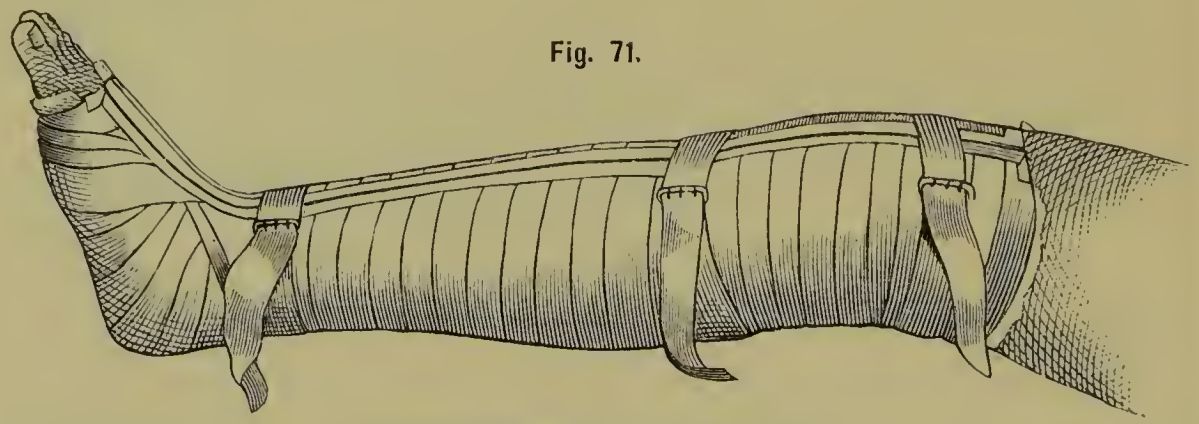

Aufgeschnittener Kleisterverband.

2. Der Wasserglasverband.

1. Tränkt man Binden mit einer concentrirten Lösung von neutralem kieselsauren Kali (Kali-Wasserglas), welche ein specifisches Gewicht von 1,35—1,40 haben muss (Böhm), so kann man damit Verbände herstellen, welche vollkommen fest und hart werden, sobald das Wasser verdunstet ist.

2. Um die Erstarrung zu beschleunigen, rührt man zu dem Wasserglas fein pulverisirte Kreide oder gelöschten Kalk und Kreide (1 : 10, Böhm), Magnesit (König) oder Cement (Mitscherlich), so dass ein Brei von Honigconsistenz entsteht, in welchen die Binden getaucht oder womit die angelegten Binden mittelst eines grossen Pinsels bestrichen werden. Zum Schluss wird der ganze Verband noch mit dem trockenen Pulver bestreut und eingerieben.

3. Der Guttaperchaverband.

Man schneidet Schienen aus 2—3^{mm} dicken Guttaperchaplatten, taucht sie in heisses Wasser von 60° R., bis sie ganz biegsam werden, legt sie an das mit nasser Flanellbinde eingewickelte Glied und wickelt sie mit Gazebinden fest. Durch Uebergiessen mit kaltem Wasser werden sie rasch hart.

4. Der Gipsverband

wurde 1852 von Mathysen erfunden. Er hat vor allen übrigen das voraus, dass er in kürzester Zeit hart und fest wird.

1. Das Anrühren des Gipsbreies geschieht am Besten in einer Porzellanschale, indem man zu einer Portion Gips unter beständigem Umrühren ungefähr ebensoviel kaltes Wasser giesst, so dass der Brei die Consistenz eines dicken Rahmes bekommt. Derselbe erstarrt in 5—10 Minuten zu einer festen Masse.

2. Will man die Erstarrung des Gipses verlangsamen, so nimmt man mehr Wasser oder mischt zu dem Wasser etwas Kleister, Leim, Milch, Bier oder Borax.

3. Soll die Erstarrung beschleunigt werden, so nimmt man weniger oder heisses Wasser oder setzt demselben etwas Kochsalz, Alaun, Wasserglas oder Cementpulver zu.

4. Ist der Gips durch Anziehen von Wasser aus der Luft verdorben, so kann man ihn durch Erhitzen in einer offenen Pfanne, bis er keine Wasserdämpfe mehr ausstösst, wieder brauchbar machen.

5. Das Anlegen des Gipsverbandes kann auf verschiedene Weise geschehen.

6. Man taucht Bindenstreifen in den Gipsbrei und legt sie nach Art der Scultet'schen Binden um das mit Oel oder Fett bestrichene Glied (Fig. 72) (Adelmann).

7. Statt der Binden kann man auch zerschnittene alte Kleidungsstücke (wollene Strümpfe, Unterhosen, Unterjacken etc. oder grobe Sackleinewand) gebrauchen, welche sehr viel Gipsbrei aufnehmen (Fig. 73) (Pirogoff).

Fig. 72.

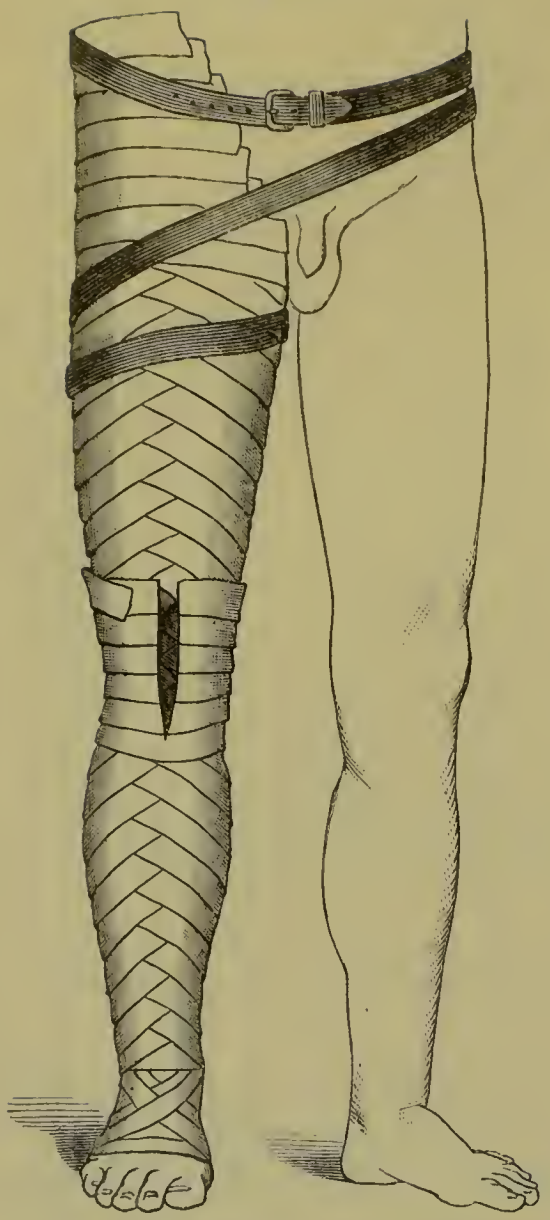

Gipsverband mit Scultet'schen Binden.

Fig. 73.

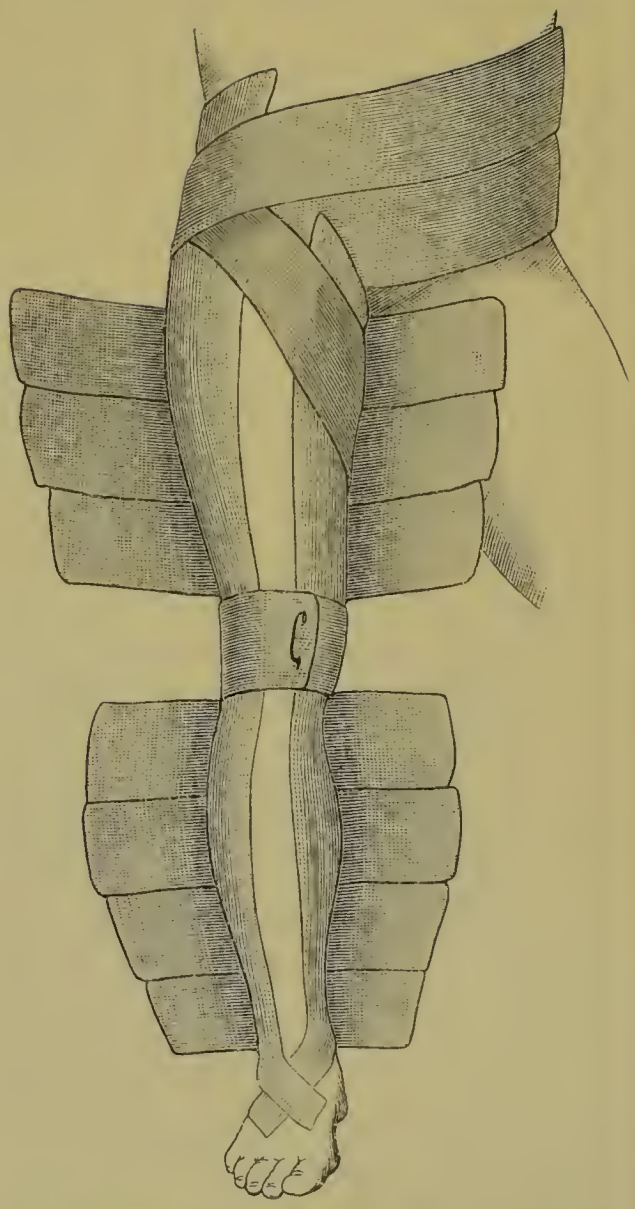

Gipsverband aus Stücken von grober Sackleinewand in Gipsbrei getaucht.

8. Man giesst Gipsbrei zwischen zwei Stücke Leinewand oder Baumwollenzeug, welche in der Mitte durch eine Naht verbunden sind, und hüllt damit das Glied ein (Gipskataplasmen, Fig. 74 u. 75). Sobald der Gips erstarrt ist, kann man beide Hälften, welche durch die Naht hinten zusammenhängen, auseinander klappen und die verletzte Stelle freilegen (amovo-inamovibler Gipsverband).

9. Aus Bündeln von Hanf, Flachs oder Jute, welche in Gipsbrei getaucht und mit Flanellbinden an das (vorher eingeölte)

Fig. 74.

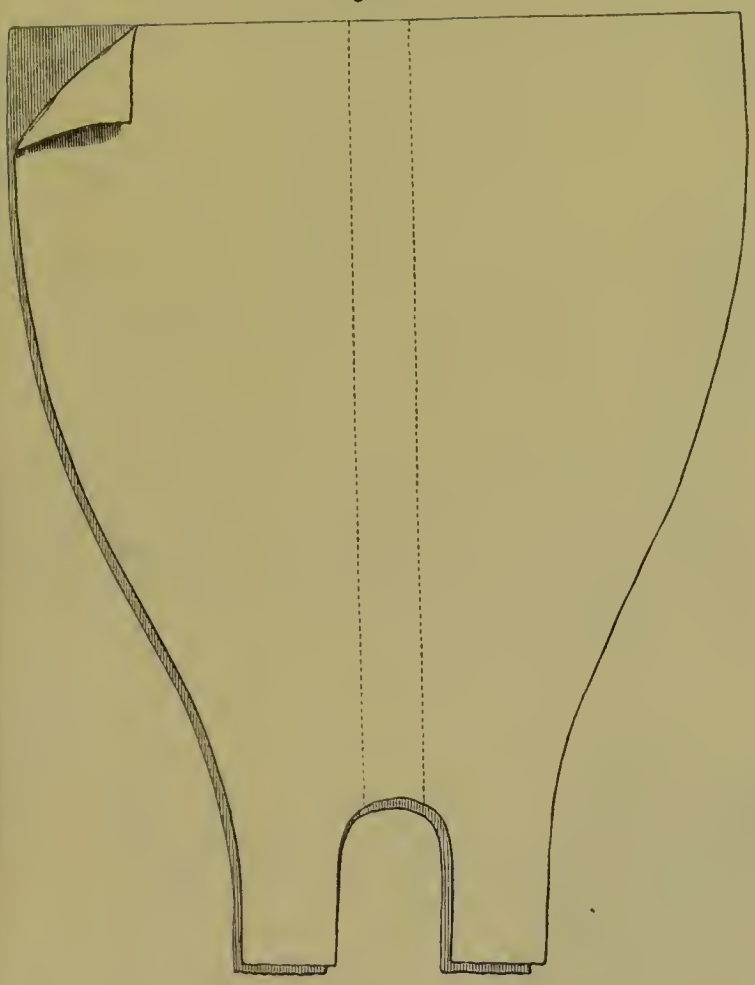

Doppelte Leinewandstücke zum Gipskataplasma für den Unterschenkel.

Fig. 75.

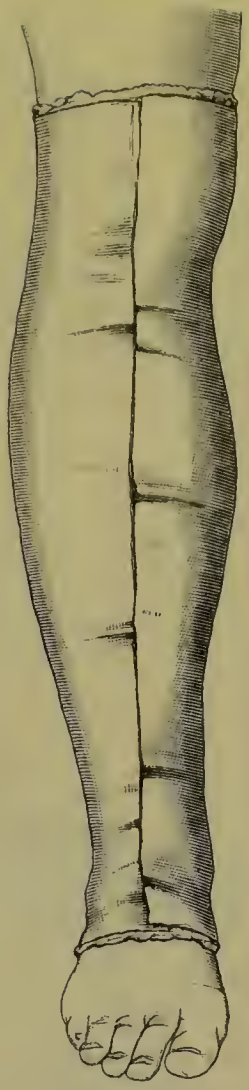

Gipskataplasmaverband.

Glied angewickelt werden, lassen sich rasch abnehmbare Gipsschienen herstellen (Beely), die sich besonders gut zur Fixirung complicirter Fracturen bei der antiseptischen Wundbehandlung eignen.

Will man die Glieder mit solchen Schienen suspendiren, so kann man Ringe oder Oesen aus Telegraphendraht an mehreren Stellen zwischen den Hanfbündeln eingipsen (Fig. 76).

Fig. 76.

Dorsale Hanf-Gips-Schiene für Fracturen des Unterschenkels (nach Beely).

10. Man imprägnirt Binden mit trockenem Gipspulver und taucht sie vor dem Anlegen kurze Zeit in Wasser. Am Besten eignen sich dazu die Gazebinden.

Fig. 77.



Brett zum Imprägniren der Gipsbinden.

Das Imprägniren der Gazebinden geschieht am Einfachsten so, dass man die Lappen der Binde durch die Spalte eines aufrechtstehenden Brettchens (Fig. 77) steckt, vor welchem Gipspulver aufgehäuft ist und nun mit den Fingern die Binden in diesem Gipshaufen aufwickelt.

11. Man kann eingegipste Binden und Gipspulver zusammen in einem Blechkasten aufbewahren und beides durch das gespaltene Brett von einander trennen (Fig. 78).

Fig. 78.



Gipskasten.

12. Auch mittelst der einfachen Gipsbinden-Maschine von Wywodzoff lassen sich rasch die Gazebinden eingipsen (Fig. 79).

Fig. 79.

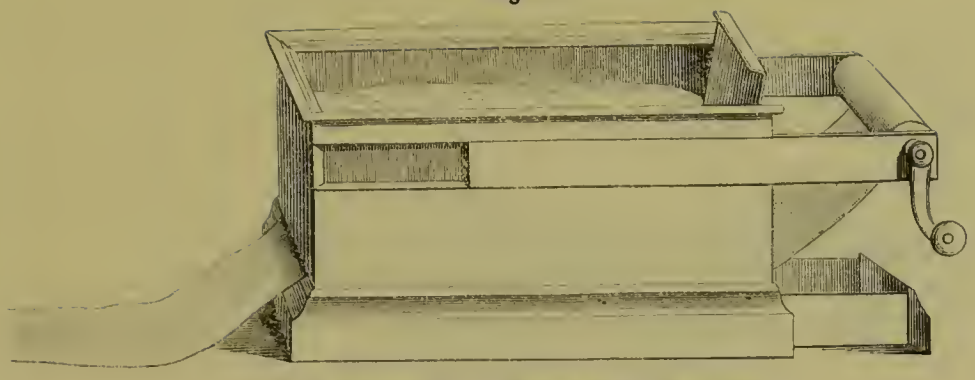

Wywodzoff's Gipsbinden-Maschine.

13. Als Unterlage für die Gipsbinden lassen sich zweckmässig die Wattebinden verwenden, welche am Besten Druck und Einschnürung verhüten (Fig. 80).

Fig. 80.

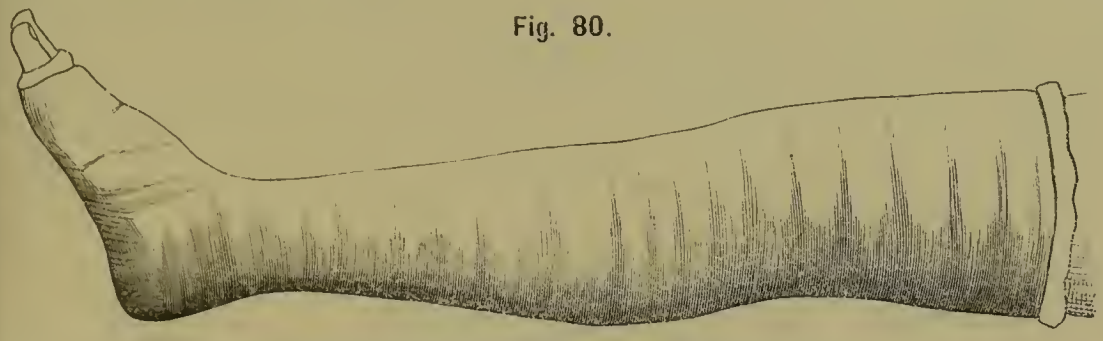

Gipsverband mit Unterlage von Wattebinden.

14. Auch kann man feuchte Gazebinden (Roser), trockene Flanellbinden, bei complicirten Verletzungen auch wohl in Carbolöl (10%) getauchte Flanell- oder Gazebinden verwenden, welche sich nicht leicht mit Wundsecret imbibiren (Bardeleben).

15. Um die Ränder des Gipsverbandes glatt und eben zu machen, kann man die etwas vorstehende Unterlagsbinde wie eine Manschette umkrempeln und sie durch eine Gipsbindentour fixiren (Fig. 81) (Ris, Billroth).

16. Um den Gipsbindenverband stärker zu machen, kann man eine Lage Gipsbrei über die Binden schmieren. Er wird dadurch aber sehr dick und schwer.

17. Zweckmässiger ist es, ihm durch Einlegen von Holzspänen (Tapetenspan, Schusterspan), Holzschienen oder Eisendraht grössere Festigkeit zu geben, weil er dadurch leichter bleibt und sich besser entfernen lässt.

Fig. 81.

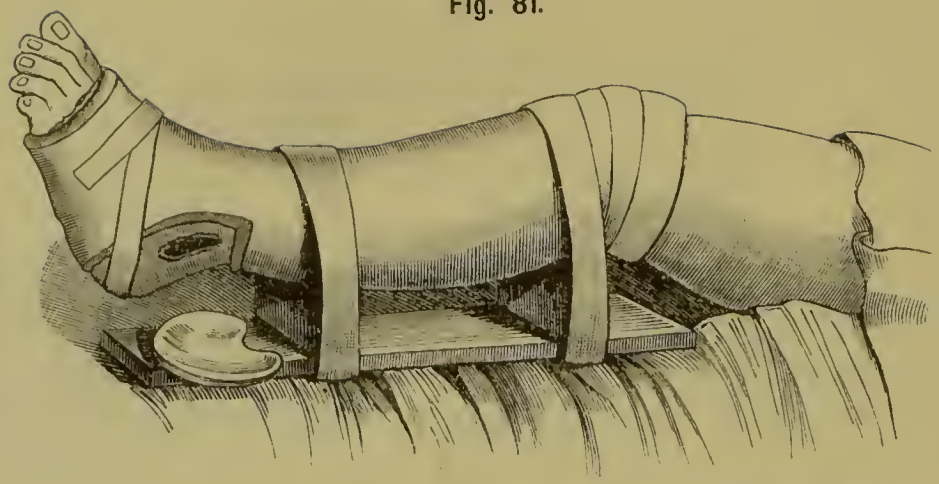

Gefensterter Gipsverband mit umgeklappten Rändern.

18. Will man dem Verbande noch zuletzt eine glatte saubere Oberfläche geben, so streut man etwas Gipspulver darauf und verreibt es mit den in Wasser getauchten Händen.

19. An der Stelle, wo Wunden sich befinden, müssen Oeffnungen (Fenster) in den Gipsverband gemacht werden, damit das Wundsecret frei abfliessen kann. Man lässt dieselben entweder gleich beim Anlegen

Fig. 82.

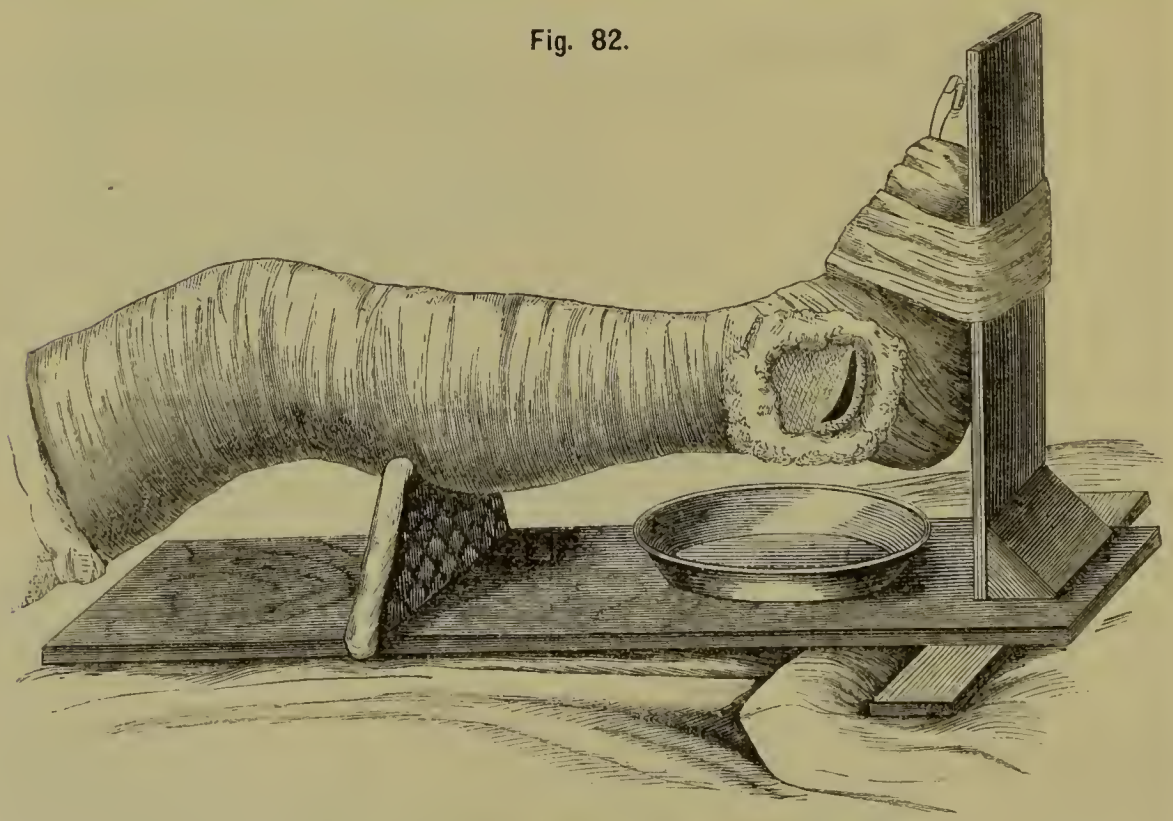

Gefensterter Gipsverband mit Watterändern.

frei oder schneidet erst nach demselben die Fenster ein mit Hülfe eines kurzen Messers und einer Scheere.

20. Um die Stelle, wo die Fenster geschnitten werden müssen, finden zu können, legt man auf die Wunden einen Watteballen, welcher nachher einen Buckel bildet, auf den man dreist einschneiden kann.

21. Um das Eindringen des Eiters zwischen Haut und Gipsverband zu verhindern, müssen die Fenster ringsum am Rande mit Carbolkitt ausgeschmiert oder mit in Collodium getauchte Watte ausgestopft werden (Fig. 82).

22. Will man den Gipsverband wasserdicht machen, so tränkt man ihn mittelst eines Pinsels mit einer Lösung von Damarharz in (1 : 4) Aether (Damarfirniss).

23. Bei ausgedehnten Verletzungen legt man nur unterhalb und oberhalb der verletzten Stelle einen Gipsverband an und verbindet beide durch Lattenstücke, welche auf in Gips getränkte Wergbäusche gelegt und durch Gipsbinden mit dem Gipsverband verbunden werden (Fig. 83).

Fig. 83.

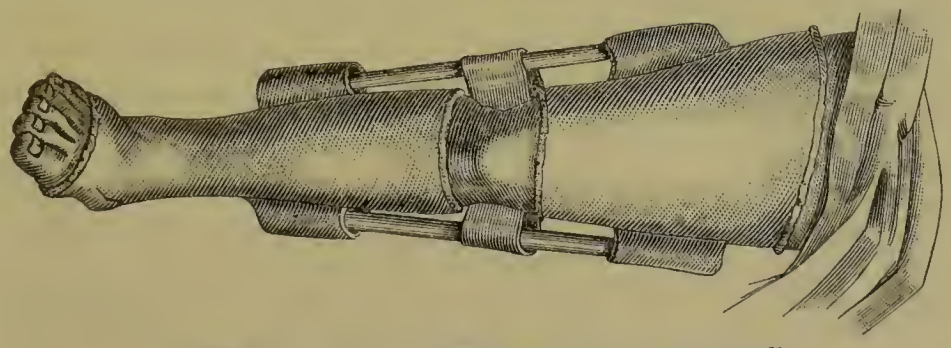

Brücken- oder Lattenverband nach Pirogoff.

24. Das Abnehmen des Gipsverbandes geschieht am Besten so, dass man mit einem ganz kurzen dicken Messer (Fig. 84) eine tiefe

Fig. 84.



Gipsmesser.

Furche reisst und in ihr die tieferen Lagen mit einer starken Scheere (Fig. 85) trennt.

Fig. 85.



Gipsscheere.

M. Verbände am Kopf.

1. Bei allen Kopfwunden ist vor Anlegung des Verbandes eine sorgfältige Reinigung der Wunde und ihrer Umgebung (Abrasiren der Haare, Abspülen mit desinficirendem Wasser mittelst der Wunddouche, Abtupfen mit antiseptischen Ballen) vorzunehmen.

Fig. 86.

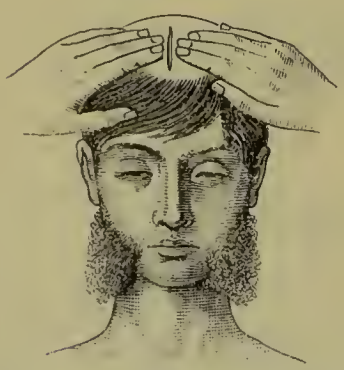

Zusammenschieben einer frischen Kopfwunde.

2. Zur Vereinigung der Ränder von Schnitt- und Hiebwunden sind Nähte fast immer zu entbehren; bei grossen gerissenen unregelmässigen Wunden können einzelne Knopfnähte von Nutzen sein.

Meist genügt es, die Wundränder von beiden Seiten zusammenzuschieben (Fig. 86), auf die Wundspalte eine mit antiseptischer Flüssigkeit befeuchtete Compresse, ein Stück carbolisirten Feuerschwamms, einen antiseptischen Ballen oder ein Stück Salicylwatte zu drücken und dasselbe mittelst einer feuchten Gazebinde fest zu halten.

Zur Befestigung der Verbandstücke dienen:

A. Bindenverbände.

a. Die zweiköpfige Vereinigungsbinde (fascia uniens) (Fig. 87).

Man legt die Mitte der Binde dem Orte der Verletzung gegenüber an, führt die Köpfe mit allmählig verstärktem Zuge auf der Wunde an

einander vorbei, dann auf den Ausgangspunkt zurück und wiederholt diese Touren, die man abwechselnd vorne und hinten sich decken lässt, mehrere Male.

b. Die Pfeilnahtbinde (fascia sagittalis) (Fig. 88) eine T Binde, welche sich besonders zur Vereinigung von Querwunden des Schädels eignet.

Fig. 87.

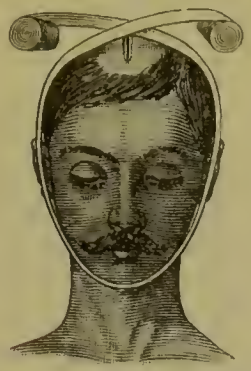

Zweiköpfige Vereinigungsbinde.

Fig. 88.

Pfeilnahtbinde.

Fig. 89.

Kreuzknotenbinde.

c. Die Kreuzknotenbinde (fascia nodosa) (Fig. 89), eine zweiköpfige Binde, deren Touren man auf der Wunde mit stärkerem Zuge rechtwinklig kreuzt, wie beim Schnüren eines Packetes (Packknoten), eignet sich besonders für stark blutende Wunden, auf welche ein stärkerer Druck ausgeübt werden soll. Demselben Zweck dient eine festangezogene Cravatte oder ein Stück Kautschukbinde.

Fig. 90.

Halfterbinde.

d. Die Halfterbinde (Capistrum) (Fig. 90). Die erste Tour beginnt auf dem Scheitel, umkreist, unter dem Kinne durchlaufend, das Gesicht und kehrt zum Scheitel zurück. Von hier läuft die zweite Tour rückwärts um das Hinterhaupt, wendet sich von der Nackengrube nach vorne um die vordere Fläche des Kinns, kehrt zur Nackengrube zurück und steigt wieder zum Scheitel hinauf. Nachdem diese beiden Touren zwei- bis dreimal wiederholt sind, schliesst die dritte Tour mit einem Kreisgang um Stirn und Hinterhaupt.

NB. Dieser Verband ist, wie auch der folgende, besonders als Uebungsstück zu empfehlen, da man die einzelnen Touren derselben bei den verschiedenen Verbänden gebrauchen kann. Uebrigens lassen sie sich beide mit nassen Gazebinden am Besten anlegen.

Fig. 91.

Kopfmütze des Hippokrates.

c. Die Kopfmütze (mitra Hippokratis) (Fig. 91), eine doppelköpfige Binde, deren einer Kopf durch Kreisgänge um Stirn und Hinterhaupt die Touren des anderen Kopfes fixirt, welche, halb einander deckend, abwechselnd über das rechte und linke Scheitelbein geführt werden.

B. Tuchverbände.

a. Das dreieckige Kopftuch (capitium parvum triangulare) (Fig. 92 u. 93). Man legt die Mitte des dreieckigen Tuches auf den

Fig. 92.

Dreieckiges Kopftuch (von vorne).

Fig. 93.

Dreieckiges Kopftuch (von hinten).

Scheitel, so dass der untere Rand quer vor der Stirn, die Spitze über den Nacken herabhängt. Dann führt man die beiden Endzipfel über beide Ohren weg nach hinten, lässt sie auf dem Hinterhaupt sich kreuzen, führt sie wieder nach vorne und knotet sie auf der Stirne zusammen. Endlich wird die hinten herabhängende Spitze straff nach unten angezogen, über das Hinterhaupt hinaufgeschlagen und auf dem Scheitel mit einer Sicherheitsnadel befestigt.

b. Die Kopfschleuder (Fig. 94 u. 95), ein viereckiges Tuch, 60^{cm} lang, 20^{cm} breit, von beiden schmalen Seiten her eingeschlitzt, wie eine gespaltene Compresse. Will man damit einen Verband auf der Scheitelgegend fixiren, so werden die beiden hinteren Zipfel unter dem Kinn, die beiden vorderen im Nacken zusammengeknotet (Fig. 94). Ist der Verband aber auf dem Hinterhaupt festzuhalten, so knotet

Fig. 94.

Kopfschleuder für die Scheitelgegend.

Fig. 95.



Kopfschleuder für den Hinterkopf.

man die vorderen Zipfel unter dem Kinn und die hinteren Zipfel auf der Stirn zusammen (Fig. 95).

c. Das grosse viereckige Kopftuch (capitium magnum quadrangulare) (Fig. 96 u. 97) bedeckt ausser dem Schädel auch die ganze

Fig. 96.



Fig. 97.

Das grosse viereckige Kopftuch.

Ohren-, Nacken- und Halsgegend und ist deshalb bei schlechter und kalter Witterung ein sehr praktischer Verband.

Man legt ein einen Quadratmeter grosses viereckiges Tuch so zusammen, dass der lange Rand der oberen Hälfte hinter dem langen Rand der unteren Hälfte um 10^{cm} zurücksteht. Dadurch entsteht ein längliches Viereck, welches man so auf den Kopf des Verwundeten legt, dass die Mittellinie des Tuches die Pfeilnaht deckt, der freie Rand der unteren Platte bis zur Nasenspitze, der Rand der oberen Platte bis zur Augenbrauengegend herabhängt, während die schmalen Ränder sich auf beide Schultern legen.

Von den vier Zipfeln, welche vorne auf die Brust herabhängen, werden zuerst die beiden äusseren unterm Kinn fest zusammen gebunden, dann der vor den Augen herabhängende Rand der unteren Platte gegen die Stirn hinauf geschlagen und die dazu gehörigen inneren Zipfel nach rückwärts über die Ohren zurückgezogen und im Nacken zusammengeknotet.

C. Das Kopfnetz (Fig. 98),

ein Filetnetz aus grobem Baumwollengarn gearbeitet, legt sich fest an, ohne zu drücken und zu erhitzen. Ein schmales leinenes Band, welches durch die Maschen des unteren Randes gezogen ist, fixirt denselben circulair um Stirn, Schläfen und Hinterhaupt. Ein zweites Band, welches unter dem Kinn zusammengebunden wird, zieht das Netz nach unten,

Fig. 98.

Kopfnetz zum Fixiren der Wundbedeckung.

Fig. 99.

Kopfnetz zum Fixiren des Eisbeutels.

und ein drittes zieht auf dem Scheitel das Netz wie die Schnur eines Geldbeutels zusammen. Soll ein Eisbeutel auf die Wunde gelegt werden, so befestigt man denselben durch ein Band, welches durch die Maschen des Netzes gezogen wird (Fig. 99).

N. Verbände des Gesichts.

Wunden des Gesichts müssen sorgfältig durch die blutige Naht vereinigt werden; stark gequetschte Wundränder trägt man vorher mit dem Messer ab. Ganz abgetrennte Stücke der Nase, Lippen u. s. w. näht man, nachdem die Blutung vollständig aufgehört, mit feinen Kopfnähten (nicht zu fest) an, bedeckt sie mit einem Stoffe, der äussere Schädlichkeiten abhält (z. B. Wachstaft, Gaze mit Traumaticin bestrichen, Salicylwatte) und sorgt für absolute Ruhe des Theiles.

Binden und Tuchverbände.

a. Bei Verletzungen der Schläfen- und Wangengegend dienen die Touren der Halfterbinde (s. Fig. 90).

Fig. 100.



Augenbinde.

Fig. 101.

Augenbund.

b. Bei Verletzungen der Augen die Augenbinde (monoculus) (Fig. 100) oder der Augenbund (Fig. 101), aus einem zusammengelegten Tuch.

c. Bei Verletzungen der Nase die Nasenbinde mit einem zusammengefalteten breiten Bindenstreifen (Fig. 102).

Fig. 102.

Nasenbinde.

Fig. 103.

Kinnschleuderbinde.

d. Bei Verletzungen des Unterkiefers die Kinnschleuder (funda maxillae) (Fig. 103), eine 150^{cm} lange, 6^{cm} breite Binde, welche von beiden Enden her bis auf ein 6^{cm} breites Mittelstück gespalten wird, so dass vier gleich lange Köpfe entstehen. Das mit einem Schlitz versehene Mittelstück wird auf die Mitte des Kinns gelegt, die oberen Köpfe werden nach rückwärts über das Hinterhaupt und von dort um die Stirn, die unteren Köpfe aufwärts über den Scheitel und auf der anderen Seite wieder herabgeführt.

Fig. 104.



Kinnschleudertuch.

Auch aus zwei zusammengelegten Tüchern lässt sich eine Kinnschleuder herstellen, indem man die Mitte des einen auf die Vorderfläche des Kinns legt und die Enden im Nacken zusammenknüpft, während das andere von der unteren Fläche des Kinns zum Scheitel hinaufgeführt wird (Fig. 104).

Bei Schussfracturen der Kieferknochen muss die Mundhöhle mittelst einer Wunddouche fleissig ausgespült werden. Die dislocirten Fragmente lassen sich am Besten durch Hartkautschuk-Gebissstücke reduciren, welche von einem geschickten Zahnarzt angefertigt werden müssen.

O. Verbände am Halse.

Bei Verletzungen des Halses dient zum Befestigen des Verbandes am Besten:

Fig. 105.

Halstuch.

Fig. 106.

Halstuch mit eingelegter Pappe.

1. Das einfache Halstuch (Fig. 105), ein nach Art der Kravatte zusammengelegtes dreieckiges Tuch.

2. Bei Querwunden des Halses kann durch Einlegen eines Stückes steifer Pappe in das Halstuch der Kopf nach der Seite der Verletzung hin gedrängt werden (Fig. 106).

P. Verbände an der oberen Extremität.

1. Bindeneinwickelung

des ganzen Armes (Fig. 107) beginnt mit der Einwickelung sämmtlicher Finger und der ganzen Hand mit schmalen Binden (Panzerhandschuh, Chirotheka *a*, *b*) (s. auch Fig. 33).

Darauf folgt die Einwickelung des Vorderarms durch eine aufsteigende Hobelbinde mit Umschlägen (*c*), des Ellbogens durch eine Kreuzbinde (Testudo. *d*), des Oberarmes durch eine einfache Hobelbinde (*e*) und der Schulter durch die Schulterkreuzbinde (*f*).

2. Tuchverbände.

a. Kreuzbinde der Hand (Fig. 108).

b. Einhüllung der ganzen Hand (Fig. 109, linke Hand).

c. Ellbogentuch (Fig. 109, rechter Ellbogen).

Fig. 107.

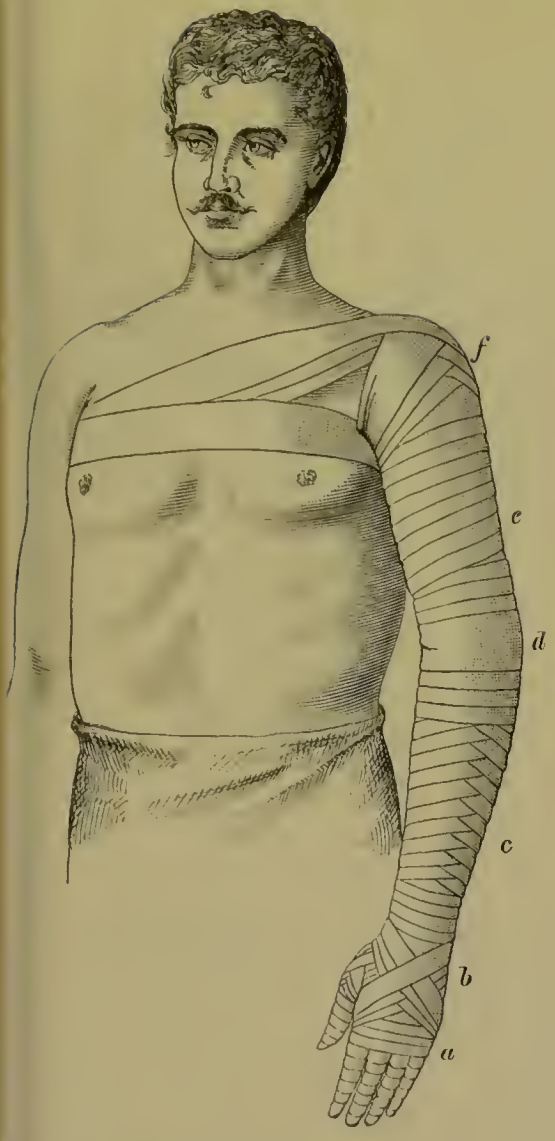

Einwickelung des Armes.

Fig. 108.

Kreuzbinde der Hand.

Fig. 109.

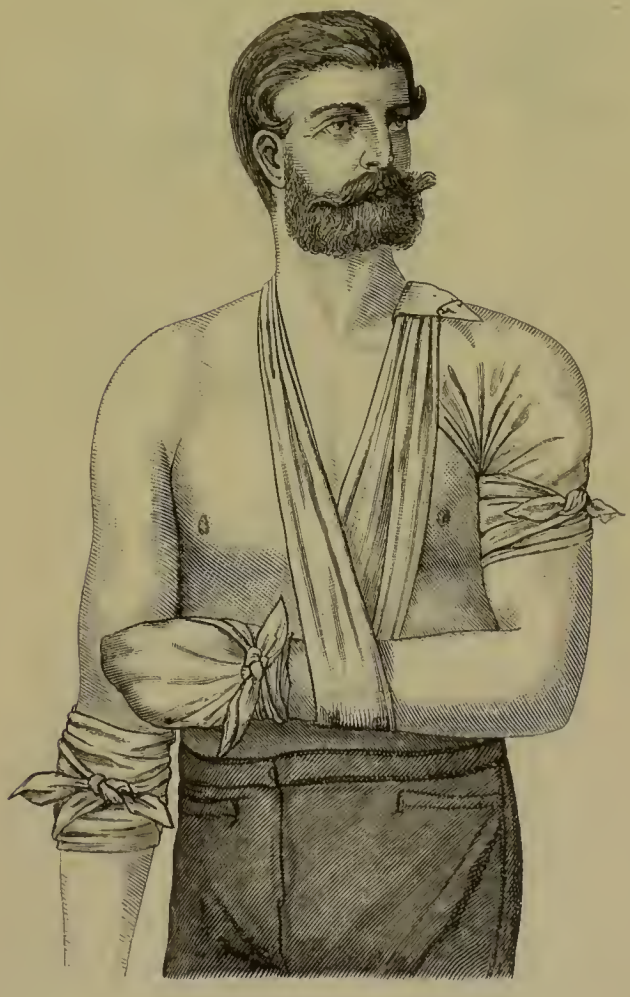

Schultertuch, Händetuch, Ellbogentuch und kleines Tragetuch.

d. Schultertuch (Fig. 109, linke Schulter von vorne und Fig. 110, rechte Schulter von hinten).

e. Tuchverband für Amputation des Oberarms (Fig. 110, linker Arm).

f. Tuchverband für Exarticulation des Oberarms (Fig. 111).

Fig. 110.

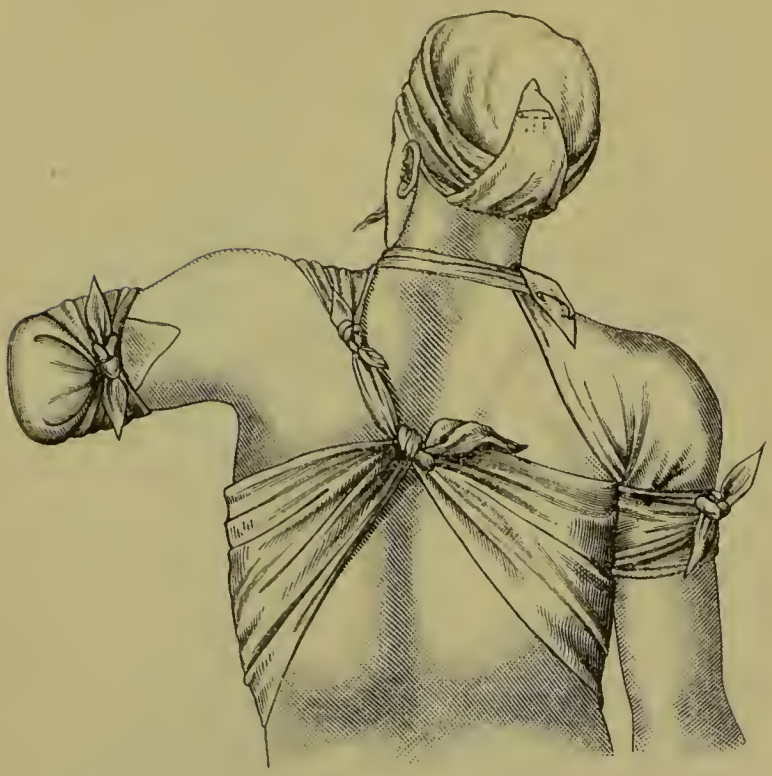

Fig. 111.



Fig. 112.

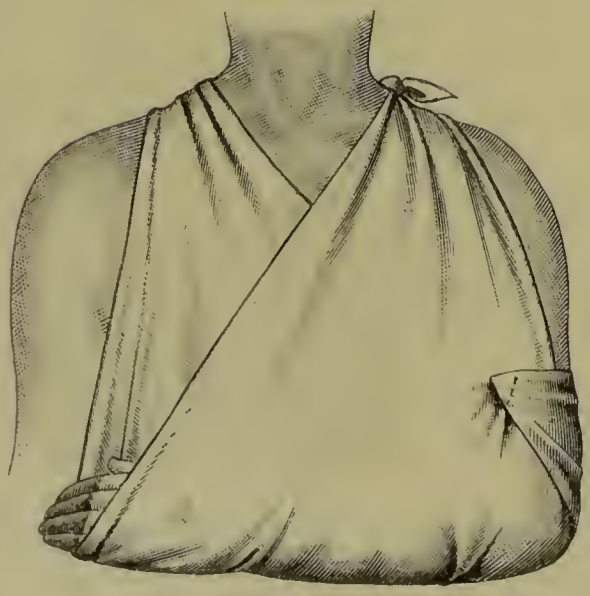

g. Tragetücher zur Unterstützung des Arms (mitella):

1) Kleines Tragetuch (mitella parva) (Fig. 109, linker Arm).

2) Dreieckiges Tragetuch (mitella triangularis):

α. Erste, gewöhnliche Form (Fig. 112), wobei die Endzipfel über beide Schultern um den Hals geführt werden.

β. Zweite Form (Fig. 113), wobei die Endzipfel nur

über die gesunde Schulter geführt werden, wenn die Schulter der kranken Seite keinen Druck verträgt.

Fig. 113.

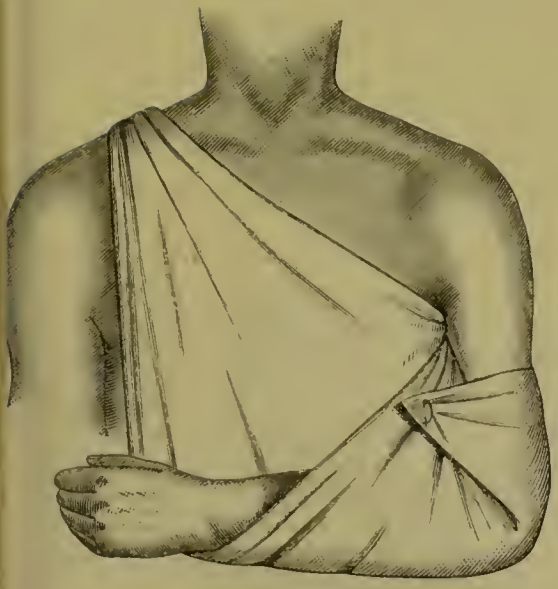

Fig. 114.

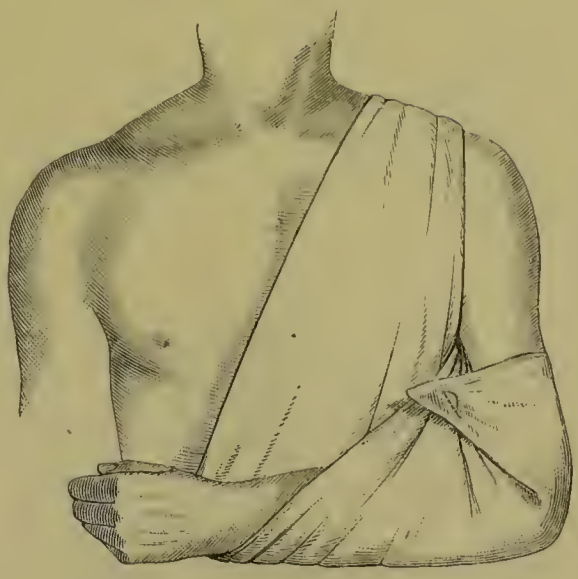

γ. Dritte Form (Fig. 114), wobei die Endzipfel über die Schulter der kranken Seite geführt werden, weil der gesunde Arm zur Führung der Waffe etc. frei bleiben soll.

Fig. 115.

Fig. 116.

3) Grosses viereckiges Tragetuch (mitella quadrangularis) (Fig. 115) wird mit einer grossen Serviette angelegt.

NB. Man steckt die Zipfel am Besten mit Sicherheitsnadeln fest, da die Knoten leicht drücken, namentlich im Nacken.

4) Zur sicheren Fixirung des Armes (z. B. nach Einrichtung einer Luxation der Schulter) legt man über die Mitella eine breite Cravatte, welche den Arm gegen die Brust drückt (Fig. 116).

5) Bei Ermangelung von Tüchern kann der Rockschoos (Fig. 117) oder der aufgeschnittene Rock- und Hemdärmel (Fig. 118) als Tragetuch verwendet werden.

Fig. 117.



Rockschoossmitella.

Fig. 118.



Rockärmelmitella.

3. Verbände bei Verletzungen der einzelnen Theile der oberen Extremität.

a. Verletzungen der Hand und der Finger:

α. Allgemeine Regeln: Keine Strangulation! Hemdknöpfe lösen! Hemden- und Unterjacken-Aermel aufschneiden bis zur Achselhöhle! Einwickelung der Hand nicht anfangen mit einem Kreisgang um das Handgelenk! Abhängige Lage der Hand vermeiden!

β. Bei frischen einfachen Wunden Vereinigung durch englisches Pflaster, Heftpflaster, nasse Gazebinden oder trockene Gazebinden, die mit Traumaticin oder Collodium bestrichen werden, durch feine Nähte (Epidermisnaht nach Donders). Blutungen sind meist durch Druck (Einwickelung) zu stillen.

γ. Bei Quetschwunden der Finger Einwickelung mit schmalen Gazebinden, welche in schwache Carbol- oder Salicyllösung getaucht sind und von Zeit zu Zeit mit derselben Flüssigkeit wieder benetzt werden (durch Eintauchen oder Irrigation), später Carbolölbinden mit luftdichter Umhüllung. Antiseptischer Verband.

δ. Bei Fracturen der Finger Gipsverband (Einwickelung mit schmalen Flanellbinden [Chirotheka], darüber schmale Gipsbinden) oder Schienenverband (schmale Holzspanschienen in Watte gehüllt, mit nassen Gazebinden befestigt, darüber Kleister gestrichen, oder mit trockenen Gazebinden, die mit Traumaticin oder Collodium bepinselt werden).

Fig. 119.

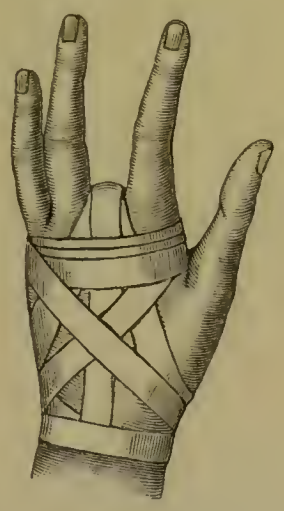

ε. Bei Fracturen einzelner Metacarpalknochen legt man einen Ball (grosse Wattekugel) in die Hohlhand und wickelt die Hand darauf mit Flanellbinden fest (Ballverband).

Bei starker Verkürzung nützt ein Extensionsverband (zwei Heftpflasterstreifen werden durch eine Heftpflasterspirale an dem Finger befestigt und durch einen Kantschukring auf einem Handbrett in Spannung gesetzt.

ζ. Nach Exarticulation eines Fingers kann ein Compressivverband durch eine schmale Kreuzbinde hergestellt werden (Fig. 119).

η. Bei complicirten Verletzungen der Hand und der Finger dienen zur Lagerung:

1) Handbretter, aus dünnem Holz, mit Watte gepolstert und mit Leinewand oder wasserdichtem Stoff überzogen (Fig. 120).

2) Armladen (Fig. 121), leicht herzustellen aus einem 70^{cm} langen und 25—30^{cm} breiten Stück Pappe (Fig. 122), in welches an der Grenze

zwischen erstem und zweitem Dritttheil zwei 8—10^{cm} tiefe Einschnitte gemacht werden.

Fig. 120.



Stromeyer's gepolsterte Handschiene.

Fig. 121.

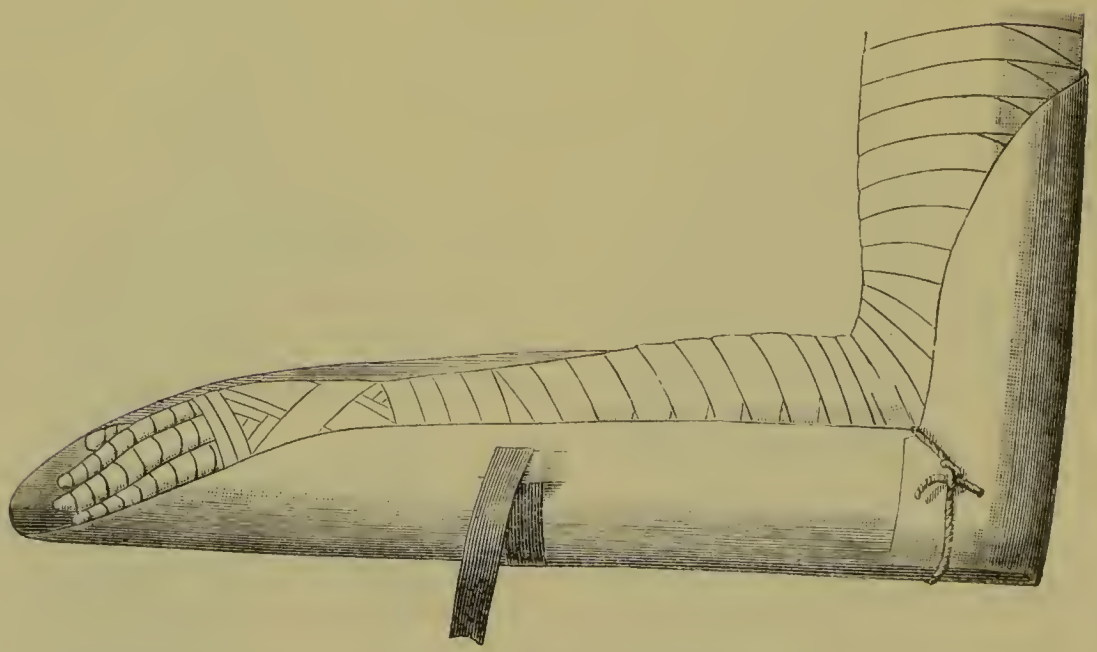

Papplade für den Arm.

Fig. 122.



Pappmodell zur Armlade.

Bei Verletzungen an der Volarseite der Hand kann in ähnlicher Weise an dem unteren Ende der Pappladе ein kappenartiger Fortsatz in die Höhe gerichtet werden, welcher die Hand in flectirter Stellung fixirt (Fig. 123).

Fig. 123.

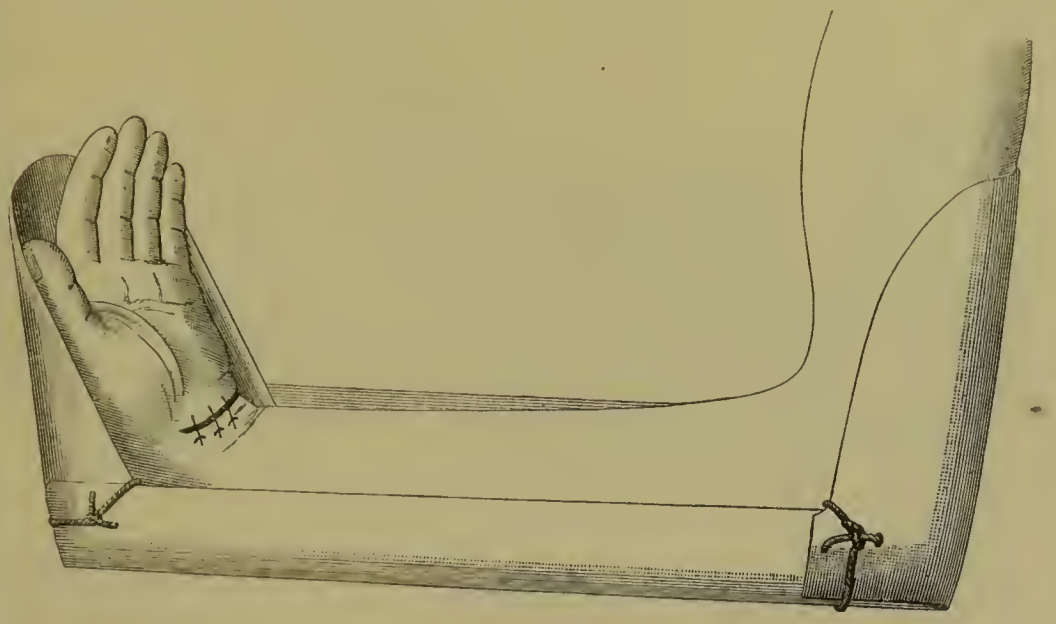

Pappladе für Verletzungen an der Volarseite des Handgelenkes.

Es lassen sich auch Armladen aus Blech, Draht, Drahtgitter etc. herstellen, die aber kostspieliger und nicht nützlicher sind, als die aus Pappe.

3) Zur hohen Lagerung der Hand dient ein stellbares Schrägbrett, welches auf einem neben dem Bette stehenden Tische ruht oder auf einem Bettbrett, welches zugleich so eingerichtet ist, dass es das bei der Irrigation abfliessende Wasser in den Eimer leitet (s. Fig. 16, pag. 9).

4) Zur verticalen Suspension der Hand wird der ganze Arm mit Schlangentouren (nicht mit Zirkeltouren) auf eine Resectionsschiene für das Handgelenk (Fig. 126) oder auf eine Volkmann'sche Schiene (Fig. 124) festgewickelt und diese mittelst eines am unteren Ende befestigten Strickes emporgehoben und aufgehängt (Fig. 125).

Fig. 124.

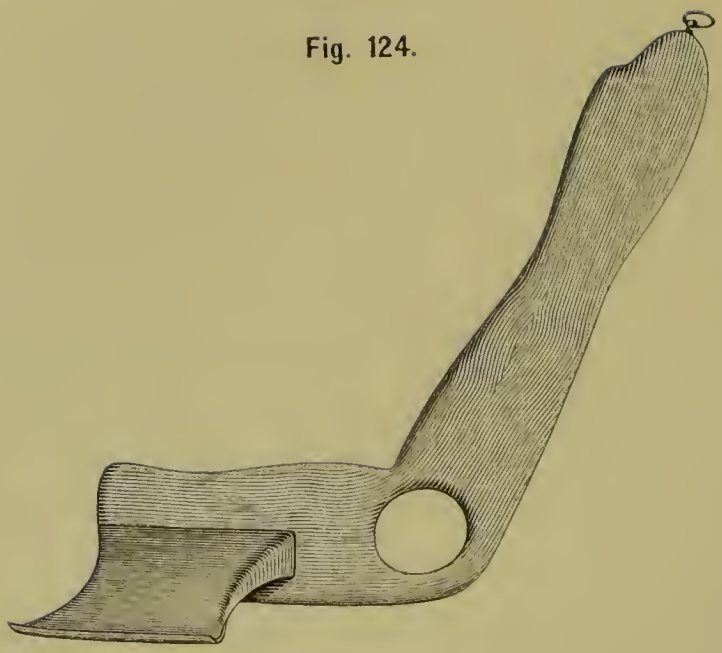

Volkmann's Suspensionsschiene.

Fig. 125.

Suspension der Hand nach Volkmann.

b. Bei Verletzungen des Handgelenkes und nach Resection desselben:

α. Die Gips-Schwebeschiene für Resection des Handgelenkes nach Esmarch (Fig. 126—129) besteht aus einer hölzernen (Fig. 126) oder aus Telegraphendraht (Fig. 127) hergestellten Schiene, welche in der Gegend des Handgelenkes ganz schmal, in der Gegend des Ellbogengelenkes rechtwinklig gebogen und mit einem Loch für

Fig. 126.

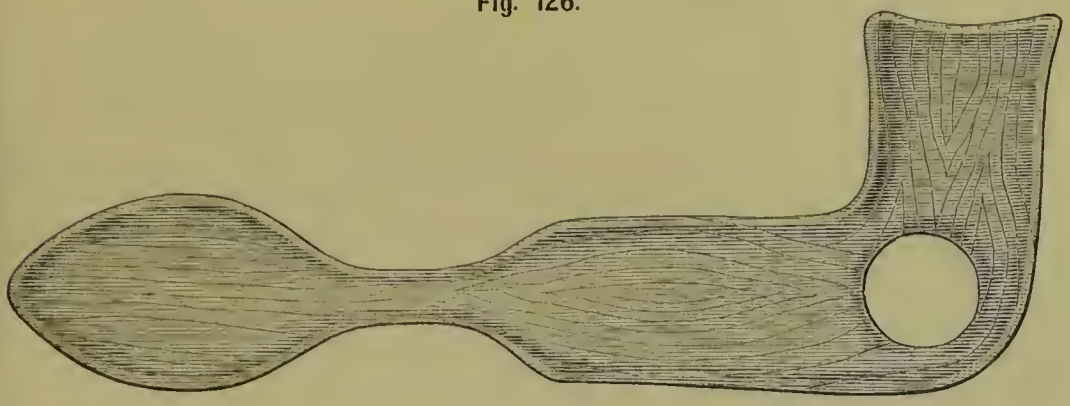

Esmarch's Gips-Schwebeschiene für Resection des Handgelenkes.

Fig. 127.

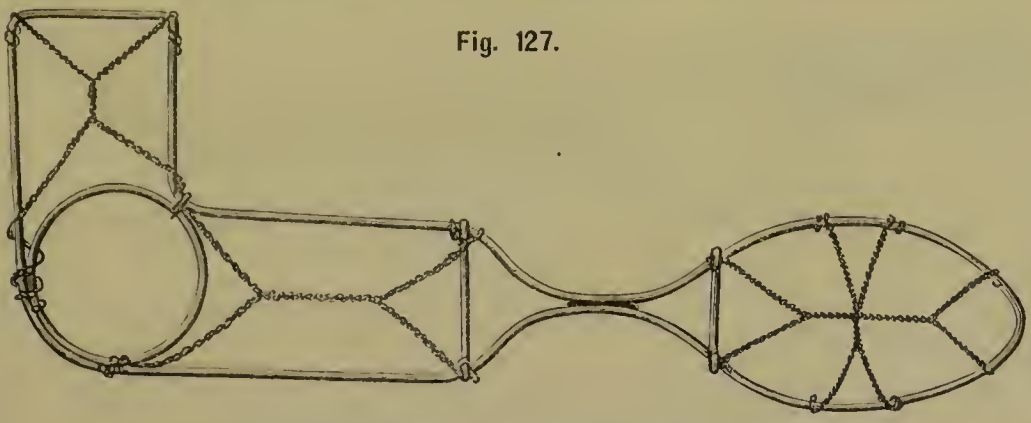

Schwebeschiene aus Telegraphendraht.

Fig. 128.



Suspensionsdraht.

den condylus internus humeri versehen ist. Der Arm wird auf der mit Watte gepolsterten Schiene gut gelagert und mit Gipsbinden befestigt. Nachdem zum Schluss auch der Draht (Fig. 128) mit eingegipst worden, wird der Arm mittelst der Rollen und Stricke, wie in

Fig. 129.

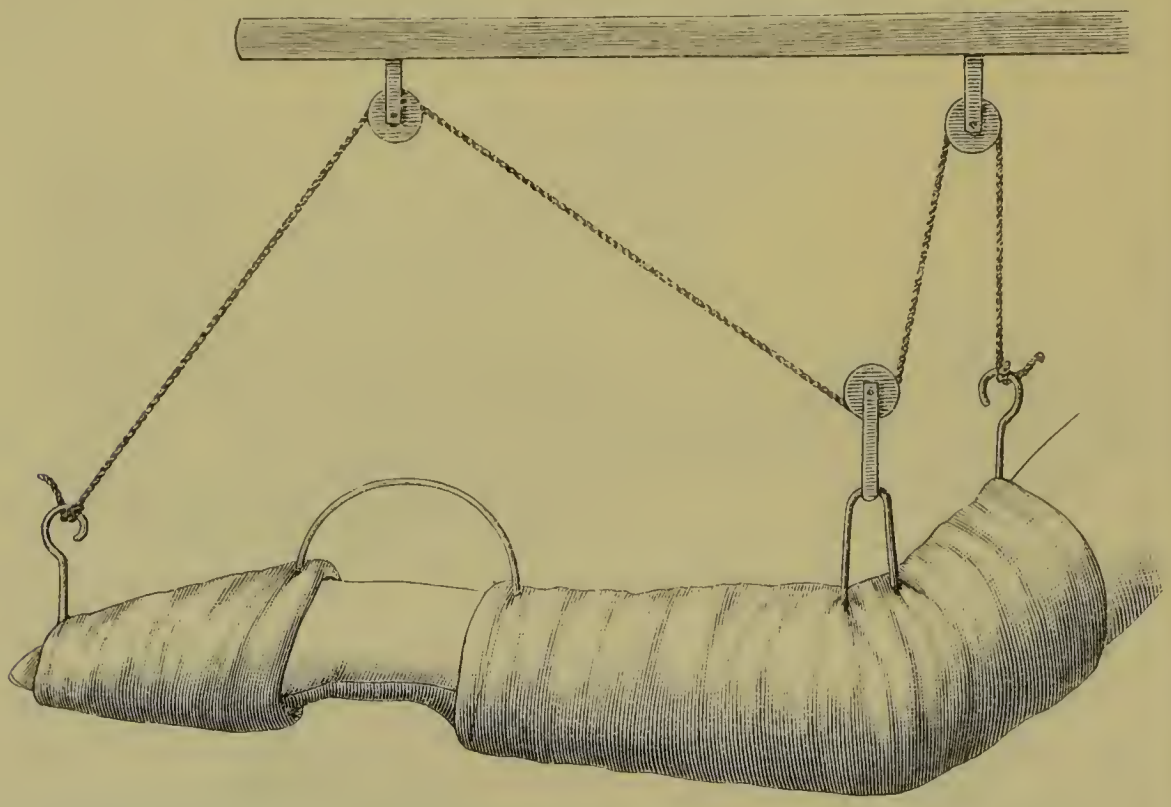

Esmarch's Gips-Schwebeschiene für Resection des Handgelenkes (angelegt und suspendirt).

Fig. 129, suspendirt. Dieser Apparat eignet sich besonders gut für die offene Wundbehandlung.

β. Esmarch's Bügelschiene für Resection des Handgelenkes (Fig. 130 u. 131) besteht aus einem Eisenblech für die Hand und einer

Fig. 130.

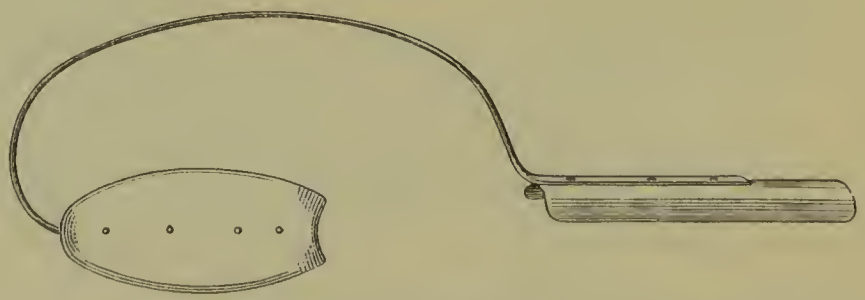

Esmarch's Bügelschiene für Resection des Handgelenkes.

Fig. 131.

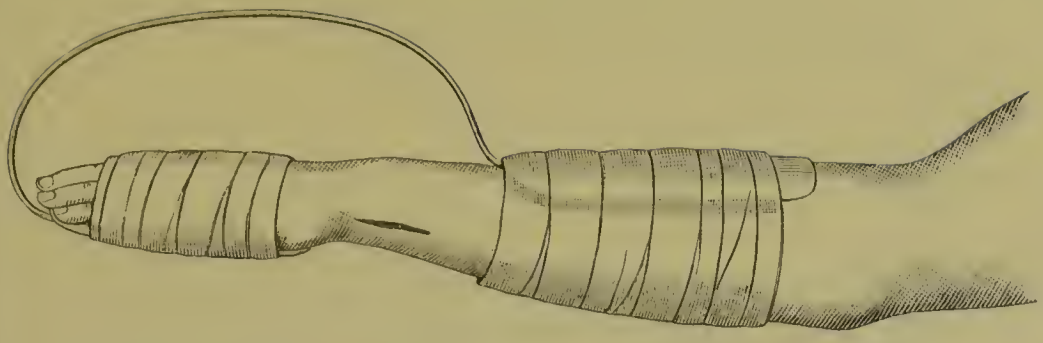

Esmarch's Bügelschiene für Resection des Handgelenkes.

Blechschiene für die Dorsalseite des Vorderarmes, welche durch einen starken Eisendrahtbügel mit einander verbunden sind. Da die Gegend des Handgelenkes in grösserer Ausdehnung frei bleibt, so eignet sich dieser Apparat besonders gut für die antiseptische Wundbehandlung.

γ. Lister's Schiene für Resection des Handgelenkes (Fig. 132 u. 133), eine mit weichem Leder überzogene Holzschiene, auf welcher

Fig. 132.

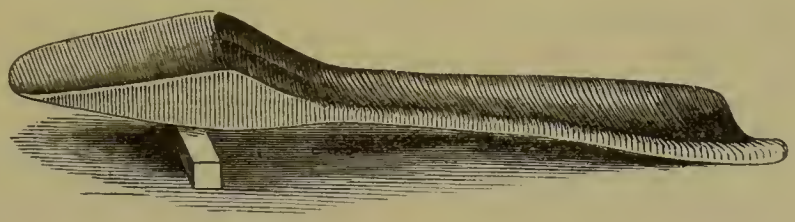

Fig. 133.

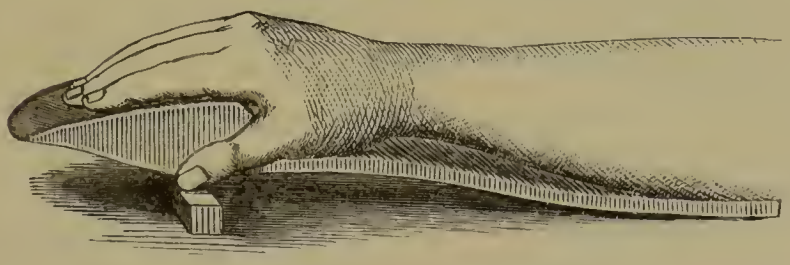

Lister's Schiene für Resection des Handgelenkes.

Hand und Finger sehr bequem ruhen, eignet sich besonders für die spätere Zeit der Nachbehandlung, wo häufige passive und active Bewegungen der Finger vorgenommen werden sollen.

c. Bei Fracturen des Vorderarmes:

α. Stromeyer's gepolsterte Abductionsschiene für Fracturen des unteren Endes des Radius (Fig. 134).

Fig. 134.

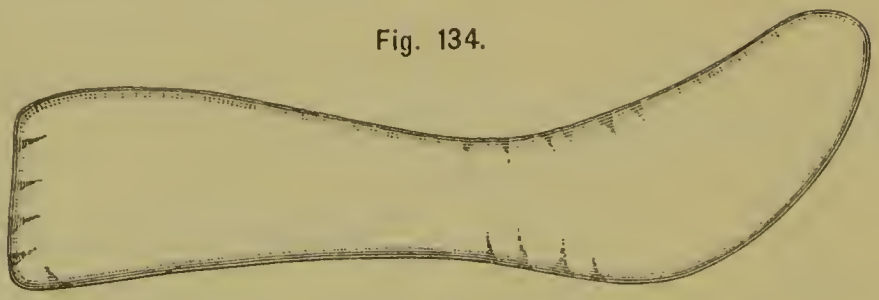

Stromeyer's gepolsterte Abductionsschiene für Brüche des unteren Endes des Radius.

β. Stromeyer's gepolsterte Vorderarmschiene für einfache und complicirte Fracturen des Vorderarms (Fig. 135).

Fig. 135.



Stromeyer's rechtwinklige gepolsterte Armschiene.

γ. Span-Gipsverband für Fracturen am Vorderarm (Fig. 136 u. 137) ist auch bei Entzündungen des Ellbogengelenkes anzuwenden.

Fig. 136.

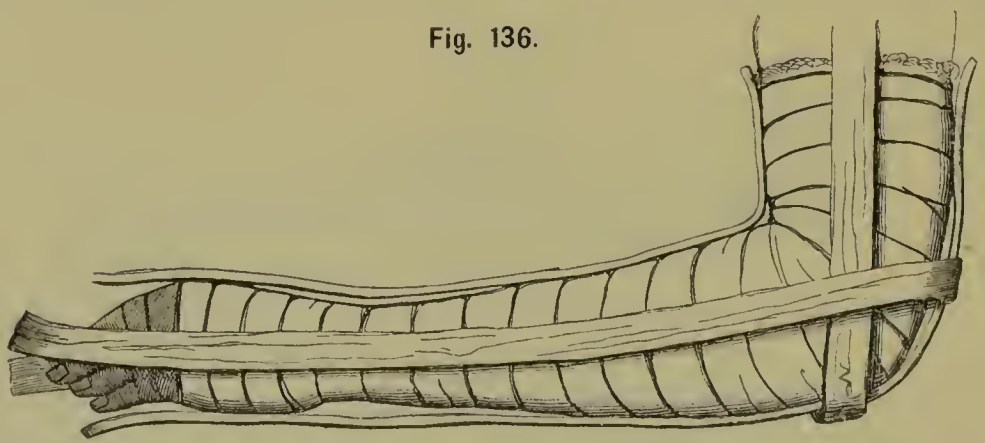

Span-Gipsverband für den im Ellbogengelenk flectirten Arm.
(Anlegung der Späne.)

Fig. 137.

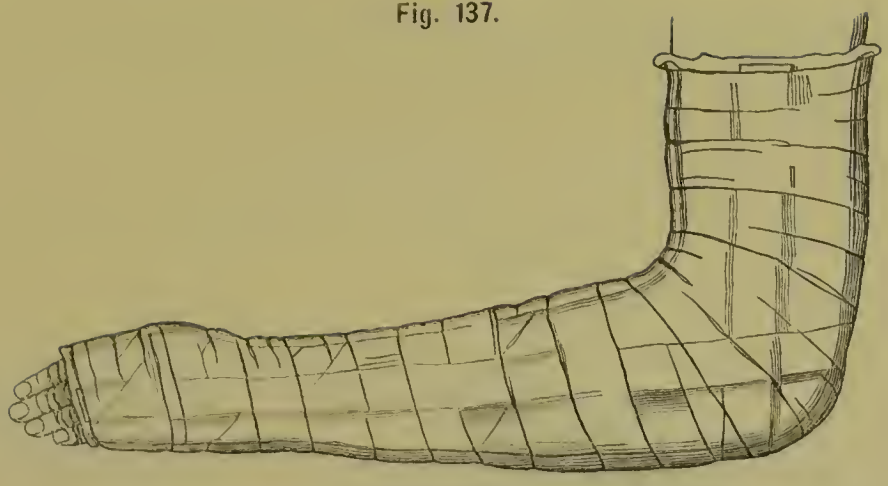

Fertiger Span-Gipsverband.

Fig. 136 zeigt die Anlegung der Tapetenspäne, nachdem der Arm mit Watte- und darüber mit Gipsbinden eingewickelt ist, Fig. 137 den fertigen Verband, nachdem die Späne mit Gipsbinden festgewickelt und die vorragenden Enden derselben mit der Scheere abgeschnitten sind.

δ. Wenn bei Fracturen beider Vorderarmknochen Neigung zur Dislocation der Fragmente vorhanden ist, so müssen graduirte Compressen (Fig. 138) unter die Schienen gelegt werden, welche durch

Fig. 138.



Graduirte Compresse.

Fig. 139.

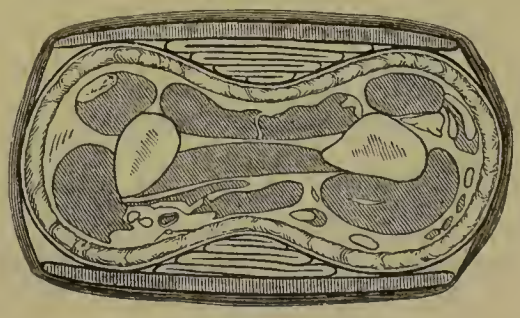

Wirkung der graduirten Compressen auf die Knochen des Vorderarmes.

Druck gegen das Spatium interosseum von beiden Seiten die Knochen auseinander drängen (Fig. 139).

d. Bei Verletzungen des Ellbogengelenkes:

α. Bei frischen Fracturen ohne beträchtliche Dislocation, bei Contusionen, Distorsionen, Entzündungen des Gelenkes, wo man Eisbeutel anwenden will, kann man die gepolsterte Armschiene Stromeyer's

mit einem Loch für den Condylus internus (Fig. 140) anwenden, welche 1849—50 in Schleswig-Holstein für die Nachbehandlung der Ellbogen-

Fig. 140.

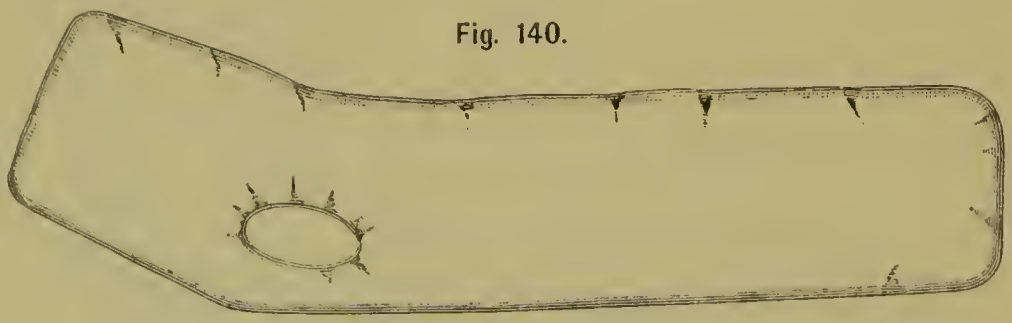

Stromeyer's stumpfwinklige gepolsterte Armschiene.

resectionen gebraucht wurde, oder den vorhin beschriebenen Span-Gipsverband (s. Fig. 136 u. 137).

Will man einen Kleisterverband anlegen (bei chronischen Entzündungen des Gelenkes), so eignet sich als Einlage sehr gut die in Fig. 121 abgebildete Papplade, welche befeuchtet und mit Kleister bestrichen wird.

Bei complicirteren Verletzungen und nach Resectionen des Gelenkes dienen

β. der gefensterte Gipsverband in stumpfwinkliger Flexion (Fig. 141 u. 142), oder

Fig. 141.

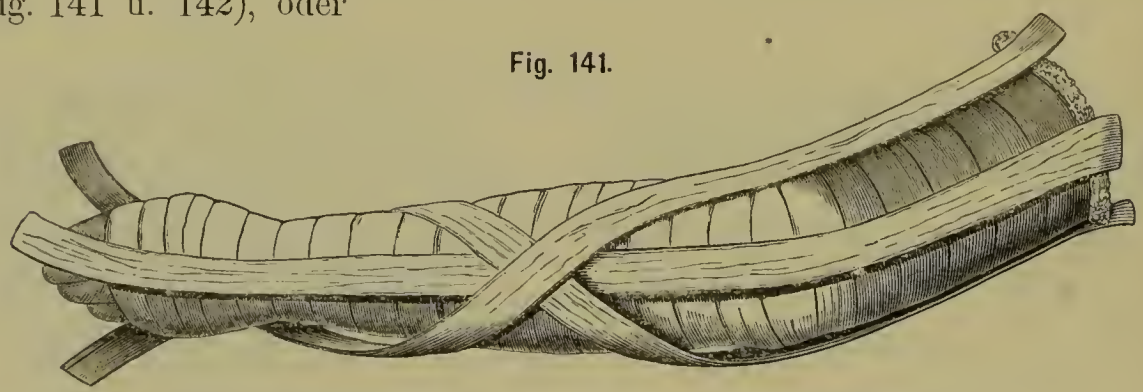

Span-Gipsverband für Resection des Ellbogengelenkes.
(Anlegung der Tapetenspäne.)

Fig. 142.

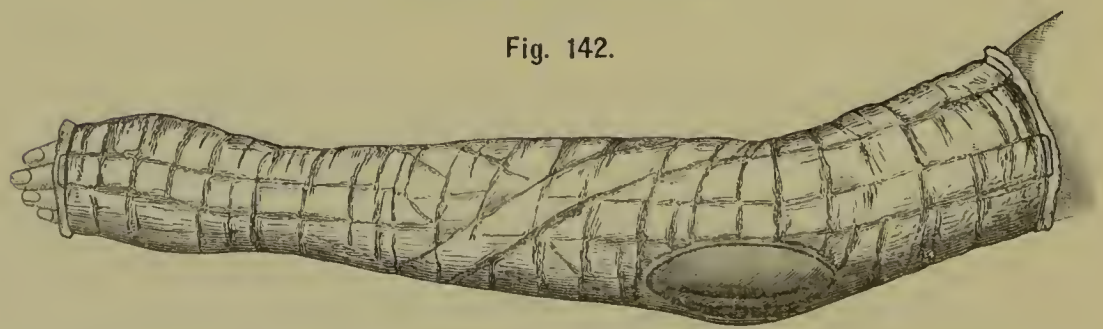

Gefensterter Span-Gipsverband für Resection des Ellbogengelenkes.

γ. die Doppelschiene für Resection des Ellbogengelenkes (Fig. 143, 144 u. 145).

Fig. 143.

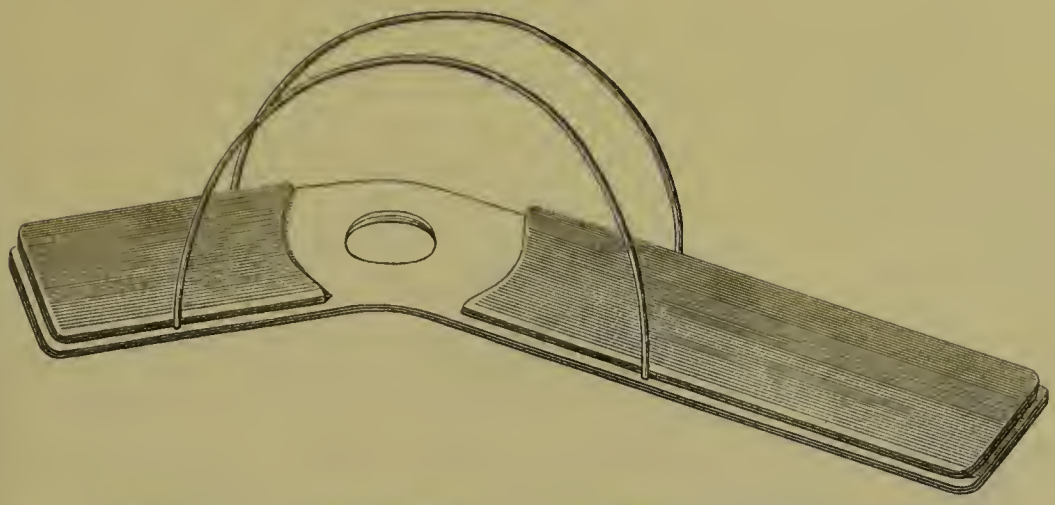

Esmarch's Doppelschiene für Resection des Ellbogengelenkes.

Fig. 144.

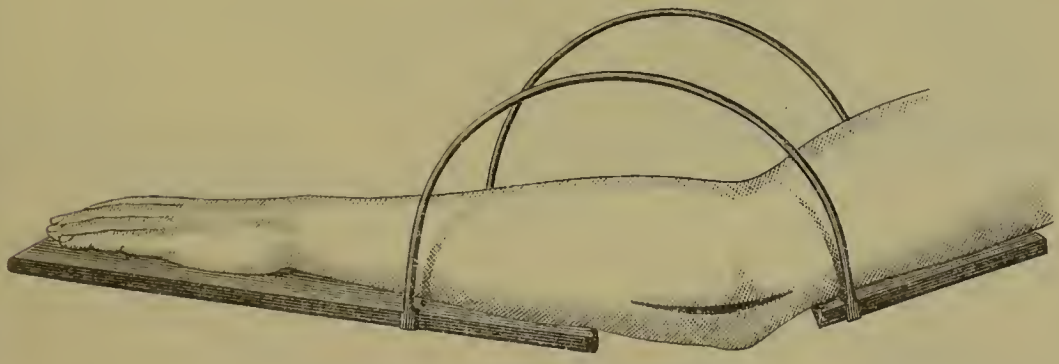

Die obere gepolsterte Bügelschiene
mit dem Arm abgehoben von der unteren platten Holzschiene, welche dem Apparat die Festigkeit gibt.

Fig. 145.

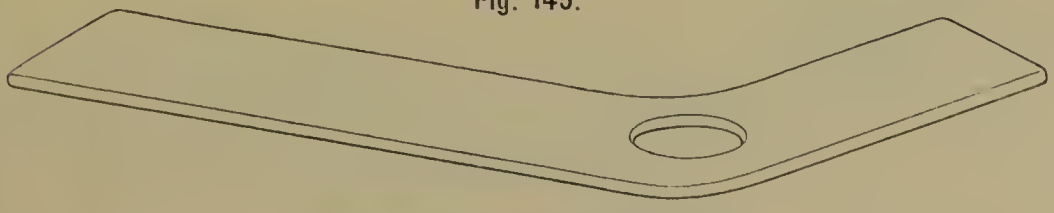

Die untere platte Holzschiene.

Ich nenne sie die Langensalza-Schiene, weil ich sie im Jahre 1866 für die Resecirten in Langensalza construirte, als ich dort Stromeyer von Berlin aus besuchte.

Diese Schiene ist sehr leicht von jedem Tischler herzustellen und eignet sich gleich gut für die offene, wie für die antiseptische Nachbehandlung.

NB. Bei Erneuerung des Verbandes wird die Bügelschiene, auf welcher der Arm ruht, von der unteren Schiene abgehoben, damit die letztere gereinigt werden kann.

δ. Die Gips-Schwebeschiene für Resection des Ellbogengelenkes (Fig. 146—150) eignet sich besonders gut für offene Wundbehandlung.

Fig. 146.

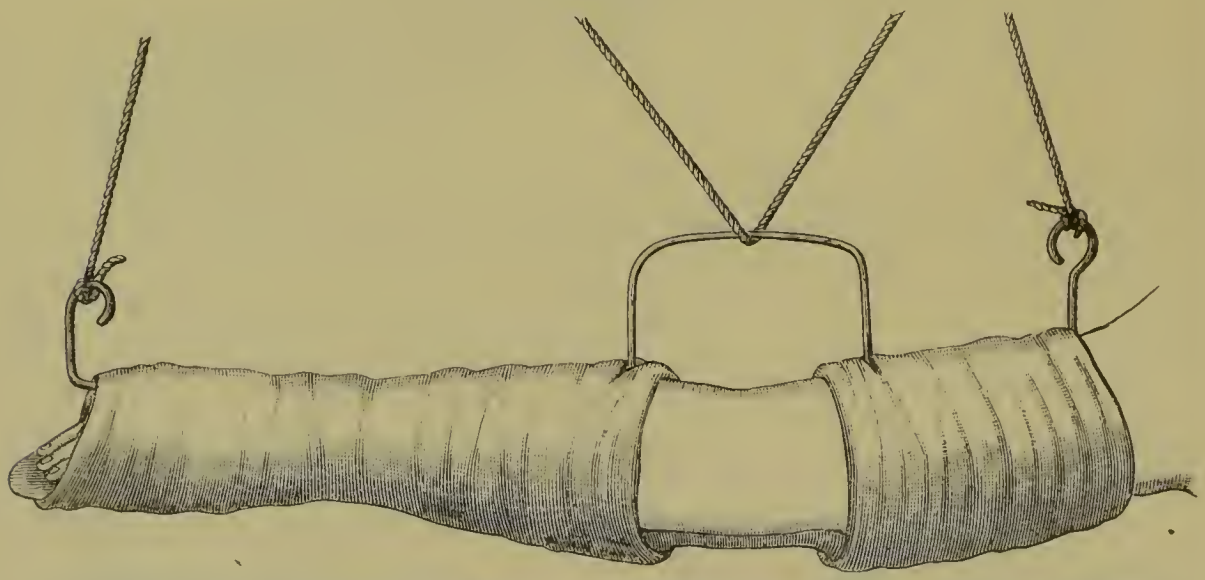

Esmarch's Gips-Schwebeschiene für Resection des Ellbogengelenkes angelegt.

Fig. 147.

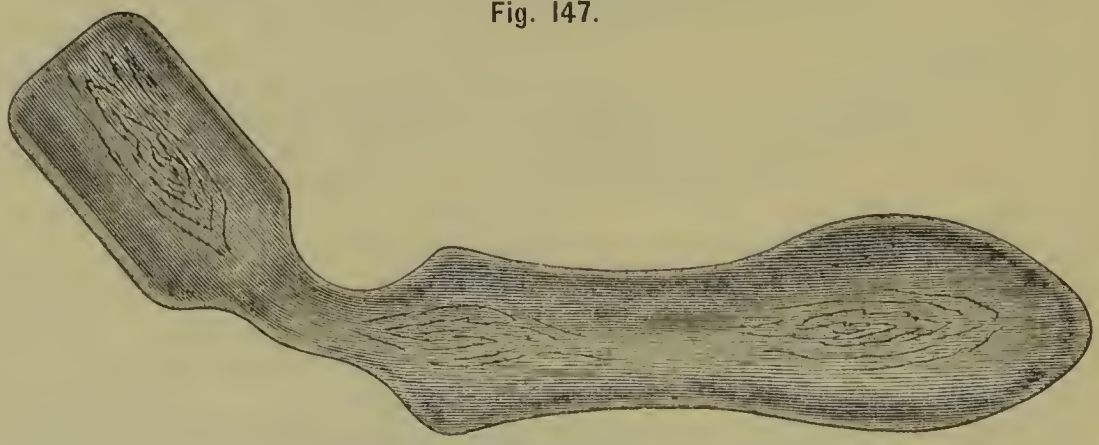

Die hölzerne Tragschiene von oben.

Fig. 148.



Die Holzschiene von der Seite.

Fig. 149.



Der Suspensionsdraht.

Wenn hölzerne Schienen nicht vorhanden sind, kann man die Tragschiene leicht aus Telegraphendraht herstellen. Durch Umwicklung mit einer Gipsbinde erhält dieselbe grössere Festigkeit (Fig. 150).

Fig. 150.

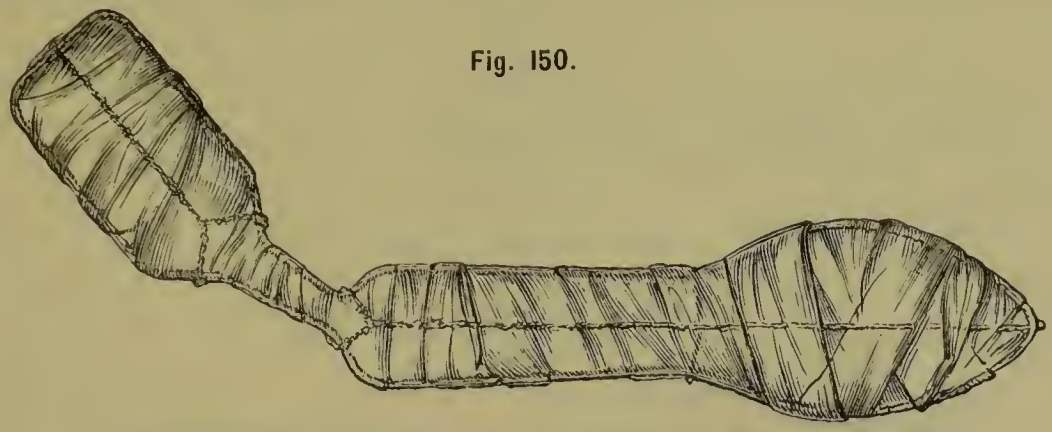

Tragschiene aus Telegraphendraht, mit Gipsbinden umwickelt.

ε. Die eiserne getheilte Schwebeschiene für Resection des Ellbogengelenkes (Fig. 151) besteht aus drei Klappenschienen, deren in

Fig. 151.

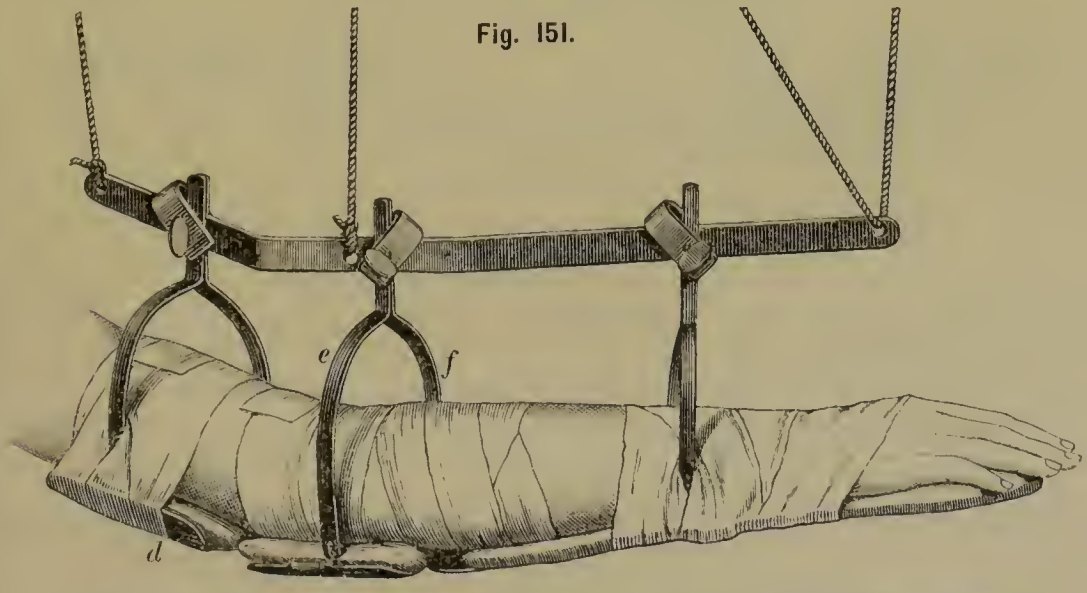

Esmarch's getheilte Schwebeschiene für Resection des Ellbogengelenkes.

Charnieren bewegliche Arme durch Schraubenklammern an einer gebogenen Tragstange (Fig. 152) befestigt werden. Der Arm ruht sicher

Fig. 152.

Tragstange.

Fig. 153.

Untere Klappenschiene für Hand und Vorderarm.

auf der oberen und unteren (Fig. 153) Schiene, wenn die mittlere Schiene (Fig. 154) behufs Erneuerung des Verbandes entfernt werden muss (Fig. 155).

Fig. 154.

Mittlere Klappenschiene.

Fig. 155.

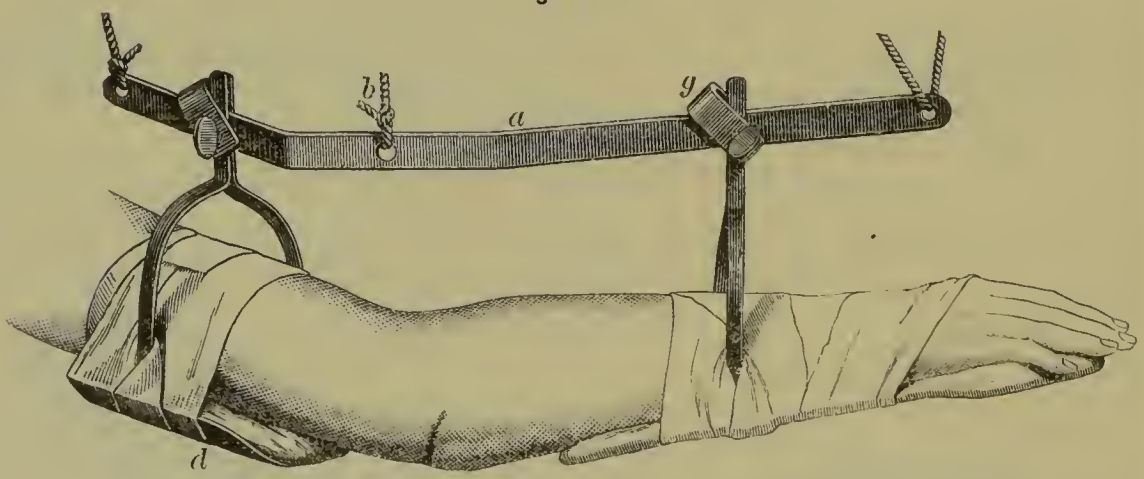

Die Mittelschiene entfernt zur Erneuerung des Verbandes.

Sie eignet sich besonders gut für solche Fälle, in denen ausgedehnte Verletzungen der Weichtheile vorhanden sind, und für die antiseptische Wundbehandlung.

ζ. Der Brücken-Gipsverband mit Bandeisen-Bügeln (Fig. 156), welche zwischen die Gipsbinden eingeschaltet werden, ist besonders praktisch für die Anwendung des antiseptischen Verbandes. Ebenso

Fig. 156.

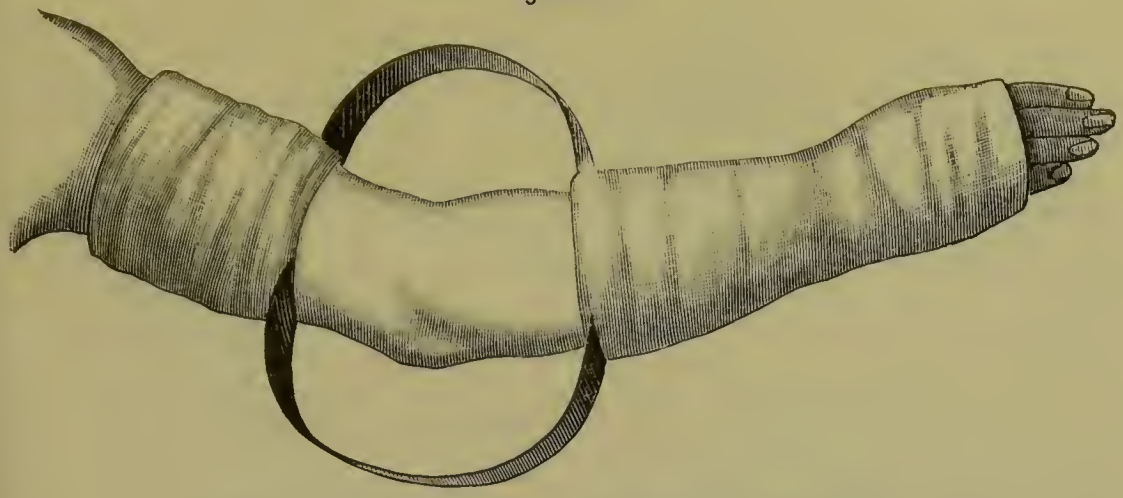

Brücken-Gipsverband mit Bügeln von Bandeisen.

η. Die Arm-Drahtschwebe von Volkmann (Fig. 157), in welcher der resecirte Arm auf Bindenstreifen ruht, welche mit Sicherheitsnadeln festgesteckt sind und leicht erneuert werden können.

Fig. 157.

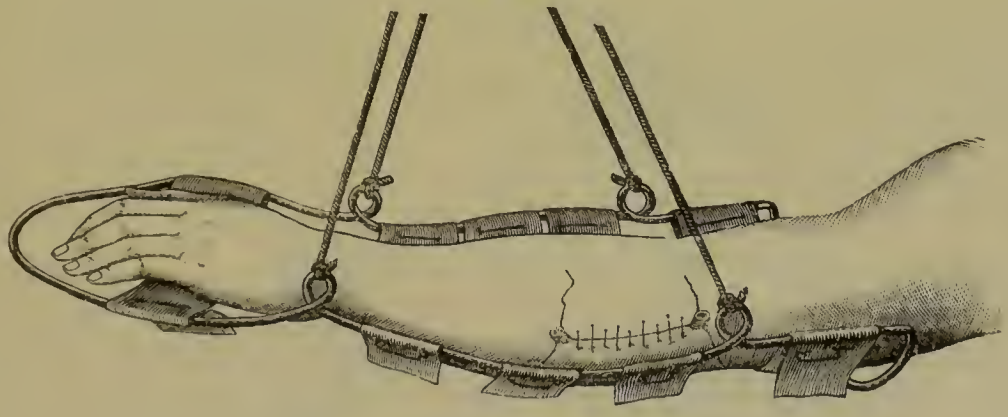

Volkmann's Arm-Drahtschwebe.

ϑ. Heath's stellbare Schiene für Resection des Ellbogengelenkes (Fig. 158) besteht aus vier gepolsterten Schienen, welche Vorderarm und Oberarm umfassen und deren Verbindungsstangen in jedem beliebigen Winkel gebeugt und je nach der Länge des Armes verlängert oder verkürzt werden können.

ι. Wenn nach der Resection des Ellbogengelenkes ein Schlottergelenk zurückbleibt, so kann man dem Arm seine Festigkeit und

Fig. 158.

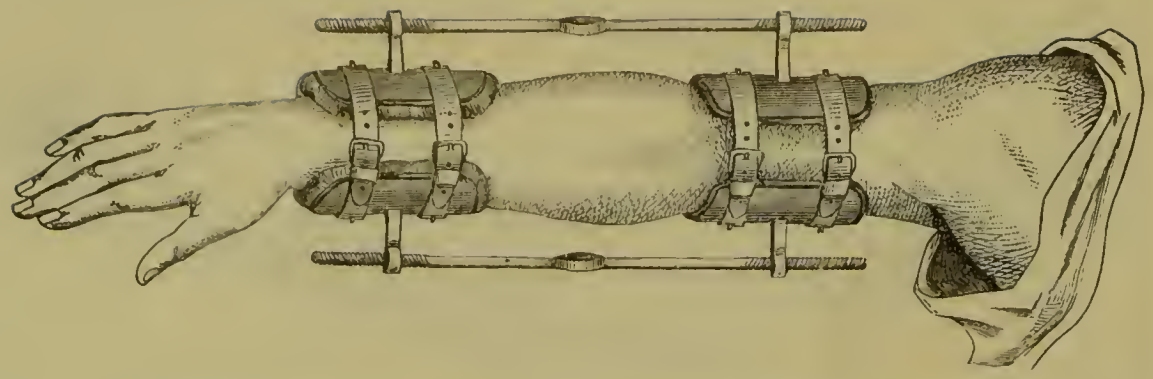

Heath's stellbare Schiene für Resection des Ellbogengelenkes.

Brauchbarkeit wiedergeben durch Socin's Stützapparat (Fig. 159), an welchem ein Kautschukring angebracht ist, der die Flexionsbewegung vermittelt.

Fig. 159.



Socin's Stutzapparat für Schlottergelenk nach Resection des Ellbogens.

e. Bei Verletzungen des Oberarmes und zwar bei einfachen Fracturen:

α. Schienenverband mit vier gepolsterten Holzschienen (Fig. 160), welche mit Tüchern befestigt werden, für Fracturen in der Mitte des Oberarmes. Der ganze Arm muss von den Fingerspitzen an sorgfältig mit Binden eingewickelt und durch ein Tragetuch unterstützt werden. Die Bindentouren dürfen an der Innenseite nicht zu hoch hinaufsteigen, weil sie leicht in der Achsel einschnüren.

Fig. 160.

Schienenverband für Fracturen des Oberarmes.

β. Bei Fracturen unterhalb der Mitte genügt ein Pappverband aus einer mit Watte ausgepolsterten Armlade (s. Fig. 121), deren oberes Stück bis zur Schulter hinaufreicht; man legt auch an die Innenseite eine kurze Pappschiene und umwickelt das Ganze mit einer feuchten Gazebinde.

γ. Der Kleisterverband wird bei Fracturen des Oberarmes folgendermaassen angelegt: Nachdem der ganze Arm in der Abductionsstellung mit angefeuchteten Flanellbinden sehr vorsichtig eingewickelt ist, legt man vier feuchte, mit Kleister bestrichene und wattirte Pappschienen darauf, eine kurze an die Innenseite, die drei längeren vorne, hinten und aussen bis über die Schulter hinauf, und befestigt dieselben durch Kleisterbinden, welche auch die Schulter decken (spica humeri), aber die Achsel freilassen. Dann wird der im Ellbogen flectirte Arm vorsichtig an den Thorax angelegt und durch eine Mitella unterstützt.

δ. Der Span-Gipsverband für Fracturen des Oberarmes und Entzündungen des Schultergelenkes wird folgendermaassen angelegt. Der im Ellbogen flectirte und in der Schulter abducirte Arm wird mit Flanellbinden bis oberhalb des Ellbogengelenkes sorgfältig eingewickelt, von da an der Oberarm und die Schulter mit Wattebinden. Dann wird der ganze Arm vom Handgelenk bis zur Schulter rasch mit einer

Gipsbinde eingewickelt, gegen den Körper angelegt und durch eine Mitella unterstützt. Nun legt man die Mitte eines langen Tapetenspans unter den Ellbogen, führt seine beiden Hälften an der vorderen und hinteren Seite des Oberarmes hinauf und lässt seine Enden auf der Schulter sich kreuzen. Ein zweiter langer Span wird an der Aussenseite des Armes entlang vom Handgelenke bis zur Seite des Halses hinauf angelegt (Fig. 161). Zum Schluss umhüllt man die Späne, den

Fig. 161.

a

Fig. 162.

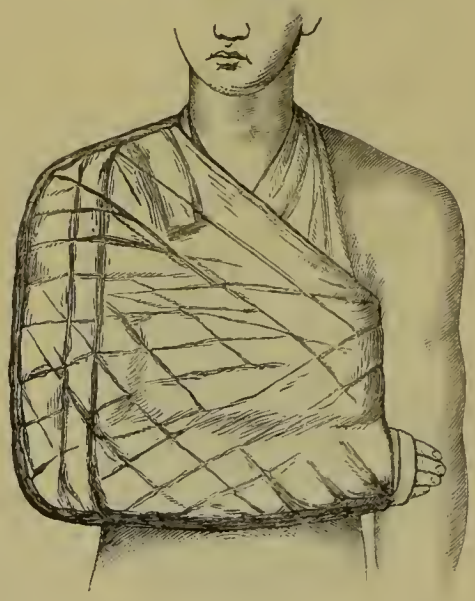

b

Span-Gipsverband für Fracturen des Oberarmes und Entzündungen des Schultergelenkes.

a. Anlegung der Tapetenspäne auf den mit Gipsbinden umwickelten und in eine Mittella gelegten Arm.
b. Bedeckung und Fixirung des ganzen Verbandes durch Gipsbinden.

Fig. 163.

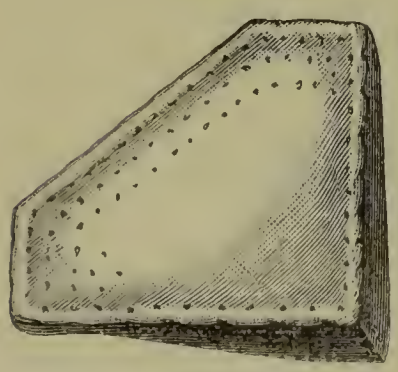

Stromeyer's Kissen.

Arm und die Mitella mit Gipsbinden nach Art des Dessault'schen Verbandes (Fig. 162).

ε. Bei complicirten Fracturen des Oberarmes und Verletzungen des Schultergelenkes ist das Stromeyer'sche Kissen sehr nützlich.

Dasselbe ist ein dreieckiges weichgepolstertes Rosshaarkissen mit abgestumpften Ecken, überzogen mit wasserdichtem Stoff (Fig. 163). Die eine abgestumpfte Ecke

Fig. 164.



Anwendung des Stromeyer'schen Kissens bei complicirter Fractur des Oberarmes.

(Die Mitella ist durchscheinend gezeichnet.)

wird in die Achselhöhle gelegt und hinten und vorne mit Sicherheitsnadeln an einem Bindenstreifen befestigt, welcher über die gesunde Schulter geführt ist. Der flectirte Arm wird darauf gelagert und sammt dem Kissen durch eine Mitella fixirt (Fig. 164).

Es sichert die ruhige Lage des Armes, indem es die Fortpflanzung der Athembewegungen auf die Fracturstelle verhindert.

Die Wunden werden mit Scultet'schen Bindenstreifen verbunden, nachdem man die äusseren Zipfel der Mitella nach hinten zurückgeschlagen hat.

ζ. Bei beträchtlicher Schwellung des Armes nach schweren Zerschmetterungen muss derselbe zunächst hoch gelagert werden, am Besten auf einer gepolsterten Stromeyer'schen Armschiene mit einem Loch für den Condylus internus humeri (s. Fig. 140).

η. Bei Brüchen des oberen Endes des Humerus mit hartnäckiger Abductionsstellung des oberen Fragmentes muss der ganze Oberarm in Abduction gestellt werden durch den Middeldorpf'schen Triangel, ein dreieckiges Keilkissen (Fig. 165), oder eine aus drei Brettern zusammengezimmerte doppeltgeneigte Ebene (Fig. 166), deren längste Seite am Rumpfe befestigt wird durch Gurten oder Tücher, während der im stumpfen Winkel gebogene Arm auf den beiden kurzen Seiten gelagert und festgebunden wird.

Da wegen der abhängigen Lage des Armes leicht Oedem entsteht, so muss der ganze Arm sehr sorgfältig von unten auf eingewickelt werden.

Fig. 165.

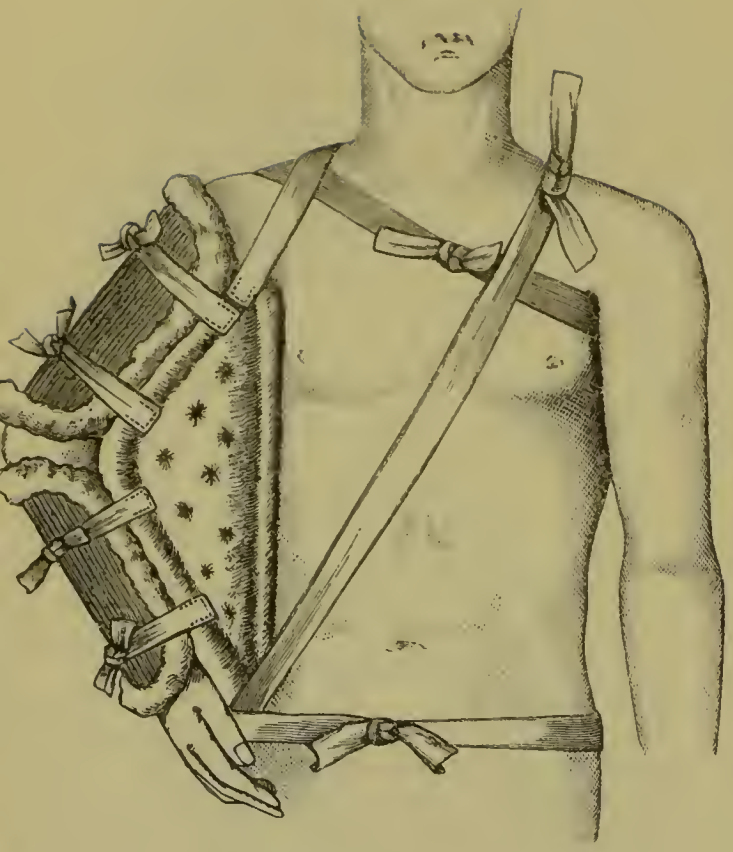

Middeldorpf's Triangelkissen.

Fig. 166.

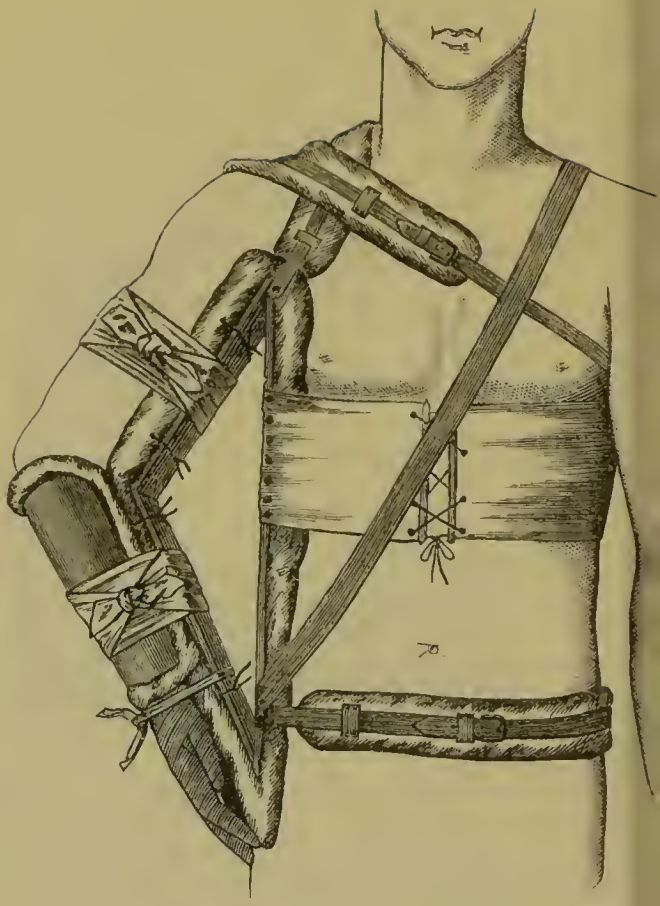

Middeldorpf's Triangel.

Fig. 167.

1. Theil.

Fig. 168.

2. Theil.

Fig. 169.

3. Theil.

Desault's Verband für den Schlüsselbeinbruch.

f. Beim Bruch des Schlüsselbeines kann die Verschiebung der Fragmente beseitigt werden, wenn auch nicht für die Dauer, durch

α. Desault's Verband für den Schlüsselbeinbruch. Derselbe ist zwar aus der Mode gekommen, aber ein vortreffliches Uebungsstück, dessen einzelne Touren bei allen Schulterverbänden zur Anwendung kommen.

Die erste Binde befestigt in der Achselhöhle des abducirten Armes ein Keilkissen, durch Gänge, welche die Brust umkreisen (Fig. 167).

Nachdem der Arm herabgelassen und gegen das Kissen angedrückt ist, wird er durch die zweite Binde gegen den Brustkasten fixirt und zugleich nach rückwärts gedrängt (Fig. 168).

Die dritte Binde unterstützt den Arm nach Art einer Mitella (Fig. 169).

Um die Verschiebung der Bindentouren zu verhüten, kann man dieselben mit Kleister bestreichen oder mit Nadel und Faden an vielen Stellen zusammennähen.

β. Viel wirksamer ist Szymanowsky's Tücherverband für den Schlüsselbeinbruch (Fig. 170. a, b).

Fig. 170.

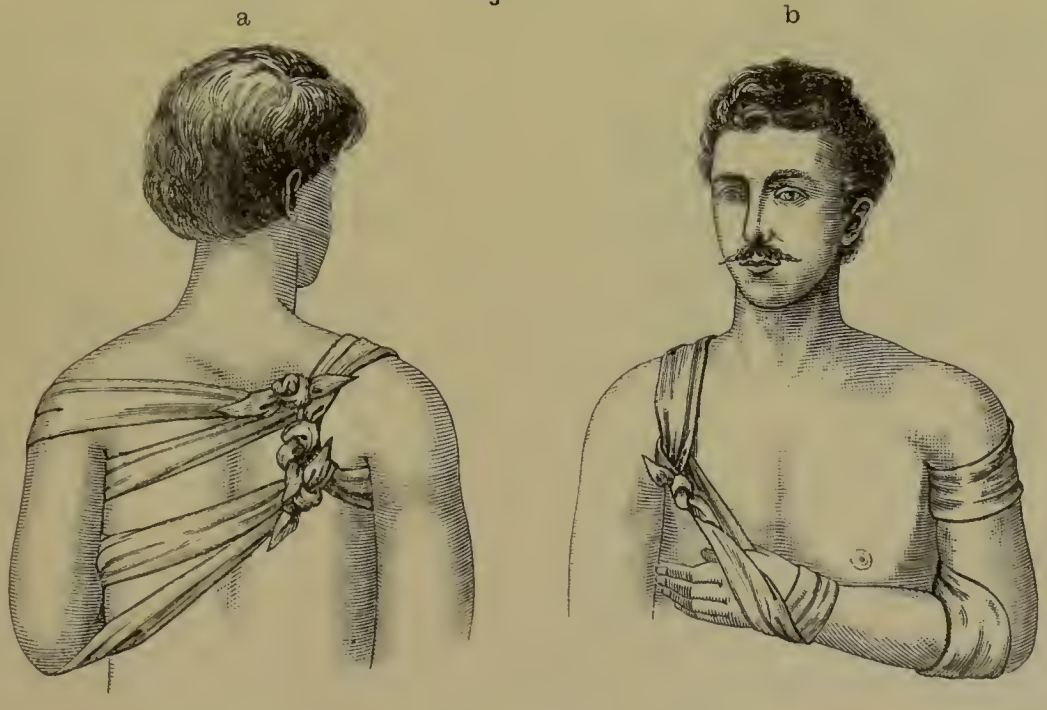

Szymanowsky's Tücherverband für den Schlüsselbeinbruch.

a. Von hinten. b. Von vorne.

Um die gesunde Schulter wird eine Cravatte ringförmig gelegt, gegen den der obere Theil des Oberarmes der kranken Seite durch ein zweites Tuch nach rückwärts gezogen wird. Ein drittes Tuch zieht den unteren Theil des Oberarmes nach hinten und ein viertes erhebt den Vorderarm nach Art der Mitella.

Durch einen grossen in Gipsbrei getauchten Leinwandkragen kann man den ganzen Verband fixiren.

γ. Auch der Verband von Velpeau (Fig. 171), welcher die Hand der kranken Seite auf der gesunden Schulter und den Ellbogen vor dem Schwertfortsatz befestigt, ist sowohl bei Schlüsselbeinbrüchen als auch bei chronischen Schultergelenksentzündungen sehr nützlich.

Fig. 171.

Velpeau's Verband für Bruch des Schlüsselbeines.

Fig. 172.

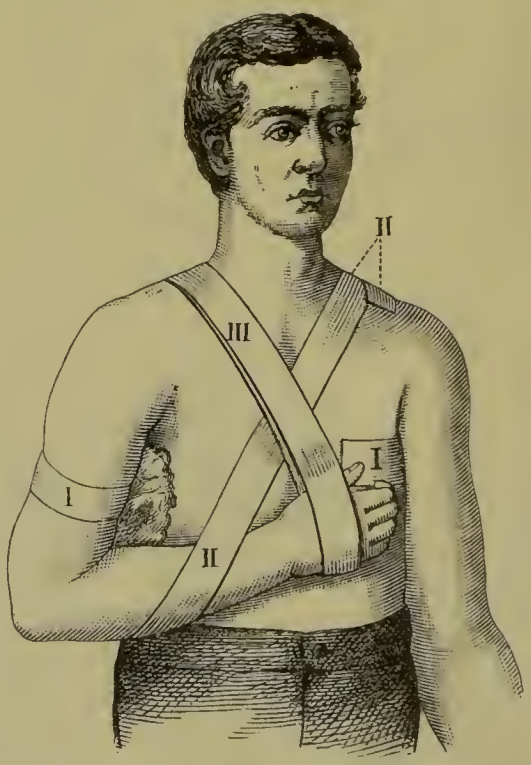

Sayre's Heftpflasterverband für Bruch des Schlüsselbeines.

δ. Sayre's Heftpflasterverband für Schlüsselbeinbrüche (Fig. 172) ist vielleicht der zweckmässigste von allen. Von drei langen 6—8^{cm} breiten Heftpflasterstreifen zieht der erste, welcher von der Innenseite des kranken Armes über dessen Vorder- und Aussenfläche nach hinten, über den Rücken und unter der gesunden Achsel durch

wieder nach vorne bis zur Mamma geführt wird, die kranke Schulter nach hinten und oben.

Der zweite Streifen, welcher von der Höhe der gesunden Schulter schräg über den Rücken herab, um den Ellbogen der kranken Seite herum und vorne wieder zur gesunden Schulter hinauf geht, fixirt den Arm und hebt ihn nach vorne.

Der dritte Streifen umfasst mit seiner Mitte das Handgelenk und seine beiden Enden werden an der Vorderfläche der Brust hinauf und über die gebrochene Clavicula hinüber geführt, so dass das Gewicht des Armes die nach oben gerichteten Fragmente des Knochens nach abwärts drückt.

Eine kleine Mitella unterstützt die Hand.

Fig. 173.

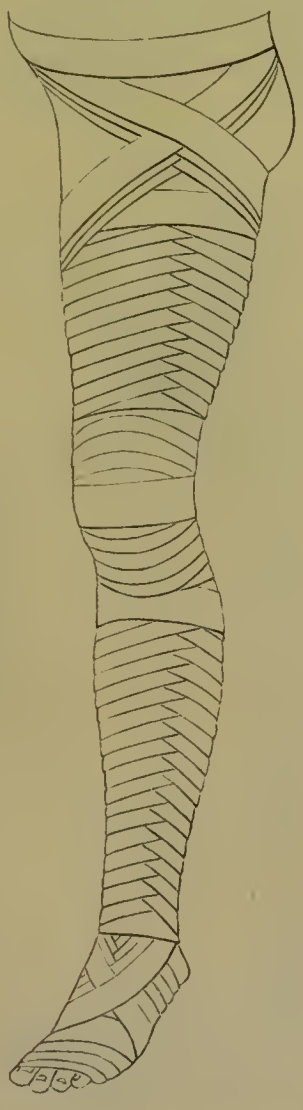

Bindeneinwickelung des ganzen Beines.

Q. Verbände an der unteren Extremität.

I. Bindeneinwickelung des ganzen Beines (Fig. 173)

beginnt mit der Einwickelung des Fusses durch eine (schmale) Kreuzbinde (Steigbügel, Stapes).

Darauf folgt die Einwickelung des Unterschenkels durch eine (breitere) aufsteigende Hobelbinde mit Umschlägen, des Knies durch eine Kreuzbinde (testudo), des Oberschenkels durch eine aufsteigende Hobelbinde mit Umschlägen, und der Hüftgelenksgegend durch eine Kreuzbinde (spica coxae), welche mit einigen Zirkelgängen um die Unterbauchgegend schliesst.

2. Tuchverbände am Bein.

a. Fusstuch (Fig. 174).
b. Knietuch (Fig. 175).
c. Hüfttuch (Fig. 176).

Fig. 174.

Fusstuch.

Fig. 175.

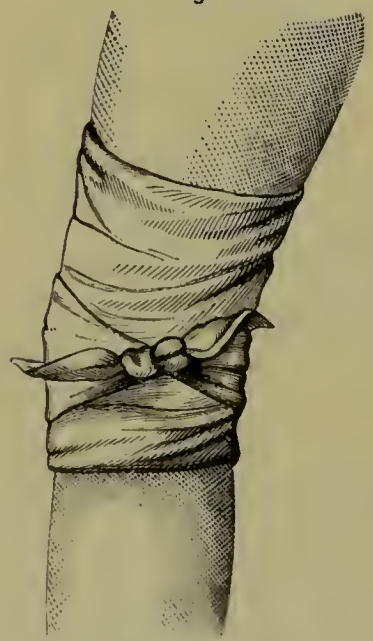

Knietuch.

Fig. 176.

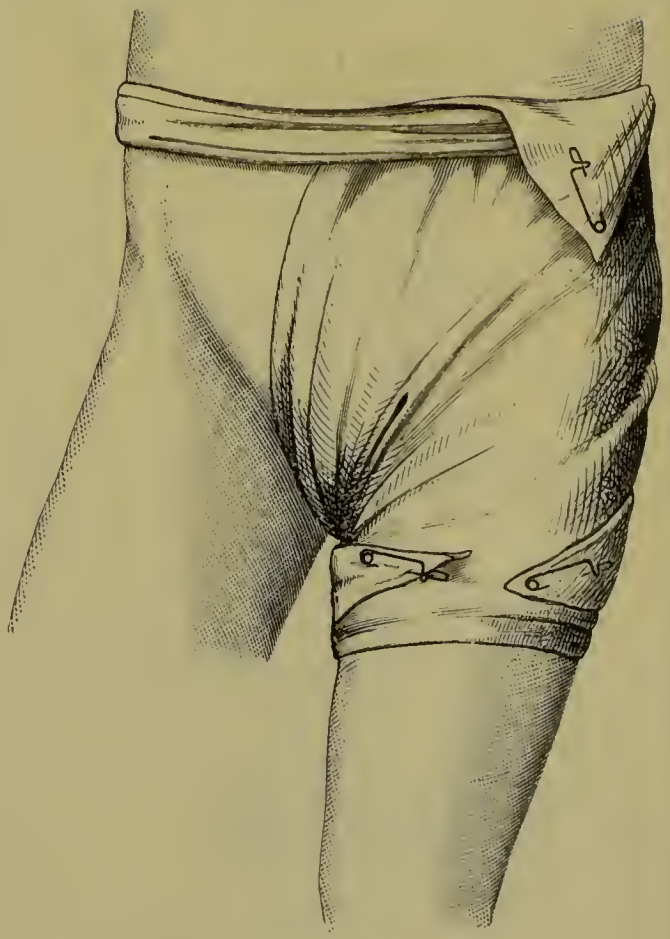

Hüfttuch.

d. Hinterbackentuch (Fig. 177) ist sehr nützlich bei Decubitus der Kreuzbeingegend.

e. Schürzenverband für die Leistengegend nach Roser (Fig. 178).

Fig. 177.

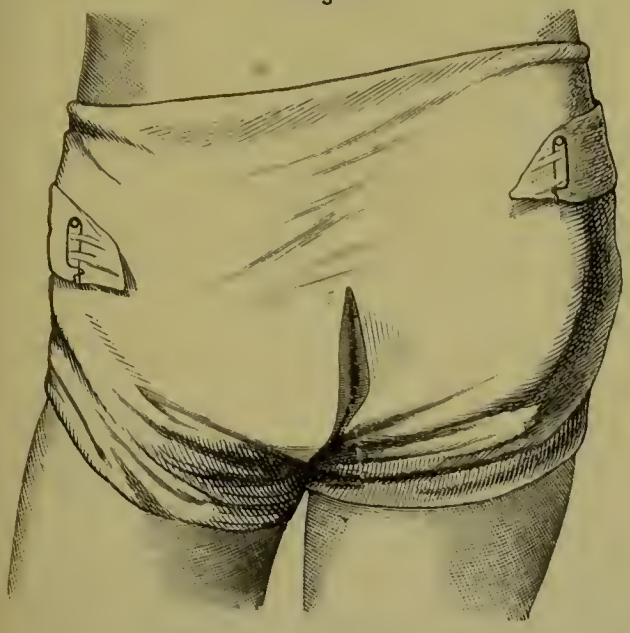

Hinterbackentuch.

Fig. 178.

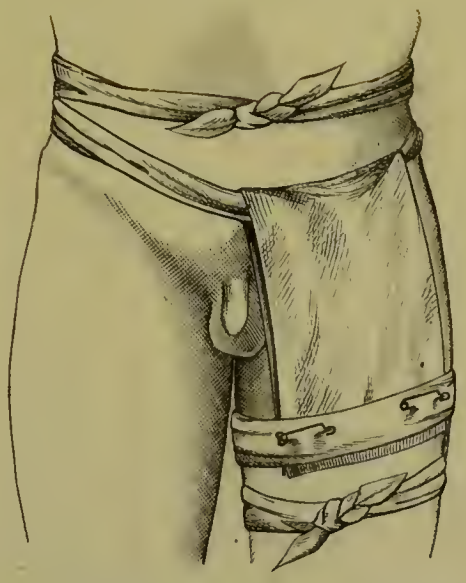

Schürzenverband für die Leistengegend.

3. Verbände bei Verletzungen der einzelnen Theile der unteren Extremität.

Fig. 179.



Suspendirung eines gefensterten Gipsverbandes für die offene Wundbehandlung nach Resection des Fussgelenkes.

a. Bei Verletzungen des Fusses dienen Pappladen, wie für den Arm (s. Fig. 121), Blechladen und Drahtkörbe (s. Fig. 53 u. 55).

b. Bei Verletzungen u. Resectionen des Fussgelenkes kann man

α. einen gefensterten Gipsverband anlegen und denselben entweder mittelst einiger Stricke und Holzleisten suspendiren (Fig. 179), oder ihn auf einem Gerüst von Brettern festlegen (s. Fig. 81 u. 82).

β. Sicherer ruht das Bein in einer Gips-Schwebe-Schiene nach dem Watson'schen Princip (Fig. 180). Das mit Wattebinden

Fig. 180.

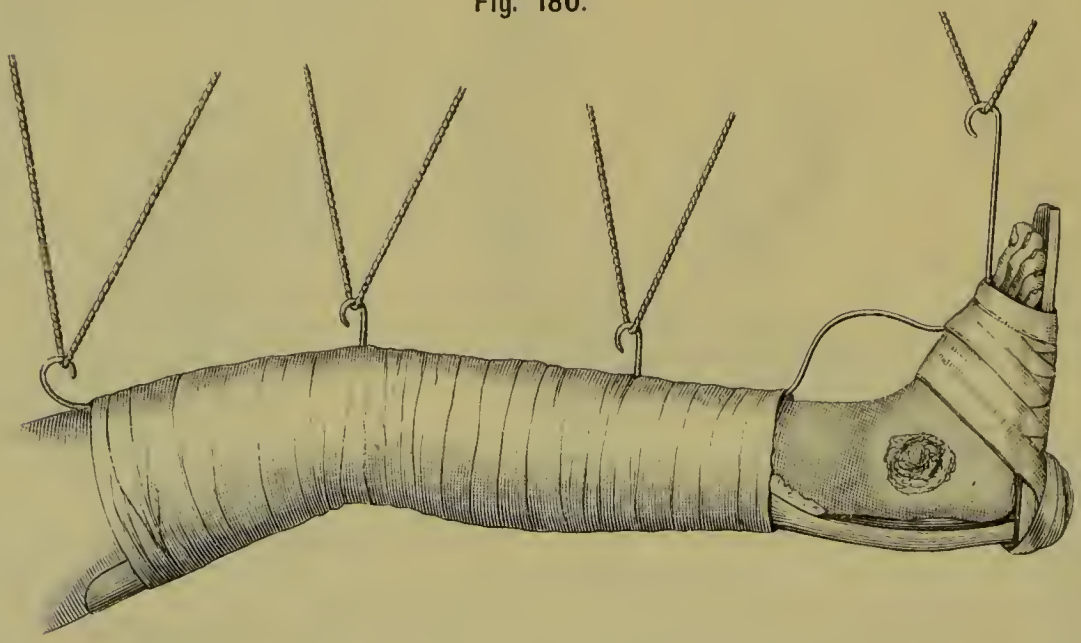

Esmarch's Gips-Schwebe-Schiene für Resection des Fussgelenkes.

oder mit carbolisirten Flanellbinden eingewickelte Bein wird auf der in der Gegend des Fussgelenkes sehr schmalen Holzschiene (Fig. 181)

Fig. 181.



Esmarch's Gips-Schwebe-Schiene für Resection des Fussgelenkes.

gut gelagert und dann sammt dem Suspensionsdraht (Fig. 182) mit Gipsbinden gut eingewickelt.

Fig. 182.



Suspensionsdraht zu Esmarch's Gips-Schwebe-Schiene für Resection des Fussgelenkes.

γ. Auch die Volkmann'sche hölzerne Dorsalschiene (Fig. 183), welche mit Gipsbinden oder nassen Gazebinden an Fuss und

Fig. 183.



Volkmann's hölzerne Dorsalschiene für Resection des Fussgelenkes.

Unterschenkel festgewickelt wird (Fig. 184), gibt dem resecirten Gelenke einen guten Halt.

Fig. 184.

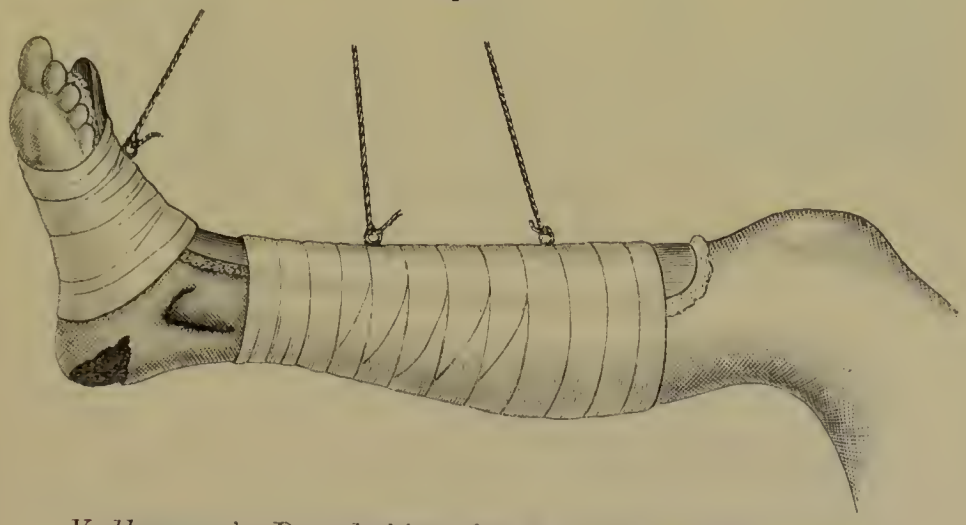

Volkmann's Dorsalschiene für Resection des Fussgelenkes.

Die drei bisher genannten Verbände eignen sich sehr gut für die offene Wundbehandlung. Für die Lister'sche Wundbehandlung, bei der die Fussgelenksgegend ganz frei bleiben muss, eignet sich besser

δ. meine Bügelschiene (Fig. 185), bestehend aus einer Sohle und einer schmalen Dorsalschiene für den Unterschenkel, beide aus Eisen-

Fig. 185.



Esmarch's eiserne Bügelschiene für Resection des Fussgelenkes.

blech angefertigt und durch einen dorsalen Drahtbügel mit einander verbunden. Der Fuss wird mit Heftpflasterstreifen und einer Gipsbinde auf der Sohle befestigt, der Unterschenkel ebenso an der Drahtschiene. Die Hacke kann durch ein dreieckiges Tuch unterstützt werden (Fig. 186).

Fig. 186.

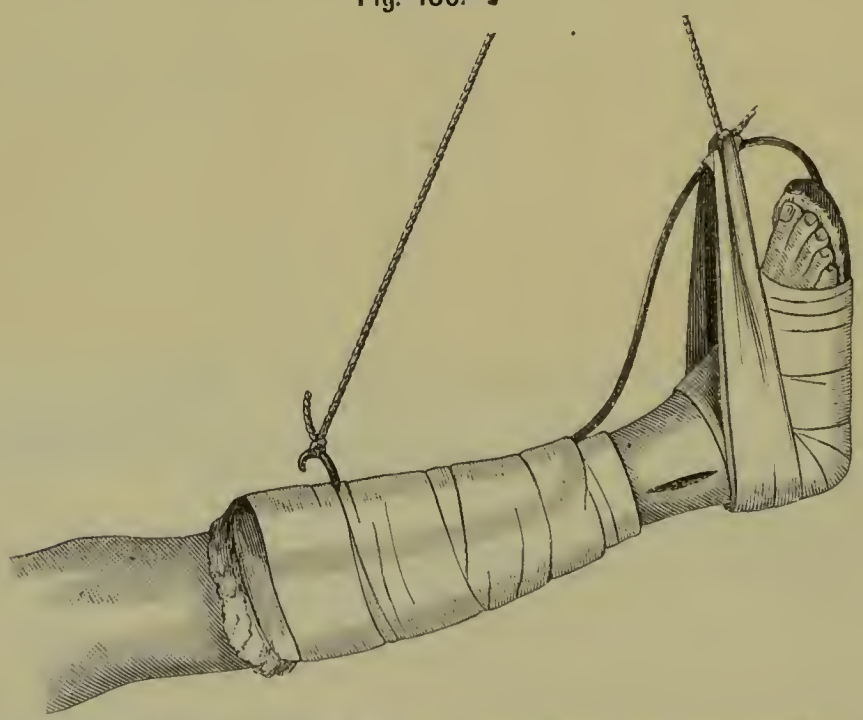

Esmarch's Bügelschiene für Resection des Fussgelenkes.

c. Bei Fracturen des Unterschenkels dienen zur Immobilisirung

α. Holzschienen (s. Fig. 41 u. 45),
β. Pappschienen (s. Fig. 50 u. 52),
γ. Blechschienen (s. Fig. 53),
δ. Drahtschienen (s. Fig. 55),
ε. Zweigschienen (s. Fig. 59—61),
ζ. Strohschienen (s. Fig. 62—65),
η. Waffenschienen (s. Fig. 67—69),
ϑ. Kleisterverbände (s. Fig. 71),
ι. Gipsverbände (s. Fig. 74, 75, 80).

d. Bei complicirten Fracturen des Unterschenkels müssen entweder α. die Gipsverbände mit Fenstern versehen werden (s. Fig. 81 u. 82), oder man bedient sich β. der Beely'schen dorsalen Hanf-Gipsschienen (s. Fig. 76), wenn z. B. auf der Wadenseite ausgedehnte Verletzungen der Weichtheile vorhanden sind.

γ. Für schwere Zerschmetterungen des Unterschenkels mit ausgedehnten Verletzungen der Weichtheile an der Vorderseite des Beines eignet sich vorzüglich der Brücken- oder Latten-Gipsverband nach Pirogoff (Fig. 187).

Fig. 187.

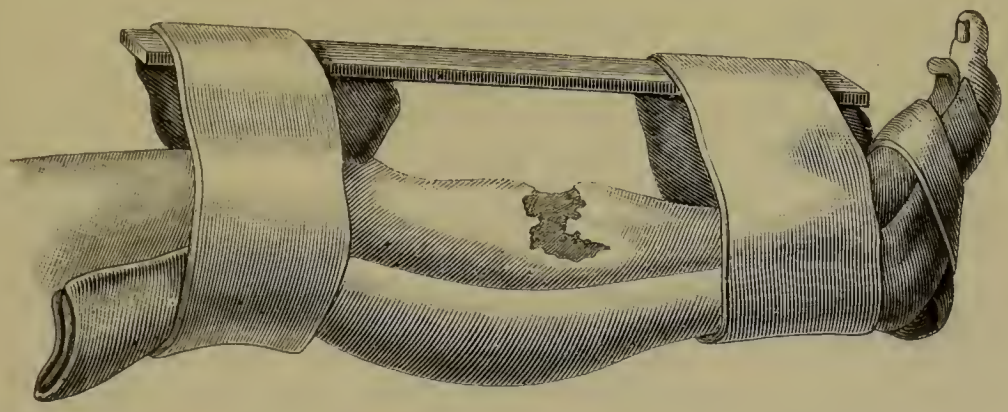

Brücken- oder Latten-Gipsverband nach Pirogoff.

Nachdem eine starke Gipsschiene aus in Gipsbrei getauchter grober Sackleinewand an der Wadenseite angelegt ist, werden zwei grosse mit Gipsbrei getränkte Wergballen auf die vordere Seite des Beines gelegt und darauf eine Holzlatte mit breiten Gips-Leinewandstreifen befestigt.

δ. Auch die Beinladen eignen sich für die Behandlung complicirter Fracturen des Unterschenkels sehr gut und werden von manchen Chirurgen den festen Verbänden vorgezogen. Besonders beliebt war immer die von Heister in Deutschland eingeführte Petit'sche Beinlade (Fig. 188).

Fig. 188.

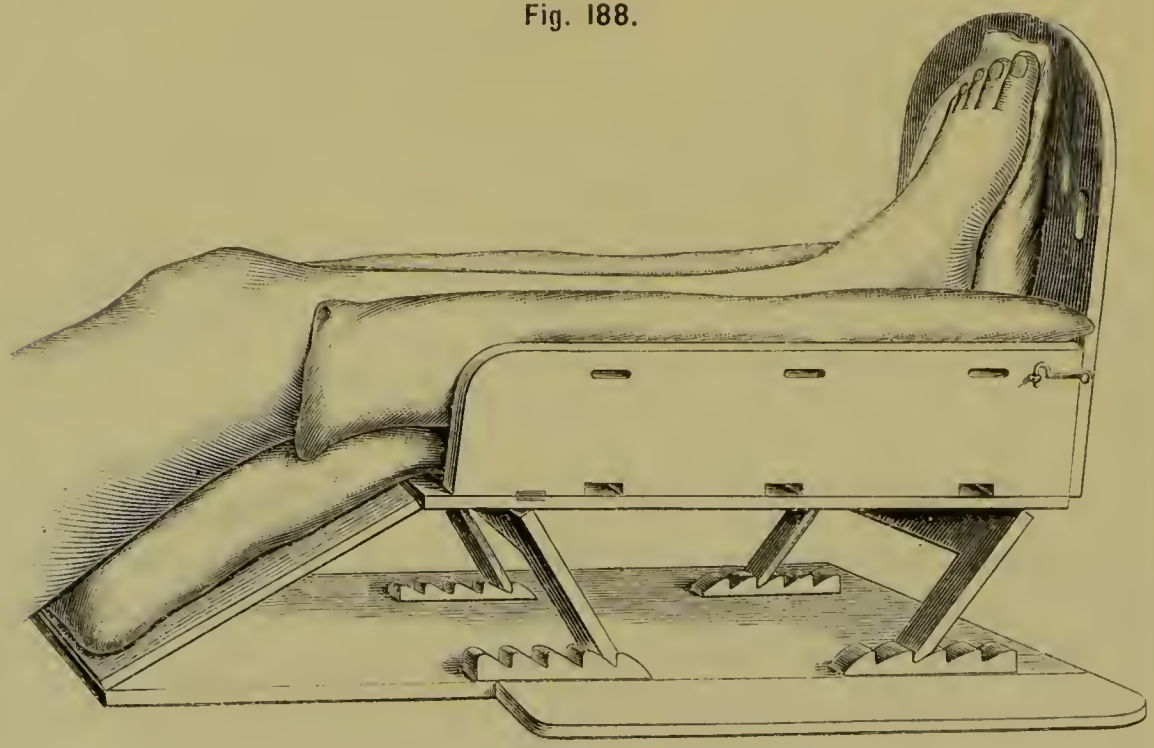

Petit's (Heister's) Beinlade.

Das Bein wird darin mittelst der beweglichen Seitenklappen zwischen Spreukissen eingeklemmt und können für den Verbandwechsel beide Seiten des Unterschenkels nach einander zugänglich gemacht werden, ohne seine Lage zu verändern. Mittelst der beweglichen Stützen kann man die Winkelstellung des Kniegelenkes beliebig ändern (vergl. Stromeyer's Maximen, pag. 526).

ε. In England wird für denselben Zweck mit Vorliebe die von Liston verbesserte Mac Intyre'sche Schiene aus Eisenblech verwendet (Fig. 189). Dieselbe hat ein bewegliches, nach verschiedenen Richtungen stellbares Fussbrett und durch eine Schraube an der Rückseite kann die Winkelstellung des Kniegelenkes sehr allmählig verändert werden. Das Querstück am unteren Ende gibt der Schiene eine sichere Lage. Das Oberschenkelstück lässt sich verlängern oder verkürzen.

Fig. 189.

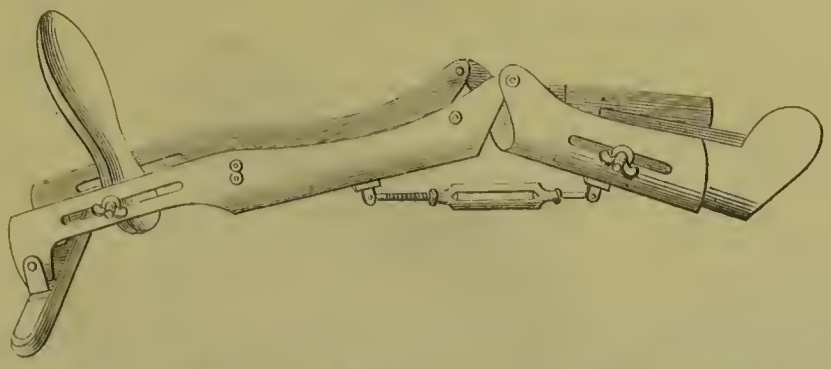

Mac Intyre's Schiene, von Liston verbessert, für complicirte Fracturen des Unterschenkels.

ζ. Die von Scheuer angegebene Beinlade hat den Vortheil, dass sie aus einigen Holzlatten sehr rasch hergestellt werden kann (Fig. 190).

Fig. 190.

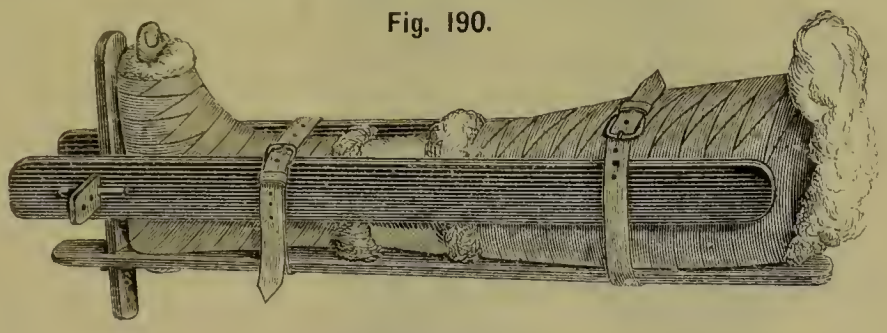

Scheuer's Beinlade.

η. In den Fällen, wo keines von den bisher genannten Hülfsmitteln zur Hand ist oder wo nebst einer beträchtlichen Verschiebung der Fragmente bereits eine bedeutende entzündliche Infiltration des ganzen Gliedes eingetreten ist, empfiehlt es sich, einstweilen die Pott'sche Seitenlage anzuwenden, d. h. das Bein mit halbgebeugtem Knie- und Hüftgelenk auf die äussere Seite zu lagern, wodurch die Muskeln erschlafft und die Circulationsstörungen vermieden werden. Wenn möglich, lagert man das Glied auf Kissen so, dass der Fuss höher liegt und verbindet die Wunden mit Hülfe der Scultet'schen Binden (Fig. 191).

ϑ. Will man bei Verletzungen des Unterschenkels die Irrigation anwenden, so empfiehlt sich dazu die in Fig. 17 abgebildete Vorrichtung.

Fig. 191.

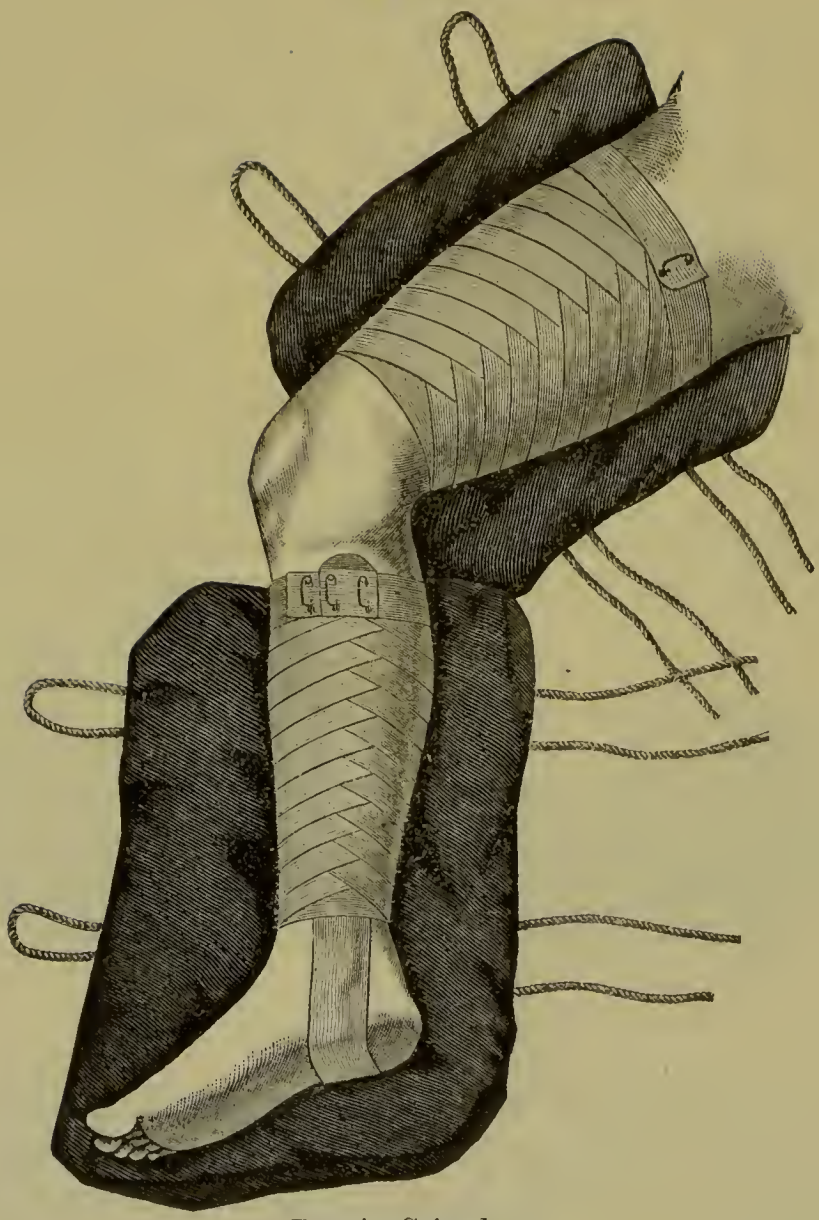

Pott's Seitenlage.

e. Bei Verletzungen und nach Resectionen des Kniegelenkes kann man entweder

a. einen Brücken-Gipsverband mit Holzlatten (Fig. 192), oder

Fig. 192.

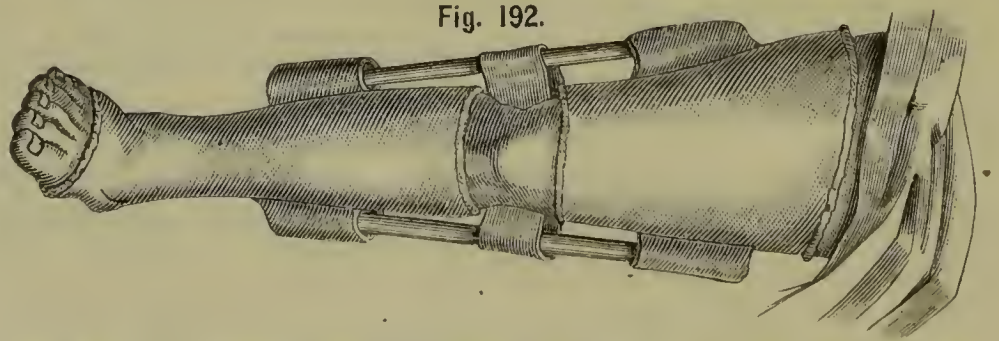

Brücken-Gipsverband mit Holzlatten für Resection des Kniegelenkes.

β. wenn die Kniegelenksgegend in weiterer Ausdehnung frei bleiben soll, wie bei Anwendung des Lister'schen Verbandes, mit Bügeln von Bandeisen anlegen (Fig. 193).

Fig. 193.

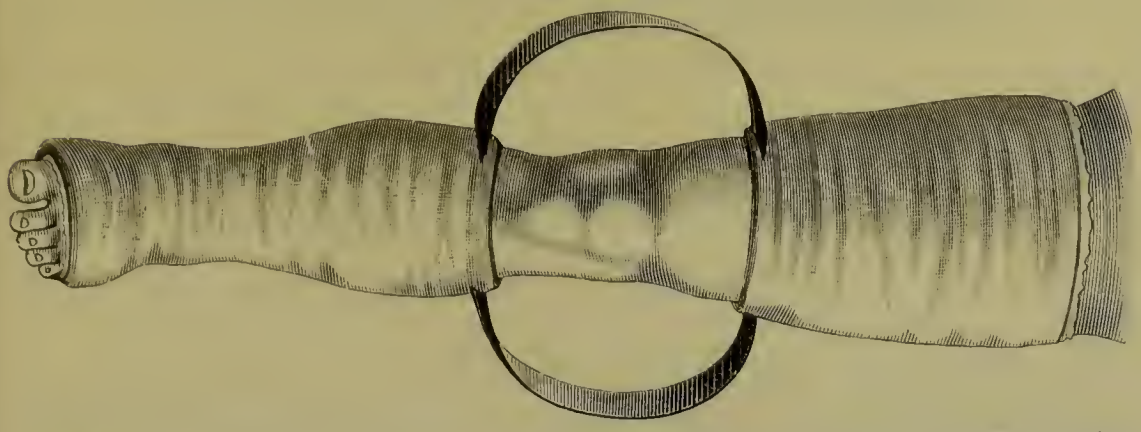

Brücken-Gipsverband mit Bügeln von Bandeisen für Resection des Kniegelenkes.

γ. Sehr bequem und sicher ruht das resecirte Kniegelenk in der Gips-Schwebe-Schiene von Watson (Fig. 194). Man lagert das

Fig. 194.

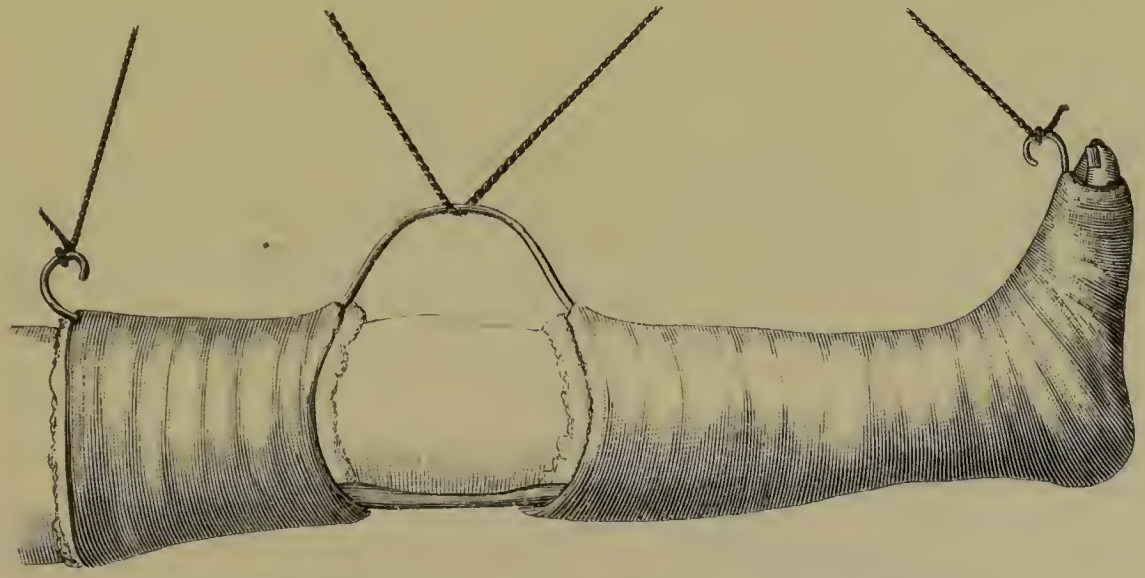

Watson's Gips-Schwebe-Schiene für Resection des Kniegelenkes.

mit Wattebinden eingewickelte Bein zuerst auf der mit Carbolöl oder Carbolcerat eingeriebenen Holzschiene (Fig. 195 u. 196) und wickelt es mit Gipsbinden darauf fest, wobei die Gegend des Kniegelenkes frei

Fig. 195.



*Die Holzschiene von oben**).

Fig. 196.

Die Holzschiene von der Seite gesehen.

bleibt und nur von der schmalen Holzbrücke unterstützt wird. Mit der letzten Gipsbinde wird der Suspensionsdraht (Fig. 197) auf der

Fig. 197.



Der Suspensionsdraht.

vorderen Fläche des Beines mit eingegipst und daran das ganze Bein an einem über das Bett gestellten Galgen suspendirt. Hat man keine Holzschienen vorräthig, so kann man solche aus Telegraphendraht, der im Kriege überall zu haben ist, improvisiren (Fig. 198). Um der Draht-

Fig. 198.

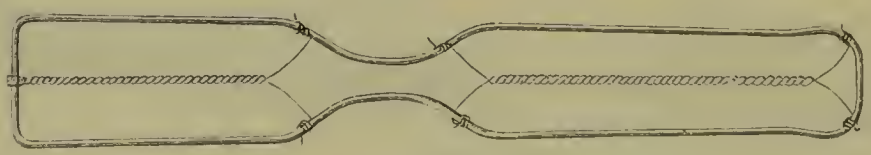

Schwebeschiene aus Telegraphendraht.

*) Ich habe das gabelförmige untere Ende, welches sich an der ursprünglichen Watson'schen Schiene befindet, weggelassen, weil mir dasselbe keinen besonderen Nutzen zu haben scheint und die Schiene nur kostspieliger und zerbrechlicher macht.

schiene eine grössere Festigkeit zu geben, umwickelt man sie mit einer Gipsbinde (Fig. 199).

Fig. 199.

Die Drahtschiene mit Gipsbinden umwickelt.

f. Bei Verletzungen des Oberschenkels und des Hüftgelenkes dienen zur Lagerung und Immobilisirung:

α. Die Bonnet'schen Drahthosen (s. Fig. 54 u. 58).

β. Die Schnyder'schen Tuchschienen (s. Fig. 43).

γ. Die Gewehrschiene als Nothverband (s. Fig. 70).

δ. Die doppeltgeneigte Ebene (planum inclinatum duplex), entweder, wie Fig. 200, nach Art einer Petit'schen Lade construirt, oder einfacher, wie Fig. 201, aus einigen Brettern zusammengezimmert, und

Fig. 200.

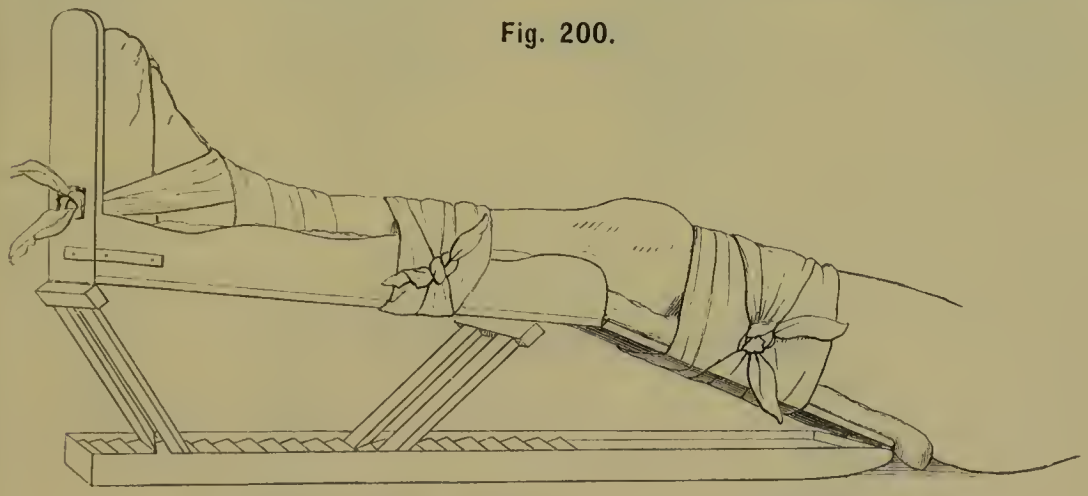

Doppeltgeneigte Ebene.

Fig. 201.

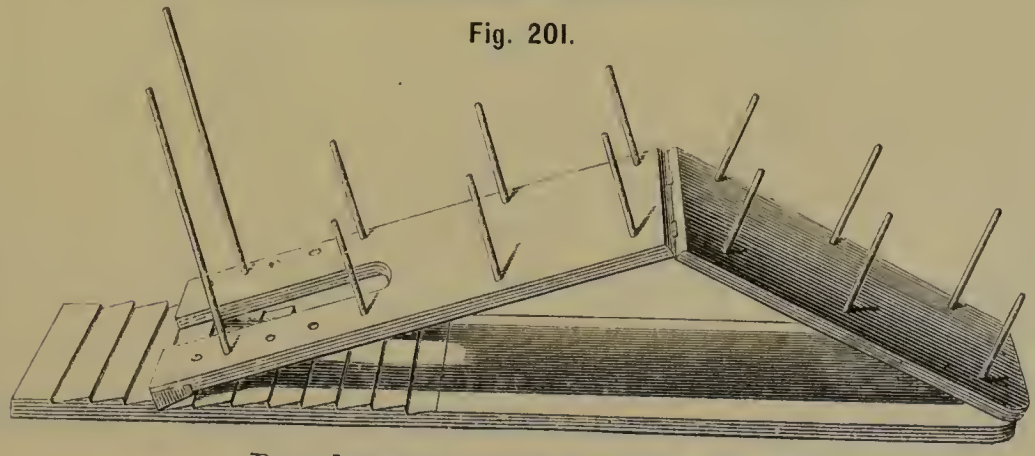

Doppeltgeneigte Ebene nach Esmarch.

an den Seitenrändern mit Holzpflöcken versehen, mit welchen die Ränder der gesteppten Rosshaarmatraze, auf welcher das Bein ruht, gegen dasselbe angedrängt werden. Befindet sich eine Wunde an der Rückseite des Gliedes, so sägt man an dieser Stelle ein Stück aus dem Brette heraus (Fig. 202). Zur Stütze des Fusses dienen zwei längere

Fig. 202.

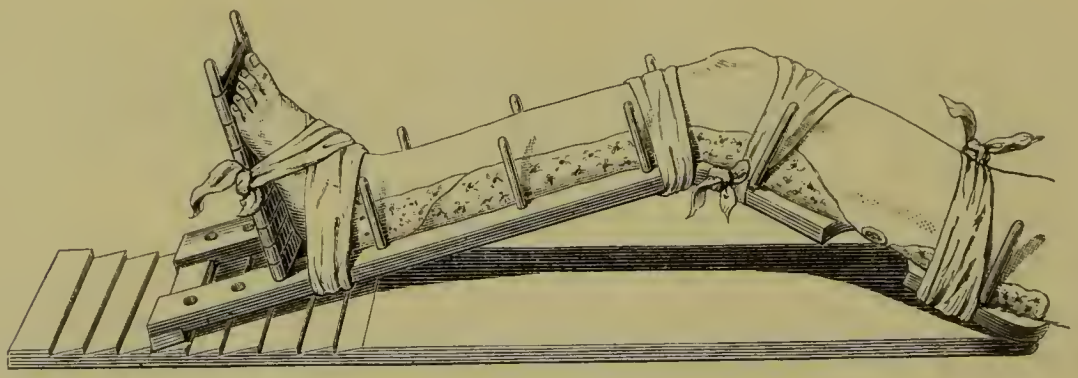

Doppeltgeneigte Ebene nach Esmarch.

Holzpflöcke, zwischen welche man eine Leinewandbinde in Achtertouren ausspannt.

ε. Auch durch Dobson's Holzgestell (Fig. 203), welches in

Fig. 203.



Dobson's Holzgestell zur Hebung der Matraze.

der Kniegegend unter die Matraze geschoben wird, lässt sich ein zweckmässiges planum inclinatum duplex für beide Beine herstellen.

ζ. Die Spreizlade nach von Renz (Fig. 204) eignet sich besonders für solche Fälle von complicirten Fracturen des Oberschenkels,

Fig. 204.

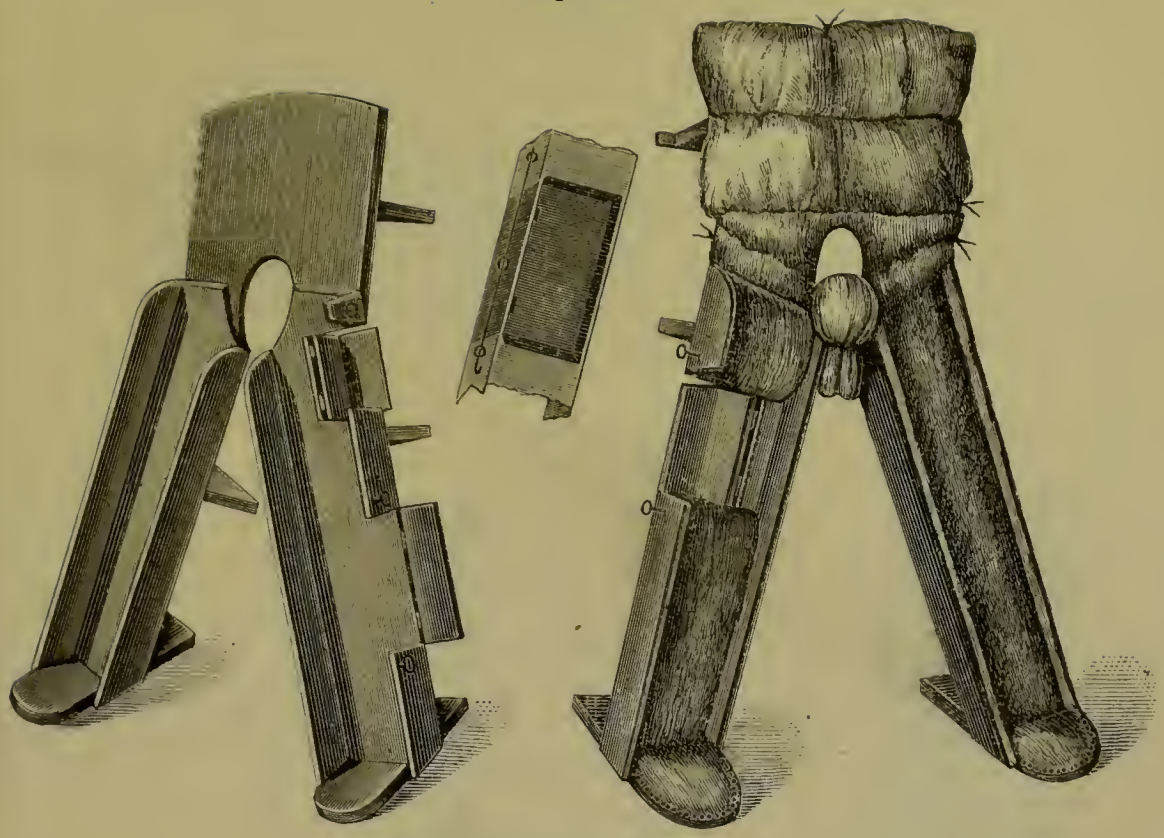

Spreizlade nach von Renz.

bei denen das obere Fragment des Knochens sich in starker Abductionsstellung befindet. Die Lade kann von jedem Tischler leicht aus Brettern zusammengezimmert werden. An der Stelle, wo sich die Wunde befindet, werden Klappen angebracht. Bei der Defaecation entfernt man das runde Wattekissen, welches den Ausschnitt für die Dammgegend verschliesst.

7. Bardeleben's Drahtschwebe (Fig. 205) für die untere

Fig. 205.

Bardeleben's Drahtschwebe für die untere Extremität.

Extremität, auf welcher das Bein ganz frei auf einzelnen, mit Sicherheitsnadeln befestigten, Bindenstreifen liegt, eignet sich namentlich für die antiseptische Wundbehandlung ausgedehnter Verletzungen, bei denen ein Knochenbruch nicht vorhanden ist.

9. Als Gipsverband für Fracturen des Oberschenkels eignet sich für den Feldgebrauch und für den Transport der Verwundeten vor Allem der Holzspan-Gipsverband nach Völkers, weil die eingelegten Tapetenspäne demselben sofort eine bedeutende Festigkeit geben, während er bei weitem leichter ist, als die gewöhnlichen Gipsverbände.

Fig. 206.

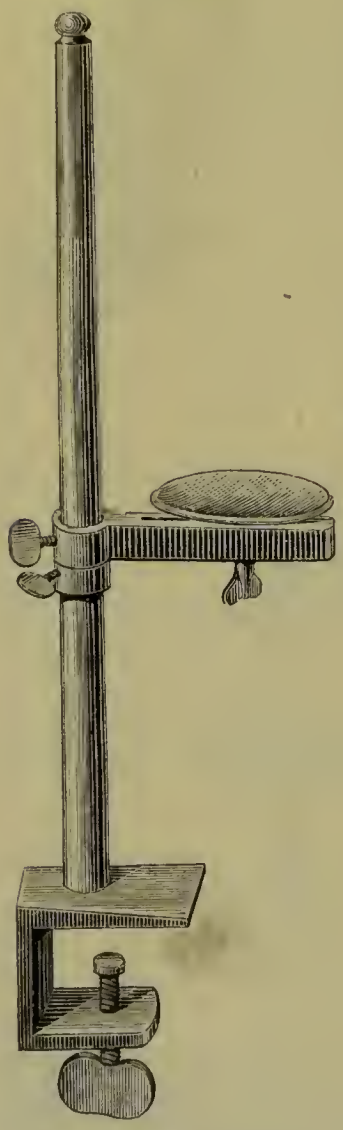

Beckenstütze nach Esmarch.

Fig. 207.

Beckenstütze nach Bardeleben.

Wenn der zerbrochene Oberschenkel vollkommen sicher fixirt werden soll, so muss nicht nur das ganze Bein, sondern auch das Becken in den erhärtenden Verband eingeschlossen werden.

Zu dem Ende wird zunächst das Kreuzbein auf einer Beckenstütze (s. Fig. 206, 207, 208) so hoch gelagert, dass man die Binden oberhalb derselben um die Beckengegend herumführen kann. Eine mit Watte umwickelte Eisenstange, gegen welche von den an beiden Füssen extendirenden Assistenten der Damm des Patienten angezogen wird, vermittelt die Contraextension, während ein dritter Assistent das Becken

Fig. 208.



Beckenstütze nach Volkmann.

Fig. 209.

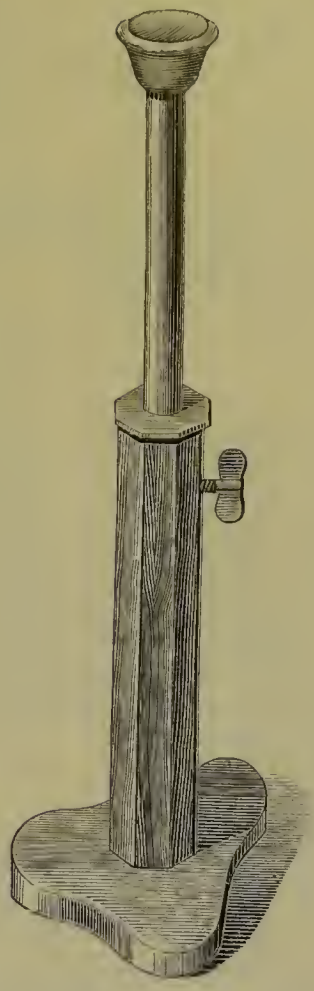

Hackenstütze nach Esmarch.

mit beiden Händen fixirt. Zur Unterstützung der Hacke während der Anlegung des Verbandes kann man eine stellbare Hackenstütze (Fig. 209) verwenden.

Zunächst wird nun das ganze Bein mit Wattebinden umhüllt, die dann mit einer Gipsbinde fest angewickelt werden.

Darüber legt man vorne, hinten und an beiden Seiten entlang vier Streifen von Tapetenspan (Fig. 210), welche zuerst von den Fingern des haltenden Assistenten, dann aber durch die Schlangentouren einer Gipsbinde vorläufig fixirt werden (Fig. 211).

Fig. 210.

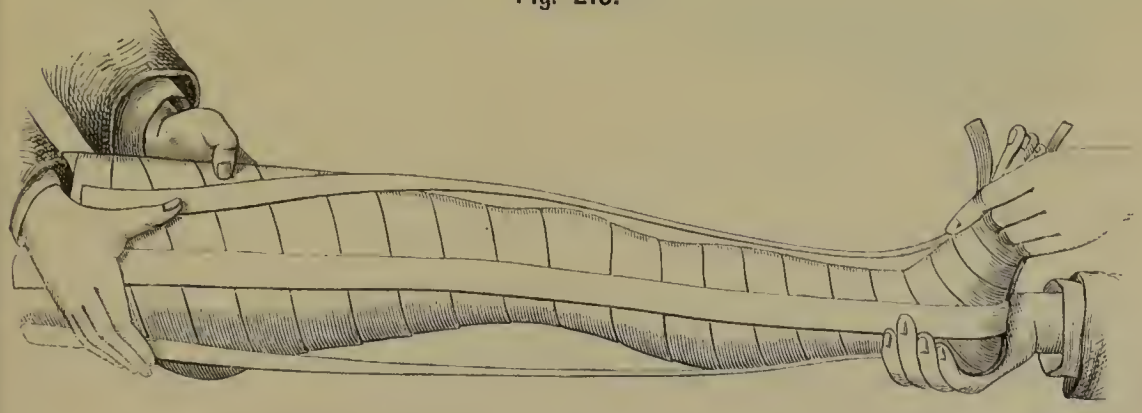

Holzspan-Gipsverband nach Völckers. I.

Fig. 211.

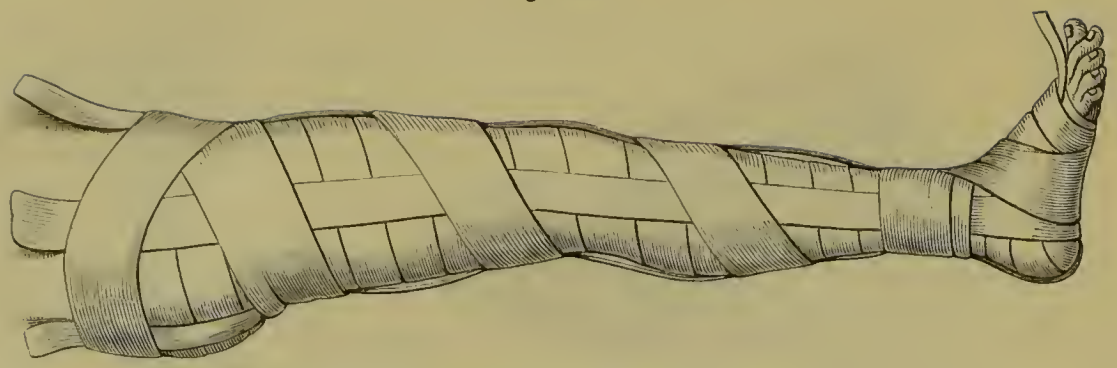

Holzspan-Gipsverband nach Völckers. 2.

Darüber wickelt man dann vier bis fünf nasse Gipsbinden, bis der Verband die nöthige Festigkeit erlangt hat, die durch Auftragen einer dünnen Lage Gipsbrei oder durch Einreiben von etwas Gipspulver mit nassen Händen noch vergrössert werden kann.

Zum Schluss werden die vorstehenden Enden der Späne mit der Scheere abgetragen und auf den Stellen, wo sich Wunden befinden, die Fenster mit einem scharfen Messer ausgeschnitten (Fig. 212).

Fig. 212.

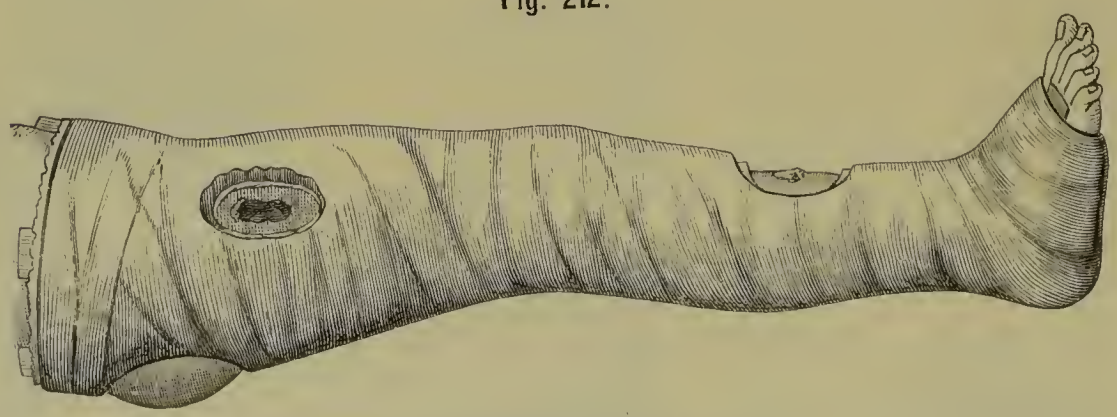

Holzspan-Gipsverband nach Völckers. 3.

Will man die Extremität suspendiren, z. B. für die offene Wundbehandlung bei einer an der Rückseite befindlichen Wunde, so befestigt man hinten ein Paar Lattenstücke und an diesen Stricke, welche über einen Galgen gezogen werden (Fig. 213).

Das Becken muss dann auf einem mit Ausschnitt für die Defaecation versehenen Kissen hoch gelagert werden.

Fig. 213.

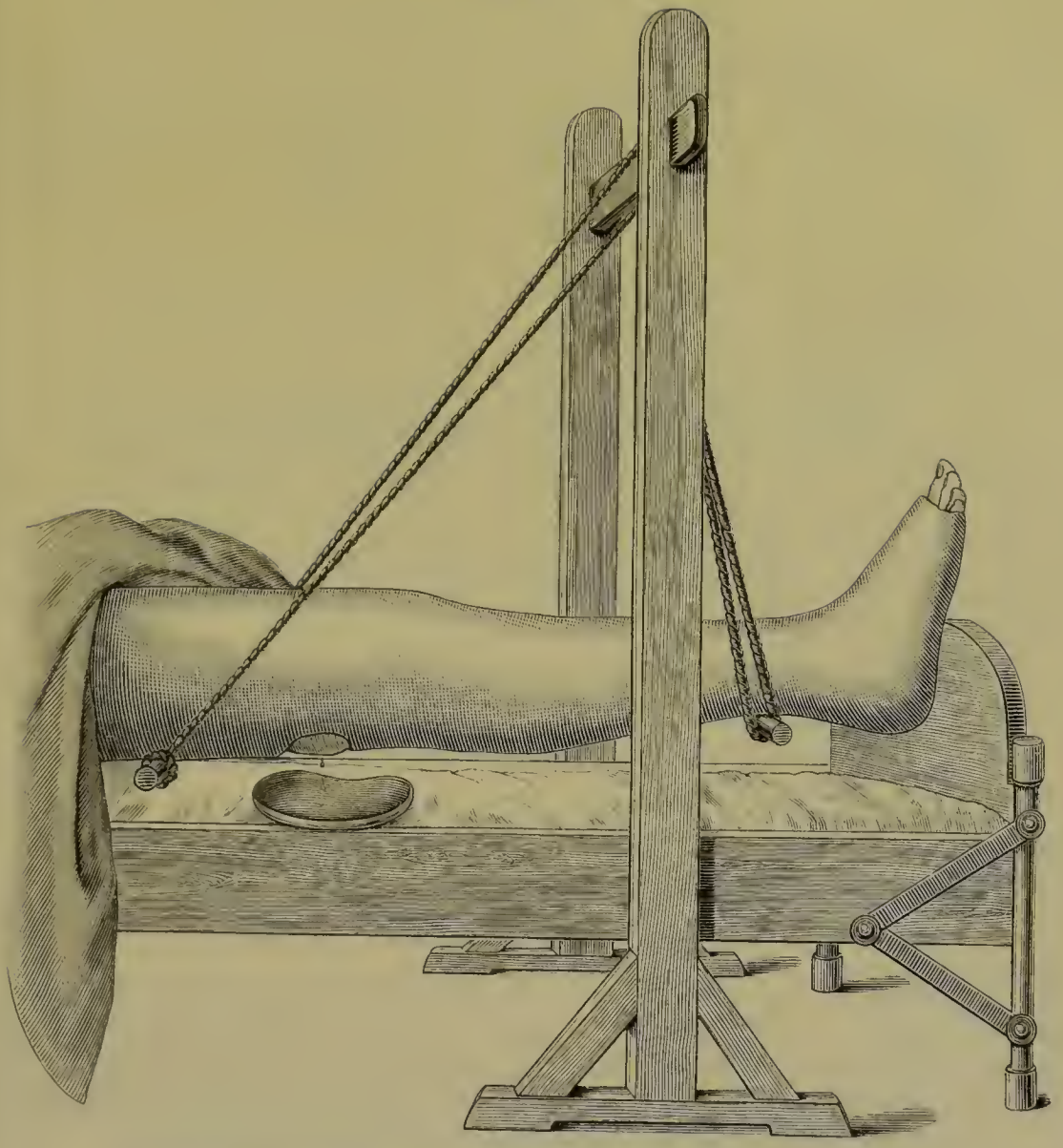

Suspension eines Gipsverbandes für die untere Extremität.

η. Die Extensionsverbände werden in neuerer Zeit nicht blos bei Gelenkentzündungen, sondern auch bei einfachen und complicirten Fracturen des Oberschenkels mit dem besten Erfolge angewendet.

Zu den unvollkommeneren, aber einfachen und für den ersten Nothverband immerhin brauchbaren Extensionsapparaten gehört:

ϑ. Die Desault-Liston'sche Schiene (Fig. 214) mit dem von Haynes Walton verbesserten unteren Ende (Fig. 215), an welchem der Fuss mit einem Tuche befestigt wird, während ein zweites Tuch,

Fig. 214.

Desault-Liston's Schiene für Fracturen des Oberschenkels.

Fig. 215.



Verbesserte Form des unteren Endes der Liston'schen Schiene nach Haynes Walton.

über den Damm geführt, die Contraextension vermittelt und ein drittes Gürteltuch das obere Ende der Schiene an dem Körper befestigt. Ein viertes und fünftes Tuch fixirt Oberschenkel und Unterschenkel seitlich an der Schiene.

ι. Zur allgemeinen Anwendung aber ist die Extensionsbehandlung erst gekommen, nachdem Crosby gelehrt, wie man durch zweckmässige Vertheilung der Anheftungspunkte über eine grosse Hautfläche eine länger dauernde Extension erträglich machen könne.

Crosby's Heftpflasteransa besteht aus einem starken breiten Heftpflasterstreifen, der auf beiden Seiten des Beines entlang bis zur Bruchstelle am Oberschenkel hinauf angelegt wird. Er drängt ein kleines, mit einem Ringe versehenes Fussbrett gegen den hinteren Theil der Fusssohle und wird durch einen zweiten Heftpflasterstreifen, der in Schlangentouren das Bein umkreist, an mehreren Stellen fest angedrückt (Fig. 216).

Fig. 216.

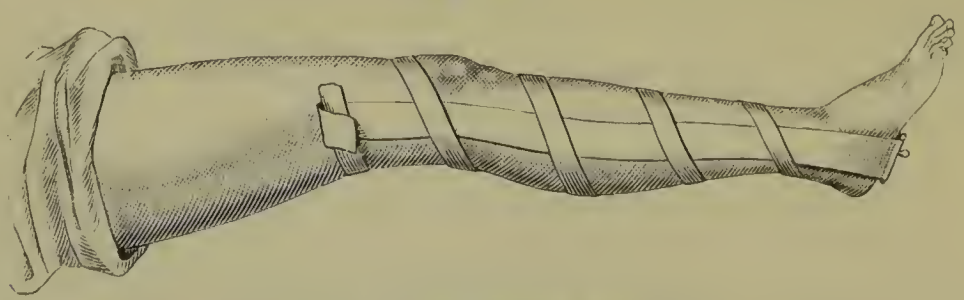

Crosby's Heftpflasteransa. 1.

Mit einer leinenen Rollbinde wird dann das ganze Bein von der Fussspitze an fest eingewickelt bis nahe an die oberen Enden des ersten Heftpflasterstreifens, die über die letzte Bindentour zurückgeschlagen werden (Fig. 217).

Fig. 217.

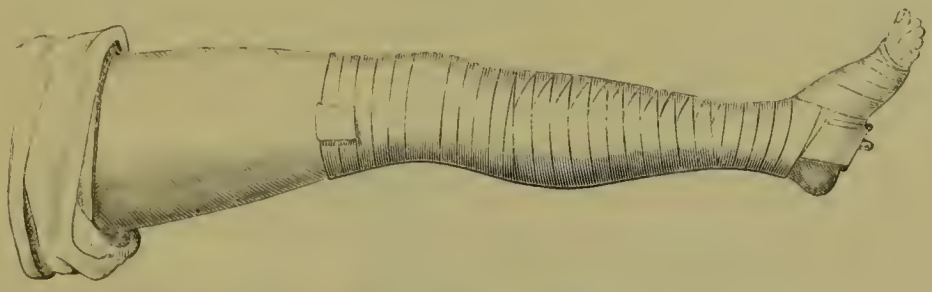

Crosby's Heftpflasteransa. 2.

Nun befestigt man mittelst eines Strickes, den man über Rollen laufen lässt, ein Gewicht an dem Ringe des Fussbrettchens, wodurch das Bein gegen das untere Ende des Bettes hin gezogen wird (Fig. 218).

Fig. 218.

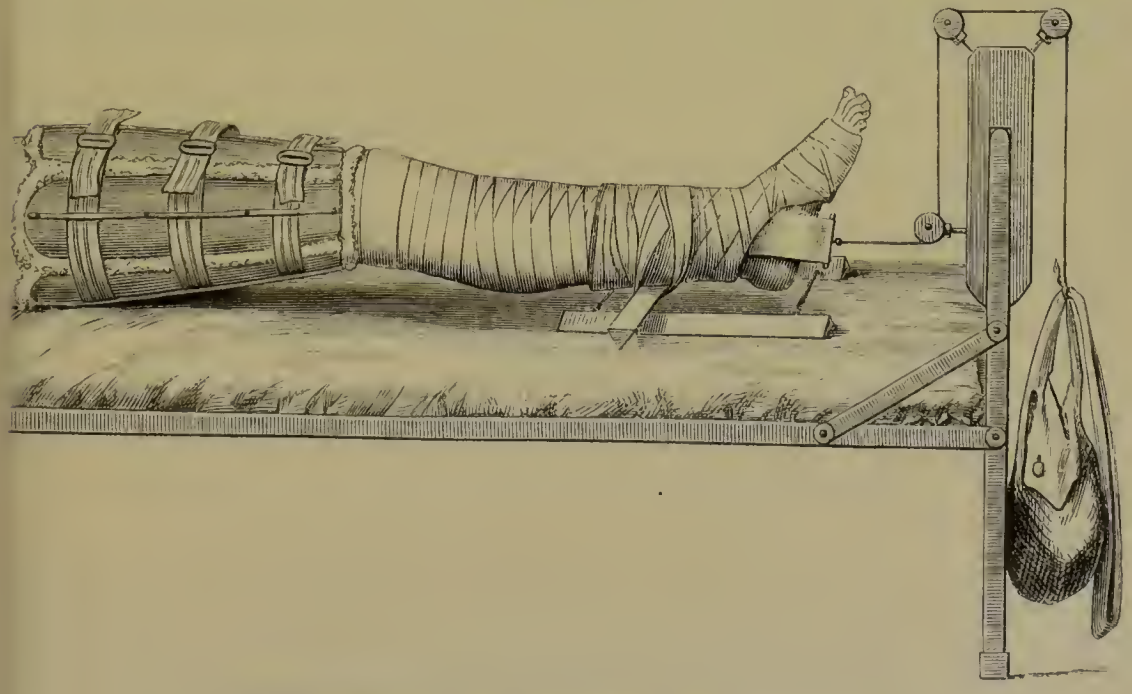

Gewichtsextension für Fracturen des Oberschenkels.

(Als Gewicht dient hier ein mit Steinen gefüllter Brotbeutel.)

Würde man nun den Unterschenkel ohne weitere Unterstützung lassen, so würde derselbe in die Matraze einsinken und durch die Reibung würde die Wirkung des Gewichtes ganz oder theilweise aufgehoben werden. Auch würden durch seitliche Schwankungen des Fusses die Knochenfragmente eine Rotation erleiden.

Um beides zu verhüten, kann man den Unterschenkel auf den Schlittenapparat von Volkmann (Fig. 219) lagern, einer kurzen

Fig. 219.

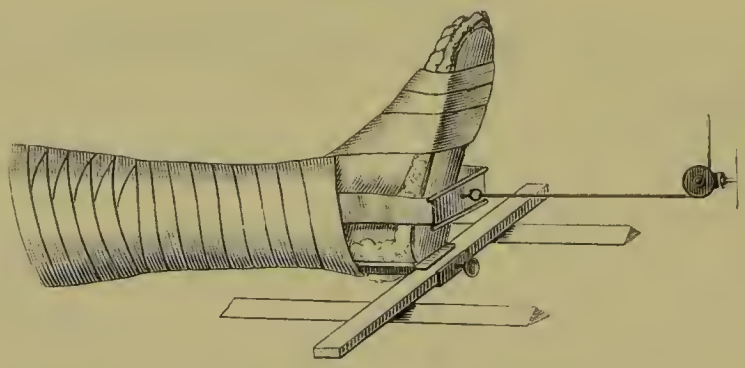

Volkmann's Schlittenapparat (schleifendes Fussbrett.)

eisernen, mit einem Hackenausschnitt versehenen Hohlschiene, an dem ein Fussbrett befestigt ist und unter demselben eine schmale Querlatte, welche auf zwei glatten prismatischen Hölzern ruht und schleift.

In Ermangelung desselben kann man ein prismatisches Querholz mittelst einer Gipsbinde, die auch um den Fuss geführt wird, an der Rückseite des Unterschenkels befestigen und dieses auf den beiden Holzprismen, welche durch Eisendrähte parallel mit einander verbunden sind, schleifen lassen (s. Fig. 218).

Die Contraextension wird vermittelt durch einen über den Damm geführten gepolsterten Gurt oder dicken Kautschukschlauch, der an dem Kopfende des Bettes durch Haken befestigt wird oder man benutzt dazu die Last des Körpers, indem man das untere Ende des Bettes durch Unterschieben von Holzklötzen oder Mauersteinen erhöht.

Um seitliche Bewegungen der Knochenfragmente zu verhindern, umgibt man den Oberschenkel mit kurzen Schienen, z. B. mit den Bell'schen Schienen (s. Fig. 46) oder mit vier Gooch'schen Spaltschienen, die durch Schnallenriemen mit einander verbunden sind (Fig. 220).

Fig. 220.

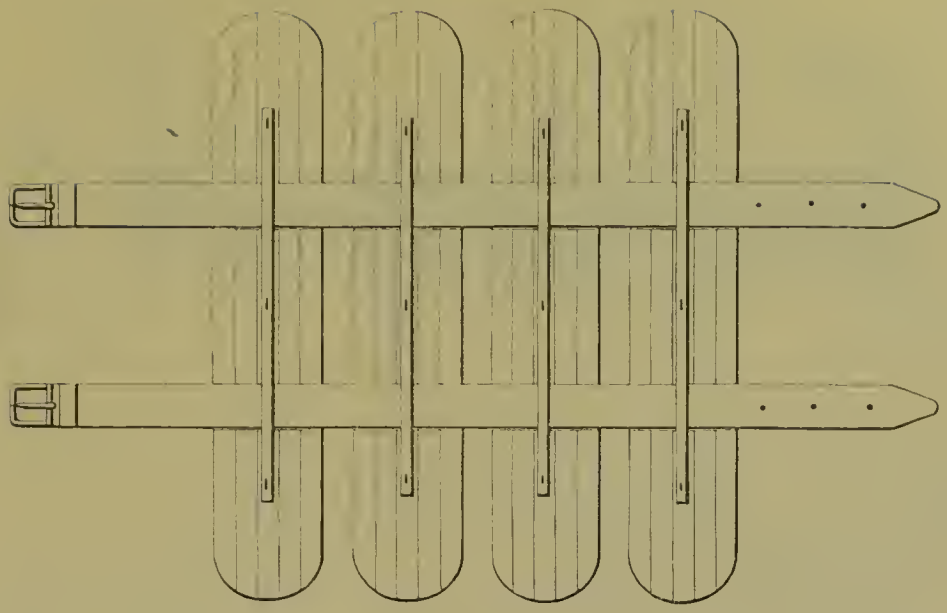

Gooch's Spaltschienen mit Schnallenriemen für den Bruch des Oberschenkels.

x. Für die Extensionsbehandlung der Schussfracturen des Oberschenkels hat auch Hodgen eine nicht unzweckmässige Vorrichtung angegeben, welche er Extensionswiege nennt (Fig. 221). Dieselbe

Fig. 221.

Hodgen's Extensionswiege für Oberschenkel-Schussfracturen.

besteht aus einer hölzernen Beinlade mit Fussbrett, zwischen deren Seitenstangen Bindenstreifen ausgespannt werden, auf denen das Bein ruht, während ein Gewicht mittelst der Crosby'schen Heftpflasteransa die Extension bewirkt (Fig. 222).

Fig. 222.

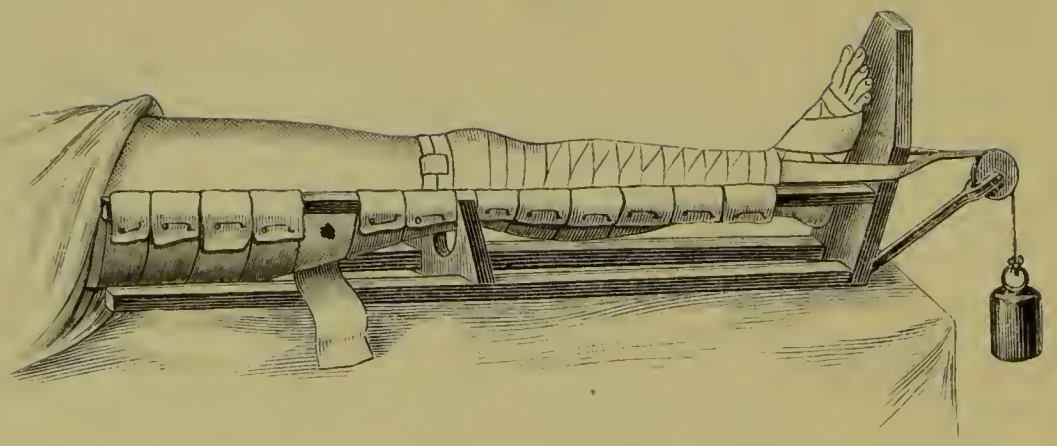

Hodgen's Extensionswiege für Oberschenkel-Schussfracturen.

λ. Auch die vordere Drahtschiene von Smith für einfache und complicirte Fracturen der unteren Extremität (Fig. 223), welche

Fig. 223.

Smith's vordere Drahtschiene zur Suspension. 1.

aus Telegraphendraht leicht herzustellen ist, kann durch die Suspension über eine Rolle, welche oberhalb des Unterschenkels angebracht ist, einen Zug nach unten bewirken. Das Drahtgestell wird zunächst in der Gegend der drei Gelenke leicht gebogen, auf die vordere Seite des Beines gelegt, mit fünf nassen Bindenstreifen vorläufig befestigt und mittelst eines Strickes suspendirt (Fig. 224). Fussrücken und Leistengegend werden durch untergelegte Kissen gegen den Druck der Drahtschiene geschützt.

Dann wird das ganze Bein sammt dem Drahtgestell mit Ausnahme der Wunde mit Binden umwickelt. Die Wundgegend bleibt frei oder bekommt eine unabhängige Bindeneinwickelung (Fig. 225).

Fig. 224.

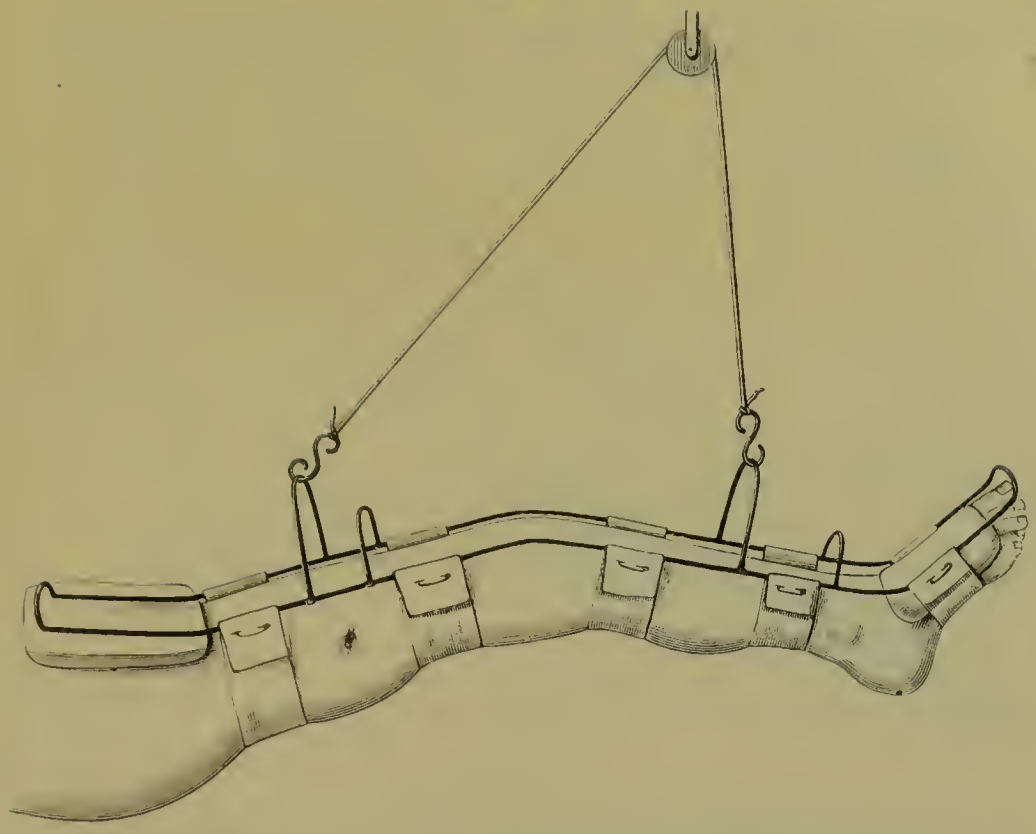

Smith's vordere Drahtschiene. 2.

Fig. 225.

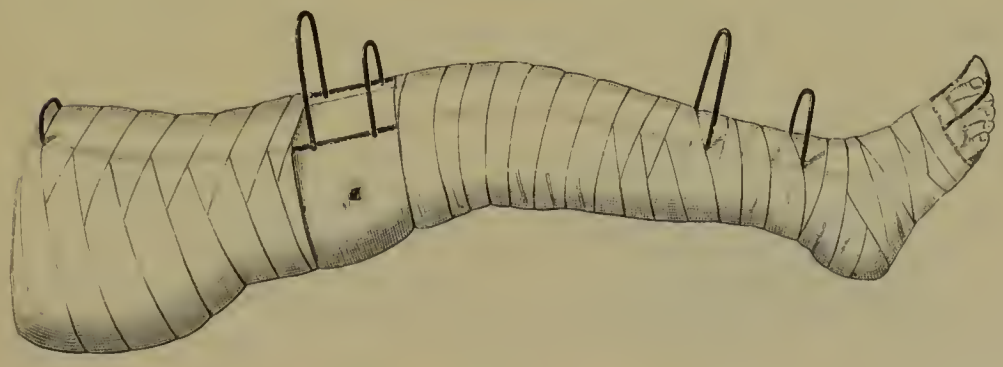

Smith's vordere Drahtschiene. 3.

μ. Eine zweckmässige Modification des vorigen Apparates ist Hodgen's Extensions-Schwinge mit der von Bloxam verbesserten Suspension (Fig. 226).

Fig. 226.

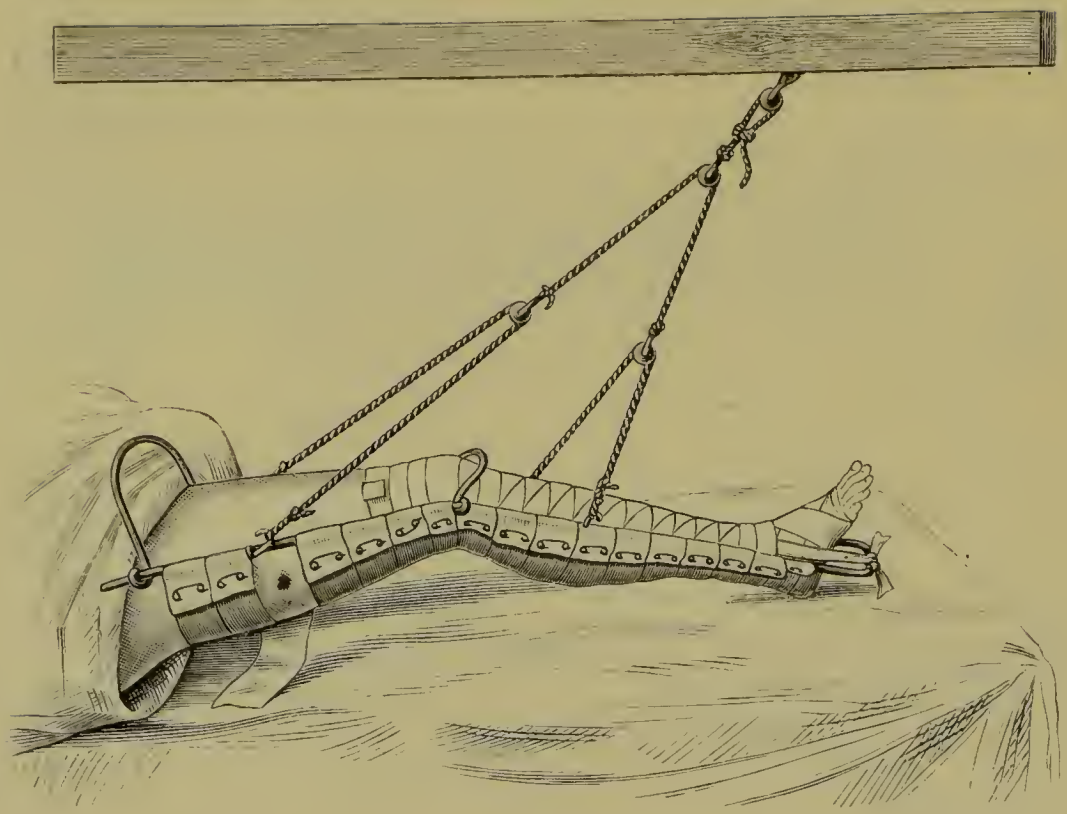

Hodgen's Extensions-Schwinge für Schussfracturen des Oberschenkels mit Bloxam's Suspension.

γ. Da sich die Extension durch Gewichte oder durch Suspension für den Transport vom Schlachtfelde nicht wohl eignet, so hat der Verfasser vorgeschlagen, für diesen Zweck die Extension durch Kautschukringe zu benutzen, welche sich in folgender Weise anbringen lässt. Um das Extensionsbrettchen unter der Sohle zu befestigen, kann man, in Ermangelung von Crosby's Heftpflasterstreifen, zwei nasse Binden, jede von der doppelten Länge des ganzen Beines, benutzen, in deren Mitte ein kleiner Schlitz geschnitten wird, durch welche man den Ring des Fussbrettchens steckt. So hängen an dem Brettchen vier freie Enden, von denen je zwei nach vorne und zwei nach hinten in Schlangentouren um die Extremität gewickelt werden (Fig. 227). Wickelt man darüber das ganze Bein mit einer trockenen Binde bis zur Bruchstelle hin sorgfältig ein, so kann man wochenlang einen beträchtlichen Zug an dem Fussbrettchen ausüben, ohne dass die Binden abgleiten. Hat man etwas Kleister oder Mehl zur Hand,

Fig. 227.

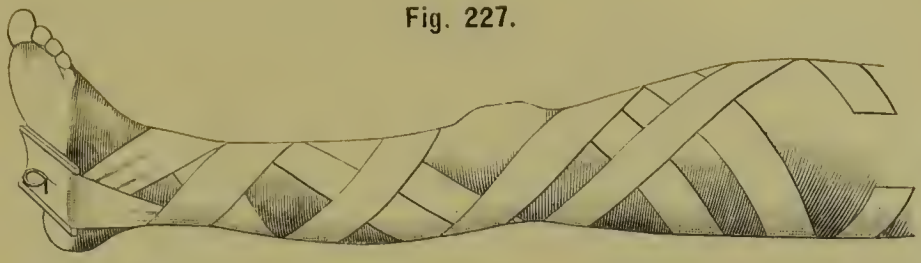

Befestigung des Extensionsbrettchens durch nasse Bindenstreifen.

so kann man durch Bestreichen mit demselben die Befestigung noch sicherer machen.

Zur elastischen Extension benutzt man entweder Kautschukringe, wie sie überall im Handel zu haben sind, oder in Ermangelung derselben Stücke eines Kautschukschlauches, an deren Enden man mit Haken versehene Holzknöpfe (Fig. 228) einbindet (Fig. 229).

Fig. 228.

Hakenknopf für Kautschukschläuche.

Fig. 229.

Kautschukschlauch mit Hakenknöpfen zur elastischen Extension.

Für den Transport der Verwundeten kann man nun die elastischen Ringe an dem obern und untern Theil der Tragbahre befestigen (Fig. 230)

Fig. 230.



Esmarch's Tragbahren-Extensions-Verband für den Transport bei Schussfracturen des Obersehenkels.

und als Contraextensionsgürtel entweder den Leibgurt des Verwundeten benutzen oder auch das Beinkleid desselben, welches man

an der Aussenseite bis zum Becken hinauf, an der Innenseite bis zur Mitte des Oberschenkels hin aufschneidet und bis zur Dammgegend hin aufrollt. Um die seitlichen Schwankungen des Beines zu verhüten, kann man den Stiefel als Fusslade verwenden. Zu dem Ende schneidet man ihn vorne in der Mittellinie bis zu der Gegend der Phalango-Metatarsalgelenke auf, führt von hier aus zwei Bogenschnitte nach beiden Seiten gegen den vorderen Rand der Hacke hin, wickelt vom oberen Rande her den Stiefelschaft auf ein Bündel Zweige, eine schmale Holzschiene oder auf das Seitengewehr des Verwundeten auf und befestigt ihn beiderseits mit etwas Bindfaden (Fig. 231).

Fig. 231.

Aufgeschnittener Commisstiefel als Fusslade benutzt.

Auch kann man für die elastische Extension eine zerlegbare Holzschiene verwenden, aus fünf Stücken bestehend, die an den Enden mit Blechhülsen zum Zusammenstecken versehen sind (Fig. 232).

Fig. 232.

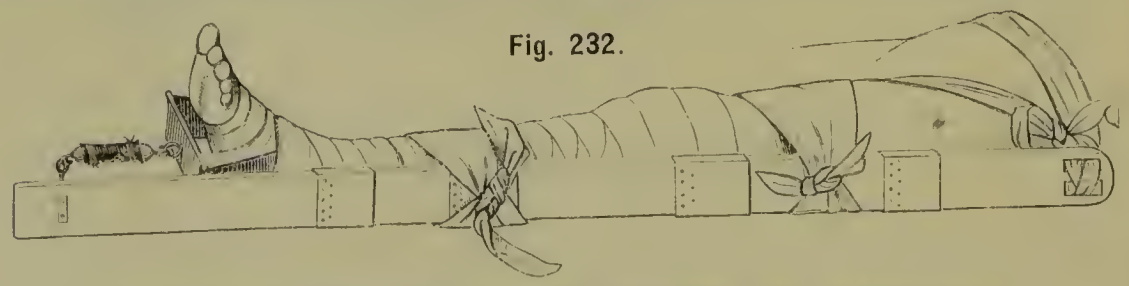

Zerlegbare Schiene für elastische Extension des Oberschenkels.

An dem untersten Stücke wird beim Gebrauch ein eiserner Haken (Fig. 233) eingesetzt, an dem der Extensionsring befestigt wird. An dem obersten Stücke befinden sich zwei Einschnitte, an welchen sowohl der Beckengurt als auch mittelst des zweiten Kautschukringes der Dammgürtel befestigt werden müssen. Will man das Beinkleid des Verwundeten nicht als Contraextensionsgürtel benutzen, so kann man dasselbe schmal zusammengelegt als Polsterung zwischen Schiene und Bein verwenden. Die zerlegte Schiene mit dem Haken und zwei Kautschukringen nimmt so wenig Platz ein, dass leicht mehrere derselben in einem Verbandstornister auf das Schlachtfeld mitgenommen werden können.

Fig. 233.

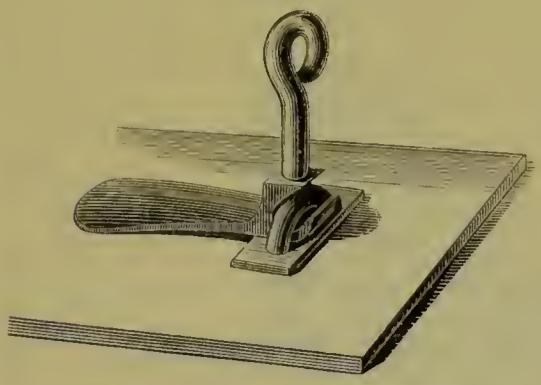

Abnehmbarer Haken für die zerlegbare Extensionsschiene.

R. Verbände am Rumpfe.

1. Bindeneinwickelung der Brust (Fig. 234).
2. Kreuzbinde für den Rücken (Fig. 235).

Fig. 234.

Fig. 235.

3. Brustgürtel (Fig. 236).
4. Grosses Brusttuch von vorne (Fig. 237).
5. Dasselbe von hinten (s. Fig. 110).

Fig. 236.



Fig. 237.

6. Tücherverband für die seitliche Brustgegend (Fig. 238).
7. Schürzenverband für die Brust nach Roser (Fig. 239).

Fig. 238.

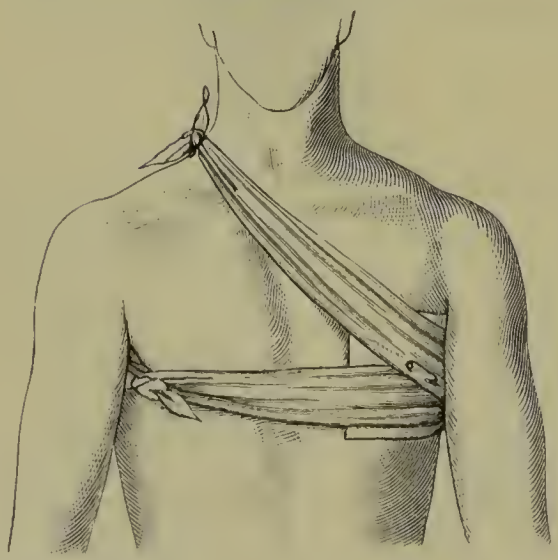

Fig. 239.

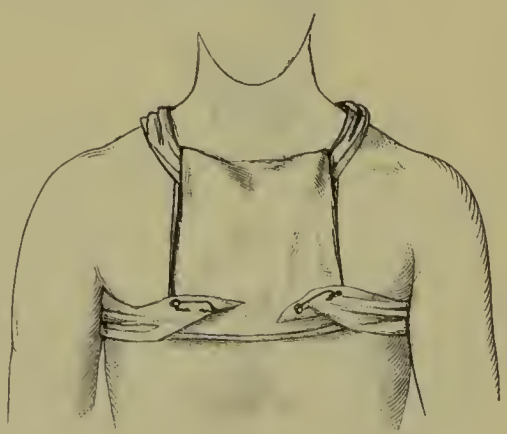

Fig. 240.

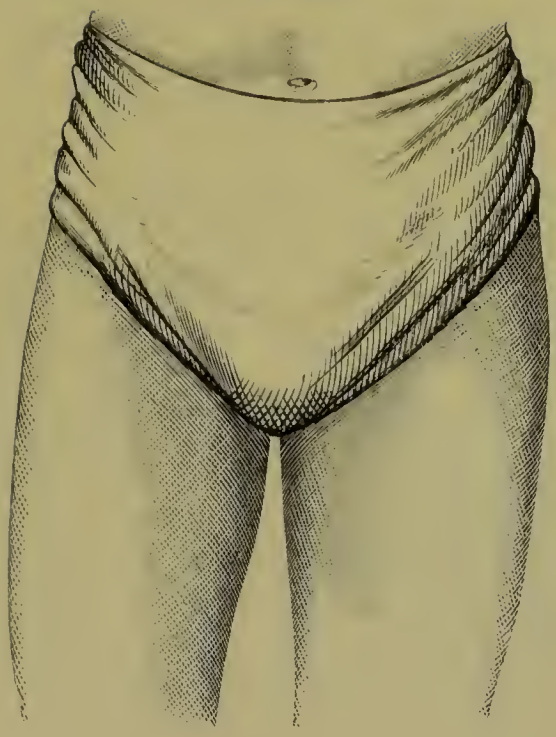

8. Das grosse Beckentuch (Fig. 240).
9. Das Hinterbackentuch (s. Fig. 177).
10. Die einfache und doppelte T Binde (s. Fig. 35).

II. Operationslehre.

A. Die Chloroformnarkose.

1. Bei jeder grösseren Operation, sowie bei jeder langdauernden schmerzhaften Untersuchung sollte der Patient durch Einathmung von Chloroform (Simpson 1847) unempfindlich gemacht werden.

2. Da dieses wundervolle Mittel aber unter Umständen lebensgefährlich werden kann, so müssen bei Darreichung desselben gewisse Vorsichtsmaassregeln beobachtet werden.

3. Der zu Chloroformirende sei nüchtern (nehme drei bis vier Stunden vorher keine Nahrung zu sich), liege während der Operation auf dem Rücken oder auf der Seite, nicht auf dem Bauche (weil dabei das Athmen erschwert ist), darf auch nicht sitzen (weil im Sitzen leichter Ohnmacht eintritt; die meisten Todesfälle sind bei kleineren Operationen, bei denen man die Patienten sitzen liess, vorgekommen).

4. Alle beengenden Kleidungsstücke müssen entfernt werden, so dass Hals und Brust frei und der Bauch leicht zugänglich ist.

5. Während des Chloroformirens muss der Puls und die Respiration stets beobachtet werden. (Wenn Assistenten in genügender Zahl vorhanden sind, lasse man die Respiration von dem, der das Chloroform darreicht, den Puls von den beiden Assistenten, welche die Arme festhalten, controlliren.)

6. Die Chloroformdämpfe, welche man einathmen lässt, müssen mit atmosphärischer Luft reichlich gemischt sein. Das Aufdrücken eines mit Chloroform begossenen Tuches oder Schwammes auf Mund und Nase ist gefährlich. Viel zweckmässiger ist ein Drahtgestell (Drahtmaske), welches mit einem Stücke Wollen-Tricot überzogen ist, auf welches das Chloroform tropfenweise gegossen wird, z. B. der vom Verfasser vereinfachte Skinner'sche Apparat mit der

dazu gehörigen Tropfflasche (Fig. 241), welche nebst der Zungenzange in einem Lederfutteral verpackt, leicht in der Tasche mitgenommen

Fig. 241.

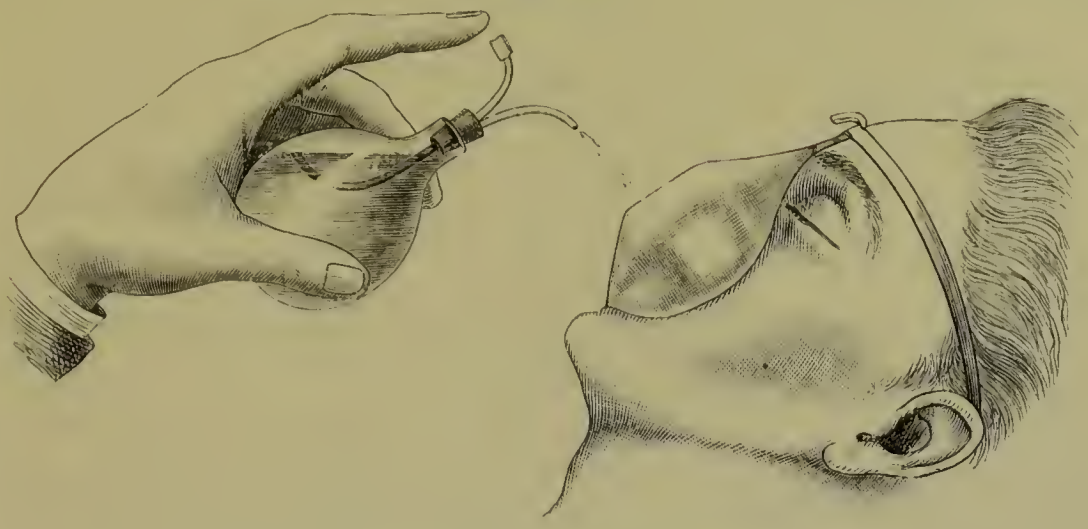

Esmarch's Chloroformapparat.

werden kann. Durch den Tricot-Ueberzug wird bei jedem Athemzuge hinlänglich atmosphärische Luft mit eingesogen. Man hüte sich, das Chloroform so reichlich aufzugiessen, dass es von der Innenfläche des Tricots abtropft; auch darf man es nicht vorbei, auf die Gesichtshaut oder gar in die Augen giessen, wo es heftige Entzündung erregen kann.

7. Das Chloroform ruft gewöhnlich zuerst eine rauschähnliche Aufregung, das Stadium der Excitation, hervor, welcher nach längerer oder kürzerer Zeit ein Stadium der Toleranz folgt, in welchem nach und nach die Bewegungen aufhören und mit dem Bewusstsein die Sensibilität erlischt, am spätesten auf der Cornea und der Nasenschleimhaut. Dass die Narkose tief und vollständig sei, kann man daran erkennen, dass Berührungen dieser Theile keine Reflexbewegungen mehr auslösen.

8. Das Chloroform wirkt aber auch lähmend auf die vasomotorischen Centren in der Medulla oblongata und auf die im Herzen selbst liegenden motorischen Ganglien und schwächt dadurch sowohl die Respiration als die Herzbewegung. Die Athemzüge werden also schleuniger und flacher, der Puls kleiner und schwächer. In Folge dessen wird das Blut dunkler, venöser, weil es mehr Kohlensäure behält. Der Blut-

druck sinkt, die Körpertemperatur wird niedriger, der Stoffwechsel verlangsamt.

9. Treten nun Umstände hinzu, welche die Respiration oder die Herzthätigkeit noch mehr beeinträchtigen, so wird der Zustand lebensgefährlich und erfordert schleunige und zweckmässige Hülfsleistungen.

10. Ein plötzlicher Stillstand der Athem- und Herzbewegung kann gleich im ersten Stadium in Folge der Einathmung von concentrirten Chloroformdämpfen eintreten (wahrscheinlich aufzufassen als Reflexhemmung von Seiten des Vagus, hervorgerufen durch die Reizung der Endigungen des Trigeminus auf der Nasen- und Mundschleimhaut).

Unter stürmischen convulsivischen Muskelbewegungen hört nach einigen stertorösen Athemzügen plötzlich das Athmen ganz auf, die Bauchwand sinkt ein und wird bretthart, der Puls wird erst langsam, dann unfühlbar, das Gesicht färbt sich dunkelroth, die Kiefer werden fest aufeinandergepresst, die Zunge wird krampfhaft nach hinten gezogen und drückt die Glottis zusammen (spastische Asphyxie).

11. Im Stadium der tiefsten Toleranz wird nicht selten der Lufteintritt in die Trachea dadurch behindert, dass in Folge der Erschlaffung aller Muskeln die Zunge gegen die hintere Rachenwand sinkt und die Glottis mechanisch verschliesst. Bei alten Leuten kommt es auch vor, dass durch die Inspirationen die geschlossenen schlaffen Lippen wie Ventilklappen gegen die zahnlosen Kiefer und die schlaffen Nasenflügel gegen das Septum gezogen werden und den Lufteintritt verhindern. In beiden Fällen wird die Respiration schwer und schnarchend, die Gesichtsfarbe bläulich, das Blut sehr dunkelfarbig, der Puls unregelmässig und schwach (paralytische Asphyxie).

Dieser Zufall ist um so gefährlicher, als die Erstickungserscheinungen nicht so stürmisch eintreten, in kurzer Zeit aber das schon sehr venöse Blut mit Kohlensäure ganz überladen wird.

12. Der gefährlichste Zufall, der in allen Stadien der Chloroformwirkung eintreten und raschen Tod zur Folge haben kann, ist die plötzliche Erlahmung der Herzthätigkeit (Syncope). Der Puls wird dabei rasch unfühlbar und während das Athmen noch eine Zeit lang, wenn auch flach und unregelmässig, fortdauert, wird das Gesicht todtenblass, die Pupille weit und starr, der Unterkiefer sinkt herab. Ein solcher Collaps kann bei schwächlichen, zur Ohnmacht geneigten Individuen unter dem Einflusse der Angst gleich beim Beginn der Narkose

eintreten, kommt aber vorzugsweise bei akuter (nach schweren, mit grossem Blutverluste verbundenen, Verletzungen) und chronischer Anaemie, und vor Allem bei Degeneration des Herzmuskels (Fettherz, Atherose des Aortensystems, Säuferdyskrasie), welche zur frühzeitigen Erschöpfung seiner Thätigkeit disponirt, vor.

Man muss deshalb bei derartigen Patienten besonders vorsichtig sein und sollte immer, ehe man das Chloroform anwendet, das Herz untersuchen. Leider lässt sich die fettige Degeneration des Herzens in manchen Fällen nicht mit Sicherheit diagnosticiren.

13. Sobald Zufälle dieser Art in der Chloroformnarkose sich einstellen, muss man sofort den Chloroformapparat entfernen und die stockende Respiration und Herzthätigkeit wieder in Gang zu bringen suchen.

14. Bei der Asphyxie öffne man sogleich den Mund und hebe den Unterkiefer mit beiden Händen, deren Zeigefinger hinter die aufsteigenden Aeste desselben gesetzt werden, so nach vorne, dass die untere Zahnreihe vor die obere tritt (unvollkommene Luxation) (Fig. 242).

Fig. 242.



Vorschieben des Unterkiefers bei drohender Asphyxie in der Chloroformnarkose.

Durch diesen Handgriff wird das Zungenbein, die Zungenwurzel und die Epiglottis nach vorne gezogen, so dass der Eingang des Kehlkopfes frei wird.

Lässt sich das wegen krampfhafter Muskelspannung nicht ausführen, so dränge man die Zahnreihen mit einem Dilatator auseinander, ergreife die Zungenspitze mit den Fingern oder mit einer Zungenzange (Fig. 243) und ziehe dieselbe so weit als möglich aus dem Munde heraus.

Fig. 243.

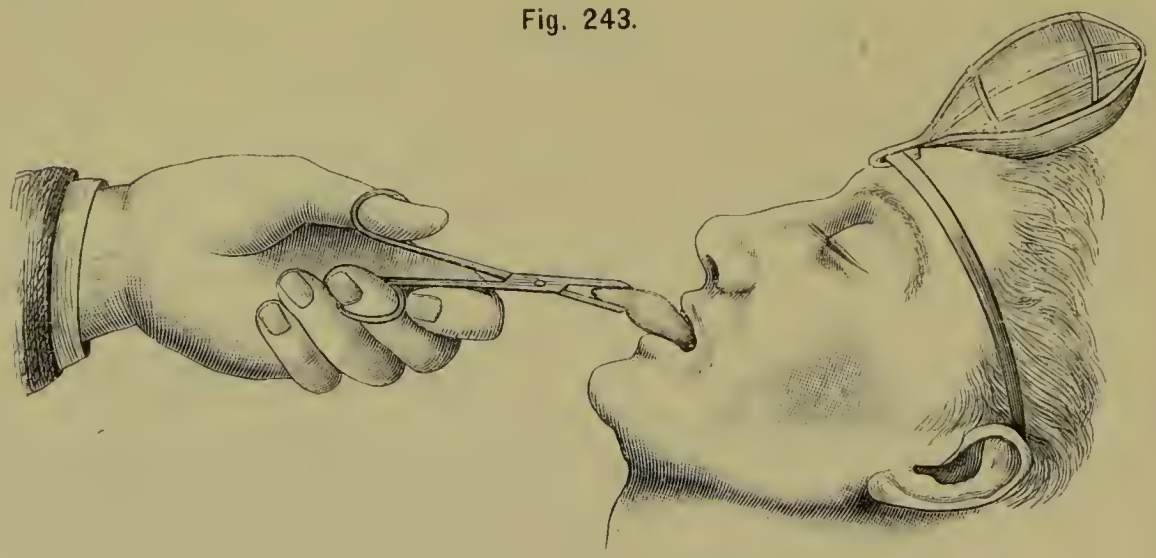

Hervorziehen der Zunge bei drohender Asphyxie.

16. Bleibt die Respiration trotzdem erschwert und rasselnd, so kann das davon abhängen, dass Schleim oder Blut in der Stimmritze liegt. Man entfernt dasselbe mit einem Schwämmchen, welches man mit einer Kornzange bis zum Kehlkopf einführt.

17. Stockt die Athmung ganz, so muss sofort die künstliche Respiration ins Werk gesetzt werden, am Besten nach Silvester's Methode. Während die Zunge vorwärts gezogen bleibt, stellt man sich hinter den liegenden Kranken, erfasst beide Arme unter dem Ellbogen, zieht sie aufwärts bis über den Kopf des Patienten hinauf, hält sie so zwei Secunden lang aufwärts gestreckt, führt sie dann wieder abwärts und drückt die Ellbogen, sanft aber fest, zwei Secunden lang gegen die Seiten der Brust. Dies Auf- und Abwärtsbewegen der Arme wiederholt man etwa fünfzehn Mal in der Minute ruhig und taktmässig so lange, bis wieder spontane Athembewegungen sich einstellen (Fig. 244 und 245).

Fig. 244.

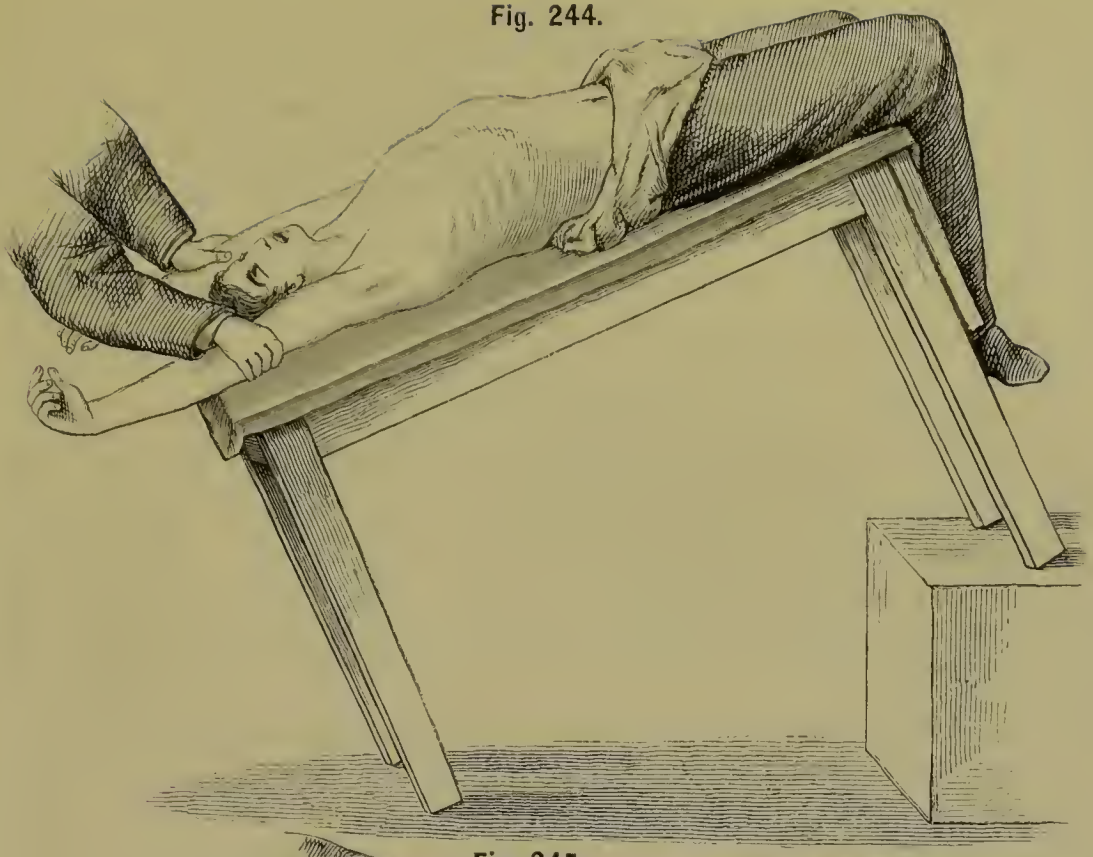

Fig. 245.

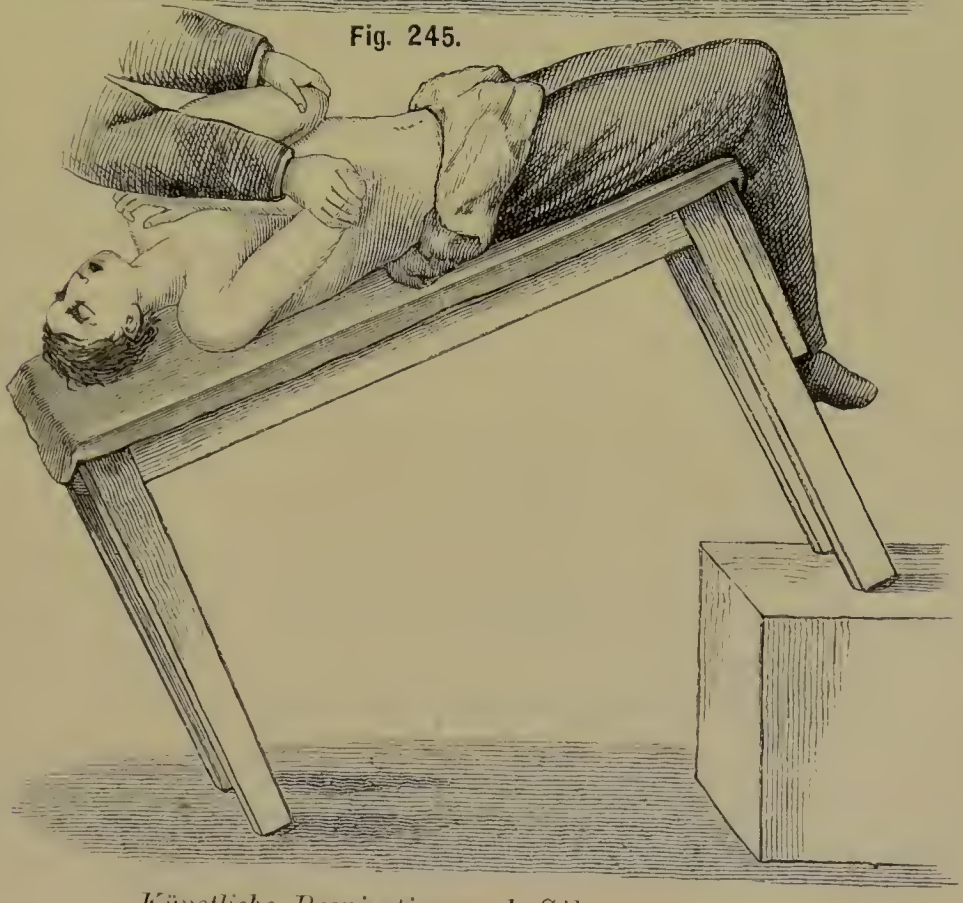

Künstliche Respiration nach Silvester.

18. Auch durch gewisse Hautreize können auf reflectorischem Wege die Respirationsbewegungen hervorgerufen oder befördert werden. Zu den wirksamsten gehören: Das Schlagen der Brust und des Bauches mit einem nassen Handtuch, das Bespritzen der Magengegend mit kaltem Wasser, das Reiben des Nackens mit Eis oder Schnee, das Einspritzen von kaltem Wasser in die Nase, das Einschieben eines Eiszapfens in den After, die Reizung der Nasenschleimhaut durch den electrischen Strom.

19. Tritt Syncope ein, so ist gleichfalls die künstliche Respiration sofort einzuleiten. Hier ist es von Wichtigkeit, den Kopf niedrig und den Unterkörper hoch zu lagern, was man am Einfachsten dadurch erreicht, dass man das Fussende des Tisches, auf dem der Kranke liegt, höher stellt (s. Fig. 244 u. 245) (Inversion nach Nélaton).

Es wird dadurch der Abfluss des stockenden Blutes aus dem rechten Herzen und der Zufluss desselben zum Gehirn gefördert. Aus demselben Grunde muss man bei der Compression der Brust den linken Ellbogen jedesmal kräftig gegen die Herzgegend andrücken.

Stellen sich die Athem- und Herzbewegungen nicht bald wieder ein, so darf man seine Bemühungen nicht zu früh aufgeben. Es sind Fälle bekannt, in denen es nach drei bis vier Stunden lang fortgesetzter künstlicher Respiration noch gelang, das entflohene Leben zurückzurufen.

20. In solchen Fällen kann man auch versuchen, durch electrische Reizung die Inspirationsmuskeln wieder in Bewegung zu setzen, indem man die beiden Electroden eines Inductionsapparates in die Oberschlüsselbeingruben hinter dem äussern Rand der beiden Kopfnicker fest eindrückt, so dass die beiden Nervi phrenici und die übrigen Inspirationsnerven des Plexus brachialis von dem Strome getroffen werden.*)

21. Stellt sich während der Narkose Erbrechen ein, so drehe man sogleich den Kopf auf die Seite, damit nicht von dem Erbrochenen etwas in die Luftwege gelange.

22. Bei grosser Erschöpfung und Herzschwäche gebe man dem Patienten kurz vor dem Beginn der Narkose ein Glas starken Weines.

23. Bei grosser Aufregung im ersten Stadium darf man nicht zu viel Gewalt anwenden, um den Patienten zu bändigen. Besser ist es, ihm etwas Morphium subcutan zu injiciren.

*) Die von Steiner empfohlene Electropunctur des Herzens ist nicht zu empfehlen und dürfte auch schwerlich mehr leisten, als die directe Compression der Herzgegend bei der künstlichen Respiration.

B. Die Blutstillung.

Heftige Blutungen aus frischen Wunden bedrohen das Leben und müssen sofort gestillt werden, am Besten durch Unterbindung der verletzten Gefässe. Wenn dies aber nicht sogleich ausführbar ist, wie z. B. im Gedränge der Schlacht, dann stehen verschiedene Mittel zu Gebote, um

1. Die Blutung vorläufig zu beherrschen (Provisorische Blutstillung).

a) Die directe **Compression der Wunde**, zunächst

α. durch Aufdrücken des Fingers oder der Hand. In vielen Fällen kann dies von dem Verwundeten selbst in Anwendung gebracht werden. Da sich jedoch der Fingerdruck für eine längere Zeit nicht wohl fortsetzen lässt, so muss derselbe, z. B. während des Transportes in das Lazareth, ersetzt werden

β. durch einen Verband, der einen ausreichenden Druck auf die Wunde ausübt. Bevor man aber einen solchen Compressionsverband anlegt, muss man, wenn die Verwundung eine Extremität betrifft, zuerst das ganze Glied von unten auf sorgfältig einwickeln (am Besten mit Flanellbinden), um die gefährliche diffuse Anfüllung der Zellgewebsmaschen mit Blut (blutige Infiltration) zu verhindern. Dann legt man auf die Wunde ein festes Polster, wenn möglich von antiseptischem Material (antiseptische Ballen aus Salicyljute [s. Fig. 19] oder aus Carbolwatte, Carboljute, carbolisirtem Feuerschwamm) und drückt dasselbe darauf fest durch eine kräftig angezogene Binde, am Besten aus elastischem Stoffe (Kautschukbinde, elastische Hosenträger).

γ. Wenn es sich um die Verletzung einer grösseren Arterie handelt, ist es sicherer, die Wunde selbst zu tamponiren, d. h. man drängt mit dem Finger die Mitte eines Stückes Lister'scher oder in Carbolöl getauchter Gaze so tief als möglich in die Wunde und stopft, nachdem man den Finger zurückgezogen, in die Höhlung erst kleine, dann grössere antiseptische Ballen rasch und fest hinein, bis die letzten das Niveau der Hautwunde weit überragen (Fig. 246). Dieselben werden dann durch eine, wenn möglich, elastische Binde fest angedrückt gehalten. Sobald der Verwundete im Lazareth angelangt ist, muss der Tampon entfernt und die Blutung, falls sie sich wieder einstellt, sofort definitiv gestillt werden.

Fig. 246.

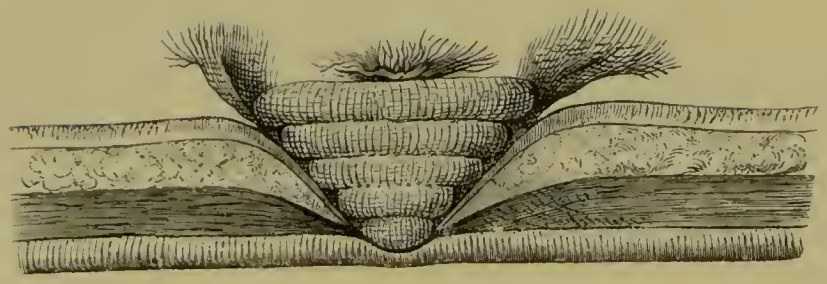

Tamponade mit antiseptischen Ballen.

δ. Eigentliche Styptica, d. h. solche Mittel, welche theils die Gerinnung des Blutes und die Zusammenziehung der Gefässwandungen befördern, theils einen fest anhaftenden Schorf hervorbringen, sollte man nur im äussersten Nothfalle anwenden, wenn durch die Tamponade allein die Blutung nicht zu beherrschen ist. Denn frische Wunden werden durch diese Mittel meist heftig gereizt oder selbst stark angeätzt. Jedenfalls sind sie wirksam nur in Verbindung mit der directen Compression. Auch darf man nur solche Styptica anwenden, welche zugleich eine antiseptische Wirkung haben. Dahin gehören der Liquor ferri sesquichlorati, besonders in Form der damit getränkten styptischen Watte, das Tannin (neuerdings von Graf als Antisepticum sehr empfohlen), das Creosot als Aqua Binelli (1 : 100 Wasser), das Terpenthinöl (Baum, Billroth). Man sucht diese Mittel in möglichst directe Berührung mit der blutenden Stelle zu bringen, indem man zuerst einen damit getränkten Tampon in die Tiefe der Wunde drückt und dann weiter verfährt, wie bei der Tamponade geschildert wurde.

ε. Das Glüheisen, welches sich in früherer Zeit eines grossen Rufes als blutstillendes Mittel erfreute, verdient diesen Ruf keineswegs, da der mittelst desselben hervorgebrachte Brandschorf sehr leicht mit dem Eisen selbst wieder abgerissen wird, wenn dasselbe nicht weissglühend ist. Es eignet sich vorzugsweise für die Stillung parenchymatöser Blutungen, wie sie z. B. beim Hospitalbrand oder bei Thrombose der Venen (Stromeyer's phlebostatische Blutungen) eintreten. Sind keine Glüheisen zur Hand, so kann man dieselben (nach Brandis) leicht aus einem Stück Telegraphendraht extemporiren, indem man das eine Ende desselben spiralig aufrollt, das andere spitzgefeilte Ende in einen Holzstab (Fig. 247 u. 248) steckt.

Fig. 247.



Fig. 248.

Improvisirte Glüheisen aus Telegraphendraht nach Brandis.

b) Die **Compression des Hauptarterienstammes** oberhalb der Wunde

α. mittelst der Finger (Digitalcompression). Mit Erfolg lässt sich dieselbe nur an solchen Stellen ausführen, wo eine harte Unterlage durch den Knochen gegeben ist. Die hauptsächlichsten Stellen für die Digitalcompression sind folgende:

1) Für die Art. Carotis communis die vordere seitliche Halsgegend, zwischen dem Kehlkopf und dem medialen Rand des Kopfnickers, wo der Finger die Arterie gegen die Wirbelsäule drückt (Fig. 249).

Fig. 249.



Digitalcompression der Art. Carotis.

2) Für die Art. subclavia die fossa supraclavicularis, wo am lateralen Rande des Kopfnickers die hinter dem m. scalenus hervortretende Arterie gegen die erste Rippe gedrückt wird. Durch Vorwärtsdrängen der Schulter mit der Clavicula wird dem Finger der Zugang erleichtert (Fig. 250).

Fig. 250.



Digitalcompression der Art. subclavia.

3) Für die Art. axillaris der vordere Rand der Achselgrube, wo man die Arterie bei erhobenem Arm gegen den Oberarmkopf comprimiren kann.

4) Für die Art. brachialis die mediale Seite des Oberarmes in seiner ganzen Länge, wo die Arterie am inneren Rande des m. biceps überall leicht gegen den Oberarmknochen zu comprimiren ist (Fig. 251).

5) Die Aorta abdominalis kann bei erschlafften Bauchdecken und leeren Gedärmen in der Höhe des Nabels gegen die Wirbelsäule comprimirt werden. Doch wird der Druck ohne Anwendung eines Betäubungsmittels meist nicht lange ertragen.

6) Dasselbe gilt von der Art. iliaca externa in ihrem oberen Theile, wo sie gegen den seitlichen Rand des Beckeneinganges com-

primirt werden kann. Leichter und länger lässt sie sich kurz vor ihrem Austritt aus dem Becken oberhalb der Mitte des Poupart'schen Bandes gegen den oberen Rand des horizontalen Schaambeinastes zusammendrücken.

Fig. 251.

Digitalcompression der Art. brachialis.

Fig. 252.

Digitalcompression der Art. femoralis.

7) Die Art. femoralis wird am sichersten dicht unterhalb des lig. Poupartii gegen die Eminentia ileo-pectinaea comprimirt (Fig. 252). Man findet sie in der Mitte einer Linie, welche man von der spina anterior superior ossis ilei zur Symphysis oss. pubis zieht. In ihrem weiteren Verlaufe bis zum unteren Dritttheil des Schenkels kann sie gegen den Oberschenkelknochen comprimirt werden, doch ist die Digitalcompression wegen der Dicke der zwischenliegenden Weichtheile schwierig und unsicher, wenigstens bei fetten oder muskulösen Individuen.

Da die Digitalcompression nur von kundiger und kräftiger Hand lange, und während eines längeren Transportes überhaupt nicht fort-

Fig. 253.

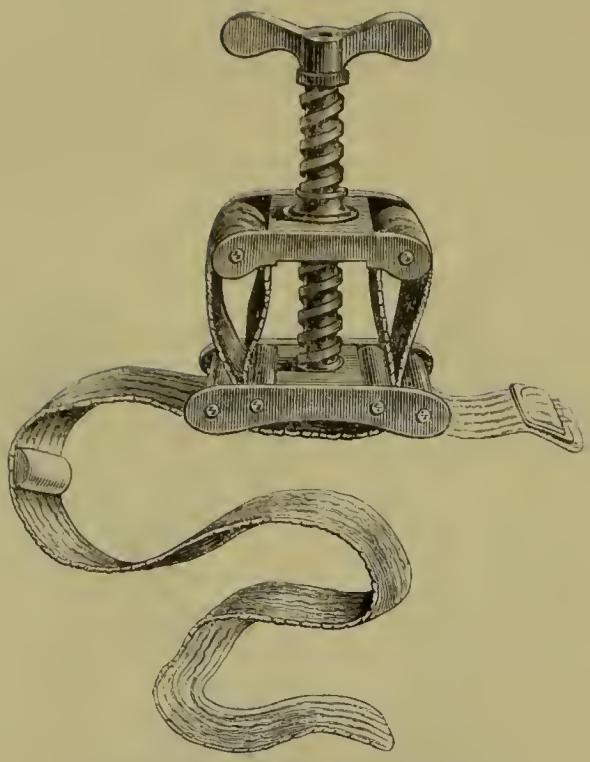

Petit's Schraubentourniquet.

gesetzt werden kann, so hat man dieselbe durch verschiedene andere Vorrichtungen zu ersetzen gesucht. Zu diesen gehören:

β. Die Aderpressen oder Tourniquets, unter denen das gebräuchlichste das Petit'sche Schraubentourniquet (Fig. 253) ist, bei welchem durch eine starke Schraube der Druck, den eine Pelotte oder Bindenrolle auf den Arterienstamm ausübt, beliebig verstärkt werden kann (Fig. 254 und 255).

Fig. 254.

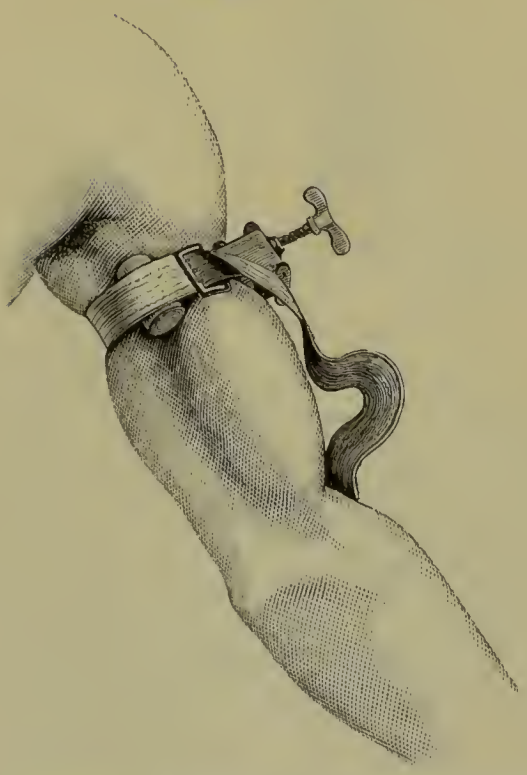

Compression der Art. brachialis durch ein Tourniquet.

Fig. 255.

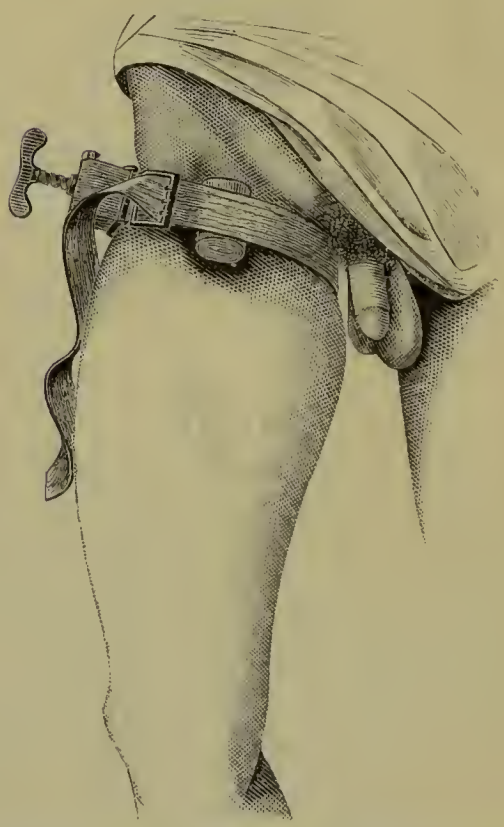

Compression der Art. femoralis durch ein Tourniquet.

γ. In Ermangelung eines solchen kann man ein Knebeltourniquet dadurch extemporiren, dass man ein Taschentuch oder ein dreieckiges Tuch, in welches man einen festen Knoten geschlagen oder in das man einen Stein eingewickelt hat, um das Glied wickelt und dieses durch Umdrehungen eines Stockes oder irgend eines stabartigen Körpers (Degen, Ladestock, Revolver), den man unter das Tuch schiebt, fest zusammen knebelt (Fig. 256).

Fig. 256.

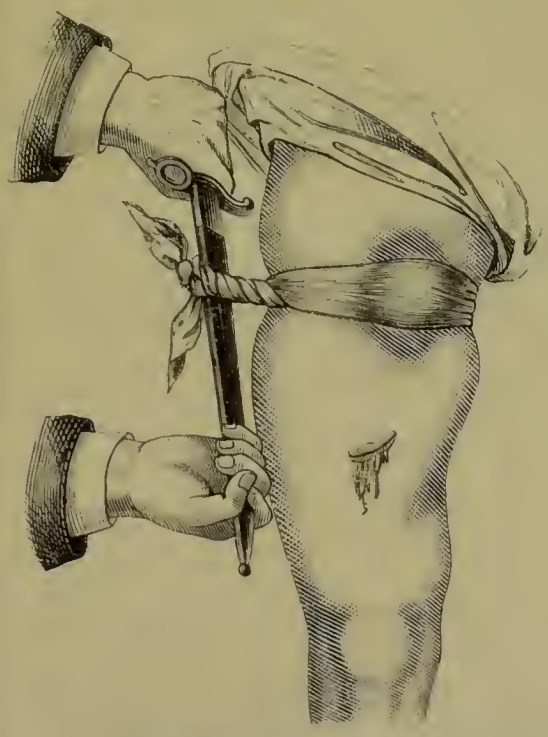

Improvisirtes Knebeltourniquet.

Fig. 257.

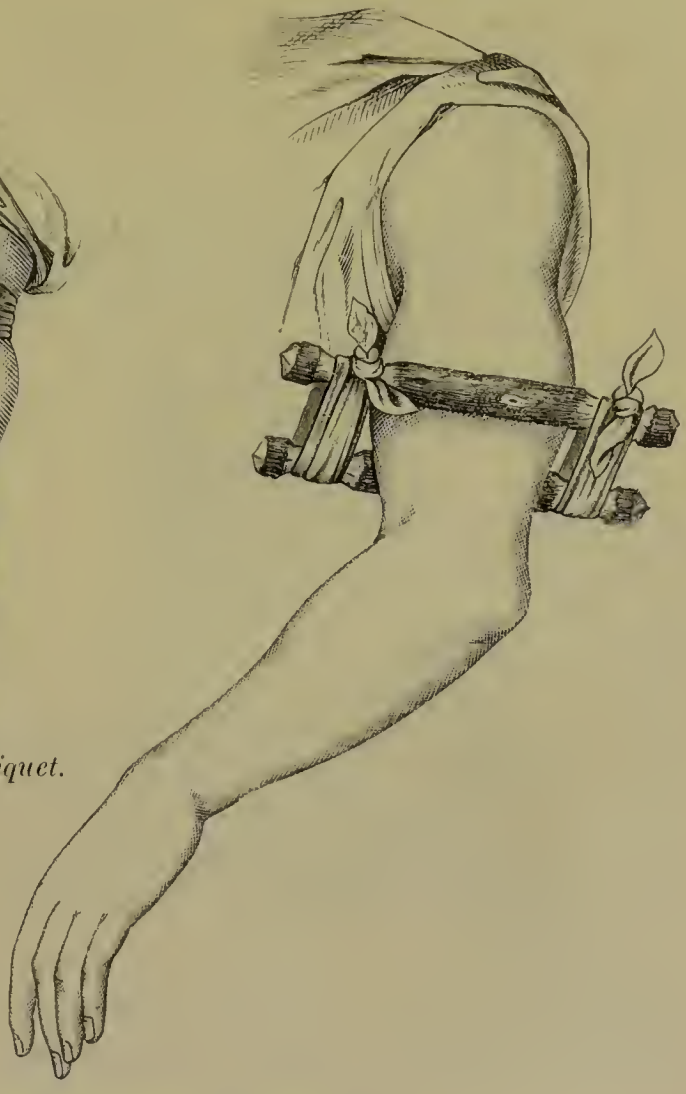

Knüppeltourniquet nach Völckers.

δ. Zur Compression der Art. brachialis genügt ein verhältnissmässig leichter Druck mittelst eines Stabes gegen die Innenfläche des Oberarmes, welcher die Muskelbäuche nach vorne und hinten aus-

einanderdrängt und die Arterie gegen den Knochen plattdrückt. Das Völckers'sche Knüppeltourniquet, welches diesen Zweck erfüllt, lässt sich leicht aus zwei Stäben und zwei Tüchern improvisiren (Fig. 257).

ε. Bei Kranken, welche im Bette liegen und bei denen eine Compression der Art. femoralis längere Zeit hindurch fortgesetzt werden soll, kann man den Stangendruck zur Anwendung bringen. Eine Stange (Latte, Besenstiel, Lanze oder dergl.), deren unteres Ende mit Leinewand umwickelt ist, wird so zwischen das nach aussen rotirte Bein und die Zimmerdecke eingeklemmt, dass sie einen genügenden Druck auf die Arterie ausübt. Die Stange muss ein wenig länger sein, als die senkrechte Entfernung von der Zimmerdecke bis zur Compressionsstelle (Fig. 258).

Fig. 258.

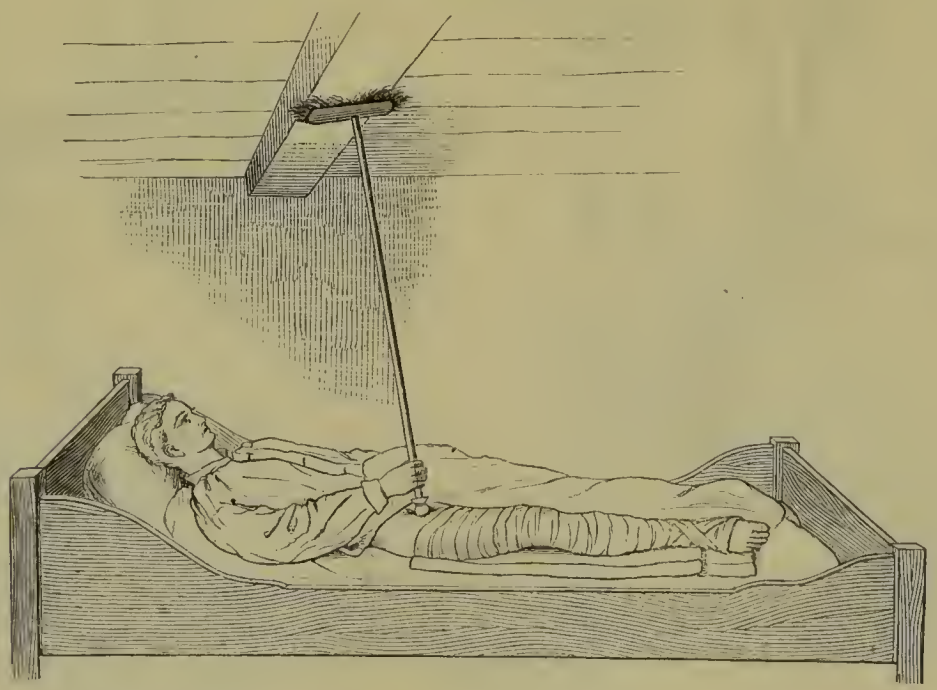

Stangendruck

zur Compression der Art. femoralis mittelst eines Borstwisches, der gegen die Zimmerdecke gestemmt ist.

Ist die Zimmerdecke zu hoch, so stellt man einen Galgen über das Bett, gegen dessen oberen Querbalken eine Krücke gestemmt wird (Fig. 259).

Fig. 259.

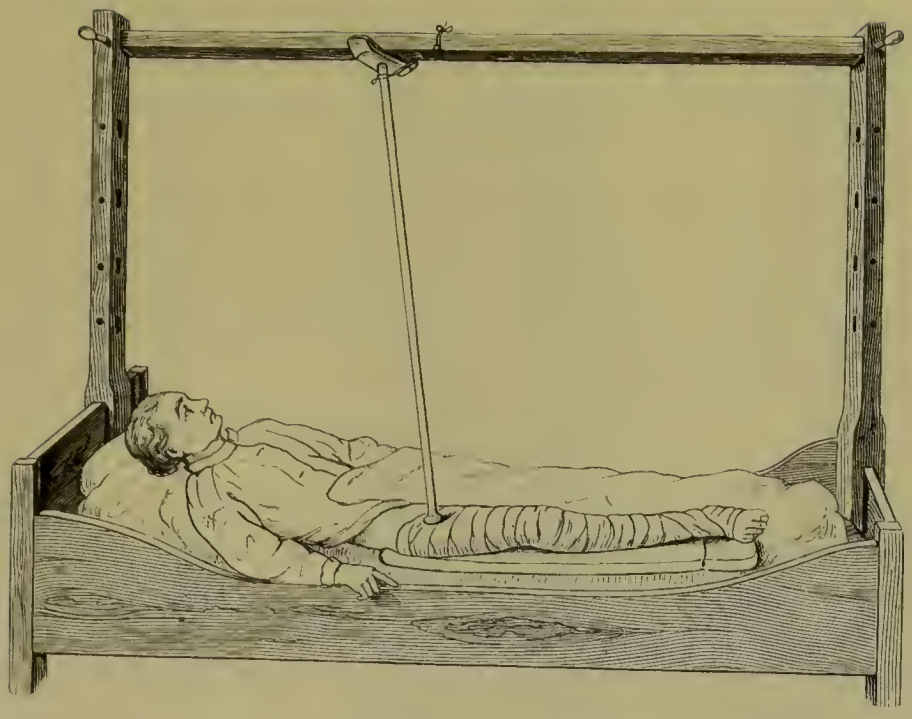

Stangendruck
mittelst einer Krücke, welche gegen einen Galgen gestemmt ist.

ζ. Endlich ist noch als ein Mittel zur Beherrschung arterieller Blutungen die forcirte Beugung der Glieder (Adelmann) zu erwähnen, durch welche die Arterienstämme so geknickt werden, dass sie kein Blut mehr durchlassen. Wenn man z. B. bei arteriellen Blutungen aus dem Vorderarm oder der Hand den supinirten Vorderarm stark flectirt und mittelst einer Binde oder Cravatte fest gegen den Oberarm schnürt, so hört der Puls in der radialis sofort auf. Ebenso können durch forcirte Beugung des Knies Blutungen aus dem Unterschenkel und Fuss, durch forcirte Beugung des Oberschenkels Blutungen aus der Art. femoralis momentan gestillt werden. In Fällen, wo andere Mittel zur Blutstillung nicht zur Hand sind, kann man mit Erfolg davon Gebrauch machen. Doch ist zu bemerken, dass eine so starke Flectionsstellung, wie sie zur sichern Blutstillung nöthig ist, meist nicht lange ertragen wird.

η. Ein noch einfacheres und zugleich das sicherste Mittel, den Blutkreislauf zu hemmen, ist die Umschnürung des Gliedes mit einem elastischen Strang (Kautschukschlauch oder -Binde). Wickelt man einen solchen unter starker Dehnung einigemale um das Glied und be-

festigt die Enden durch einen Knoten oder eine Sicherheitsnadel, so werden sämmtliche Weichtheile und mit ihnen die Gefässe so fest zusammengedrückt, dass kein Tropfen Blut mehr durchpassiren kann. Es liegt auf der Hand, dass ein elastischer Strang seine Wirkung dauernd entfaltet, während der Gurt des Tourniquets sich durch die Dehnung bald verlängert und damit an Wirksamkeit einbüsst. Auch kann der elastische Strang an jeder beliebigen Stelle mit Erfolg angelegt werden; seine Anwendung verlangt daher keine genauere Kenntniss der Compressionsstellen. Im Nothfalle kann ein elastischer Hosenträger für diesen Zweck verwendet werden.

c) Die künstliche Blutleere.

Operationen an den Extremitäten lassen sich ohne Blutverlust ausführen, wenn man dieselben auf folgende Weise zuvor blutleer gemacht hat:

1. Nachdem die etwa vorhandenen Wunden oder Geschwüre mit Watte und einem wasserdichten Stoffe (Firnisspapier) gut bedeckt worden sind, wird das Glied von den Fingerspitzen oder Zehen an aufwärts bis über das Operationsfeld hinaus mit elastischen Binden fest eingewickelt, wodurch man das Blut aus den Gefässen vollständig verdrängt.

2. Wo die Einwickelung endet, wird ein Kautschukschlauch (Schnürschlauch) unter mässig starker Dehnung mehrere Male um das Glied geschlungen, so dass die Arterien kein Blut mehr durchlassen. Die Enden des Schlauches werden durch einen Knoten oder durch Haken und Kette mit einander verbunden (Taf. I. Fig. 2 und Fig. 260).

Fig. 260.

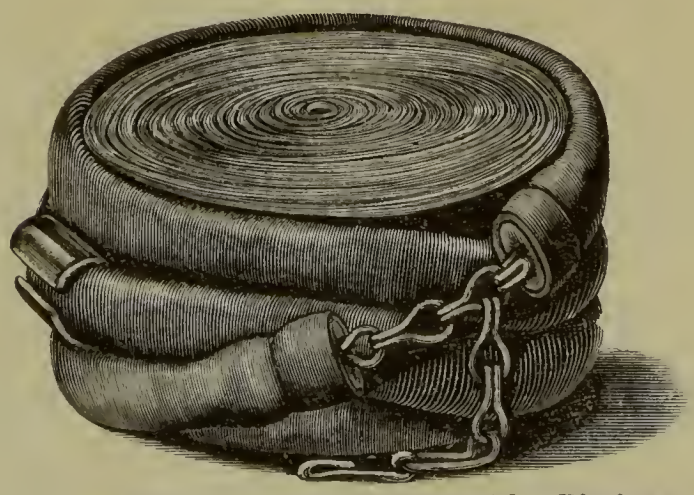

Esmarch's Apparat für künstliche Blutleere.

3. Auch durch eine in mehrfachen Zirkeltouren fest umgelegte und zum Schluss mit einer Sicherheitsnadel befestigte Gummibinde

Tab. I.

Bachelach & Schaefer Leipz

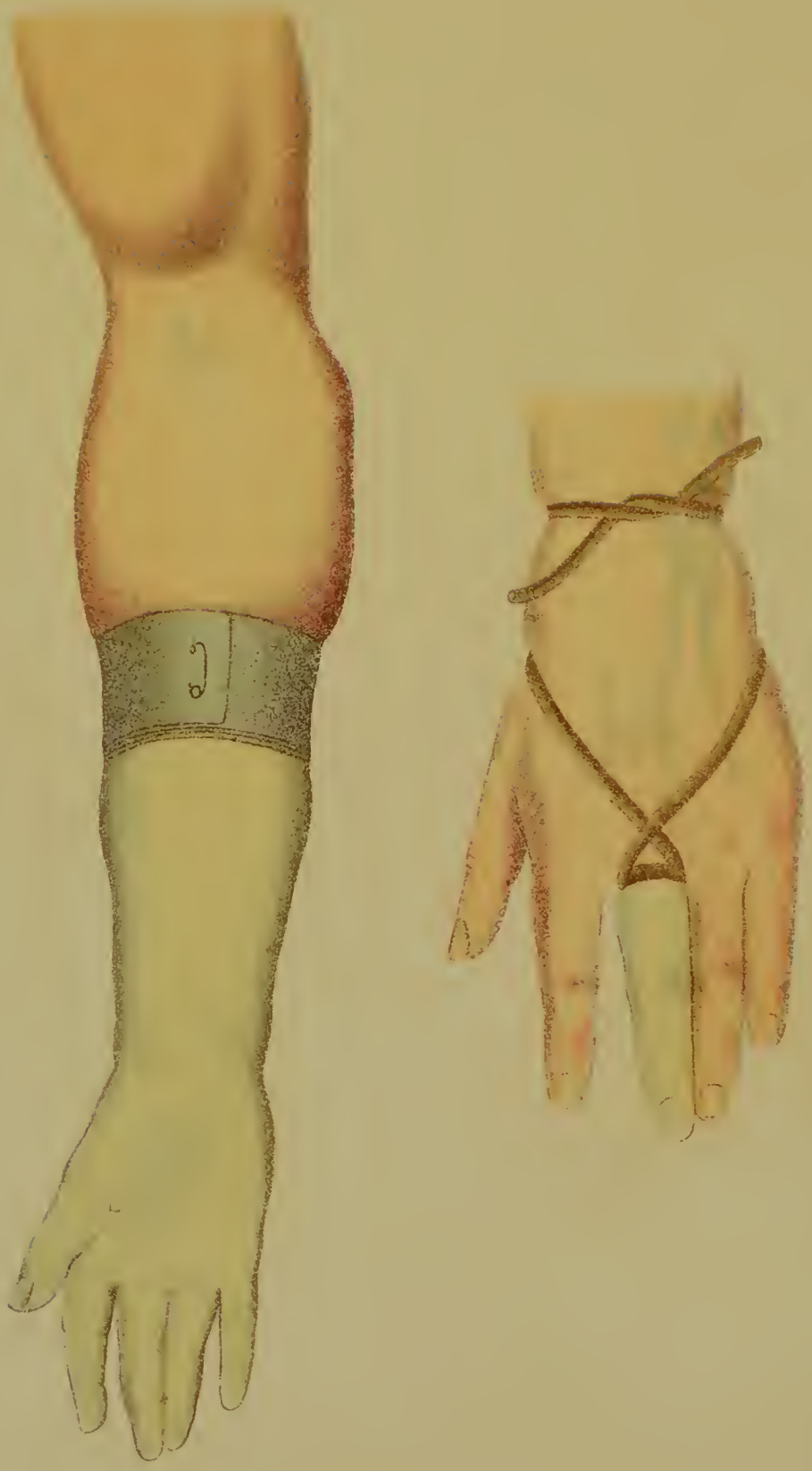

Escheoach & Schaefer, Leipz.

(v. Langenbeck's Schnürbinde) lassen sich in den meisten Fällen die Arterien vollständig comprimiren (Taf. II. Fig. 1).

4. Wird dann die erste Gummibinde abgenommen, so zeigt das Glied eine vollkommen blasse Leichenfarbe, wenn die Abschnürung gelungen ist, und man kann an demselben jede Operation ohne Blutverlust, ganz wie an der Leiche, ausführen (Taf. I. Fig. 3, Taf. II. Fig. 1).

5. Nur solche Theile, welche jauchigen Eiter enthalten, dürfen nicht fest eingewickelt werden, weil man dadurch infectiöse Stoffe nach oben in das Zellgewebe und die Lymphbahnen treiben könnte. In solchen Fällen muss man sich damit begnügen, das Glied einige Minuten hoch empor zu halten, um die Blutmenge in den Gefässen zu verringern, ehe man den Schnürschlauch anlegt (Lister).

6. Statt des Kettenverschlusses kann man sich zur Fixirung der Enden auch einer Klemme bedienen, z. B. eines gespaltenen Ringes von dem Durchmesser des angewendeten Schlauches, durch dessen Spalt die gedehnten Enden sich leicht durchdrängen lassen. Lässt man mit der Dehnung nach, so klemmen die beiden Schlauchenden sich gegenseitig fest (Fig. 261—264).

Fig. 261.



Fig. 262.

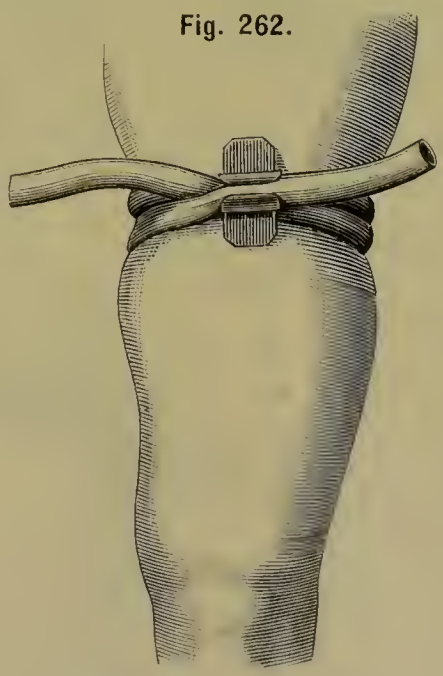

Schlauchklemme für künstliche Blutleere (offener Messingring).

Fig. 263.



Foulis' Schlussapparat für den Kautschukstrang.

Fig. 264.

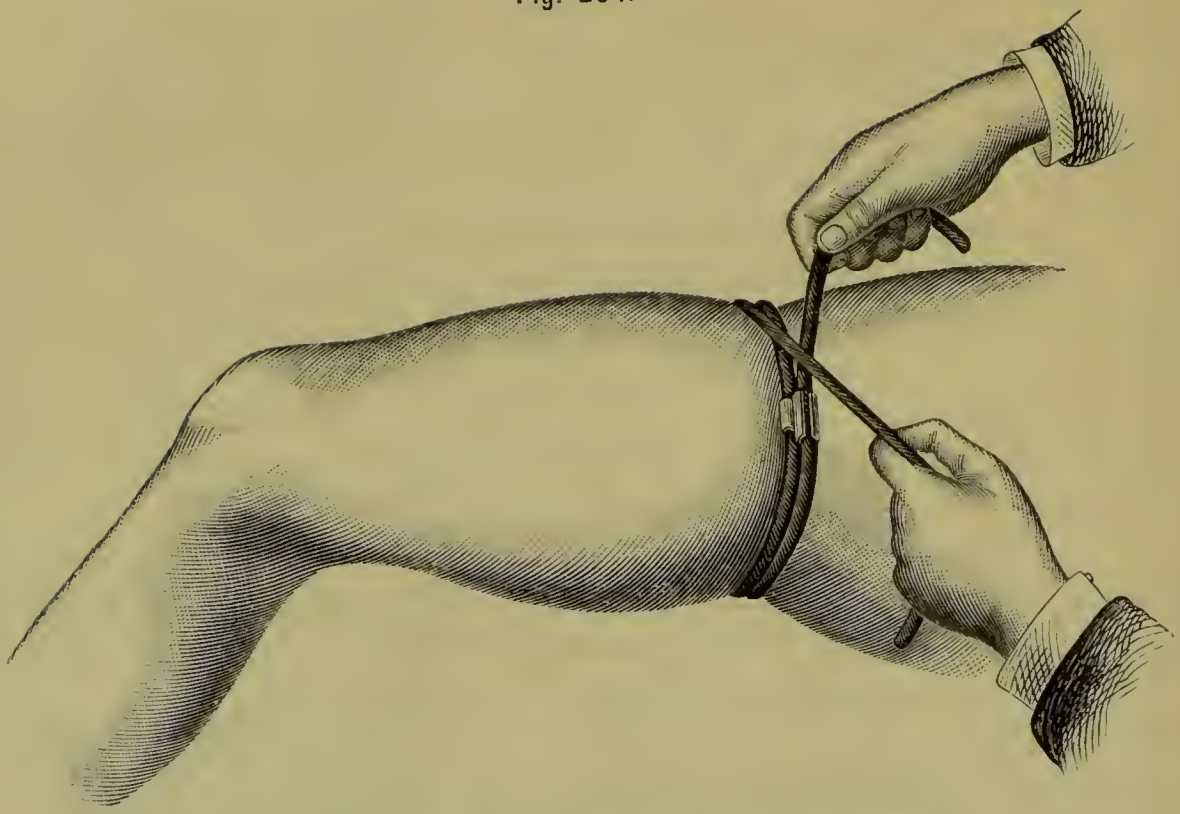

Foulis' Schlussapparat für den Kautschukstrang.

Fig. 265.

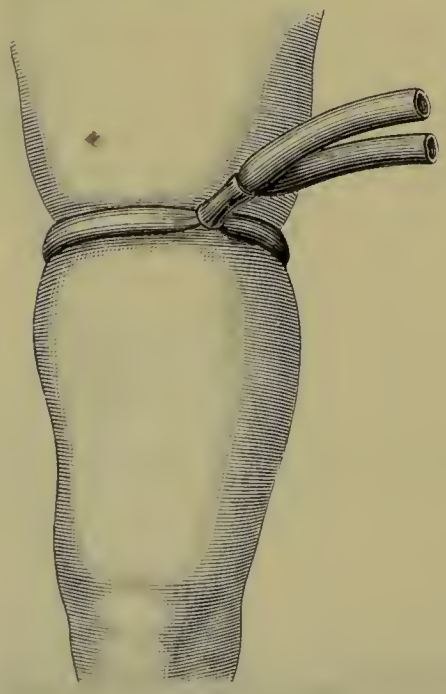

Holzröhre als Schlauchklemme.

In derselben Weise wirkt ein hölzernes Rohr, dessen Lumen dem Durchmesser des Schlauches entspricht (Fig. 265). Es ist besonders für solche Fälle geeignet, wo man (wie z. B. bei der Unterbindung einer verletzten Arterie) während der Operation etwas Blut eindringen lassen will, weil sich durch Zug an den hervorhängenden Enden und Verschiebung des Holzrohres die Einschnürung ebenso leicht vermindern als wieder verstärken lässt.

7. Zur Befestigung der Schnürbinde empfiehlt sich die Vorrichtung von Nicaise, ein Kautschukgurt, an dessen

einem Ende ein Haken und eine Anzahl von Ringen hinter einander festgenäht sind (Fig. 266).

Fig. 266.

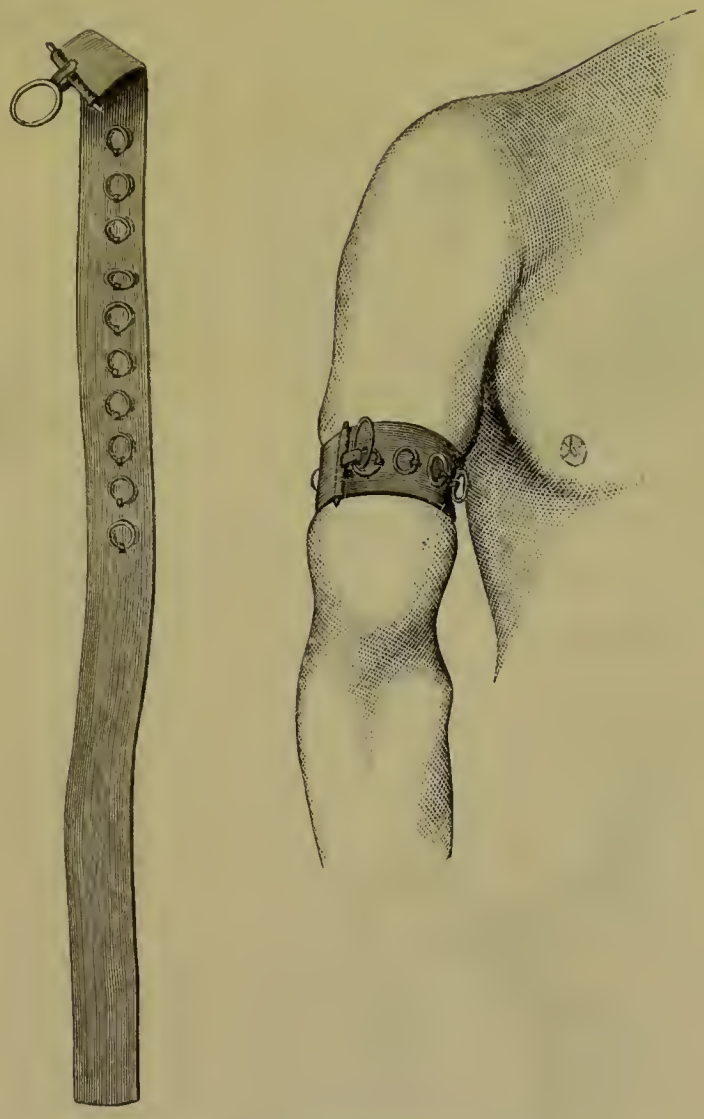

Nicaise's Compressionsgurt.

8. Zur Abschnürung eines Fingers genügt ein gänsekieldicker Kautschukschlauch, den man, wie in Taf. II. Fig. 2 dargestellt, anlegt.

9. Mit einem ähnlichen Schlauche kann man die Wurzel des Penis und des Scrotum umschnüren, wenn man an den männlichen Genitalien ohne Blutverlust Operationen ausführen will (Fig. 267).

Fig. 267.

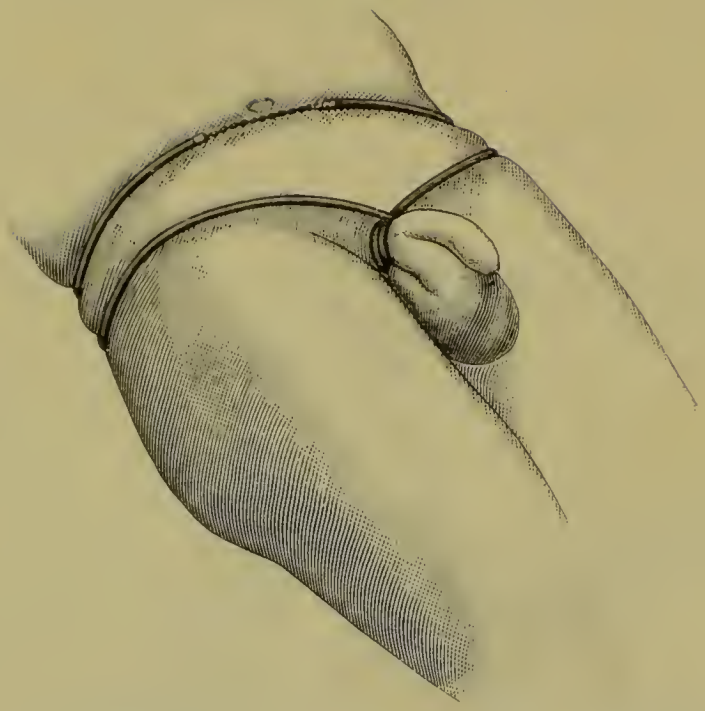

Elastische Abschnürung des Penis und Serotum.

Fig. 268.

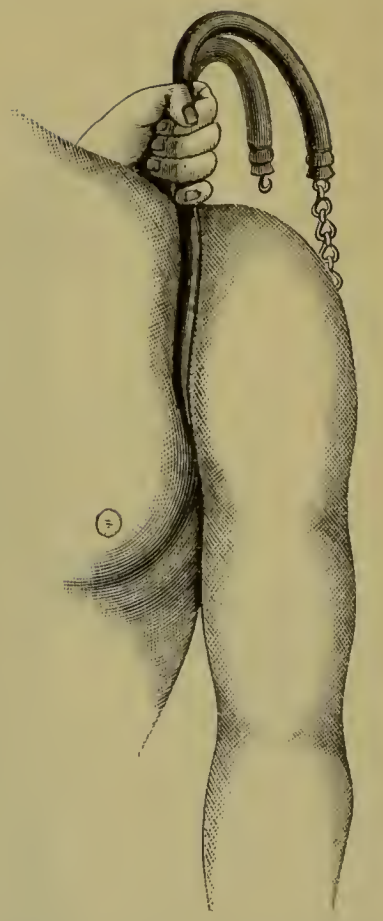

Künstliche Blutleere für Exarticulation im Schultergelenk.

Fig. 269.

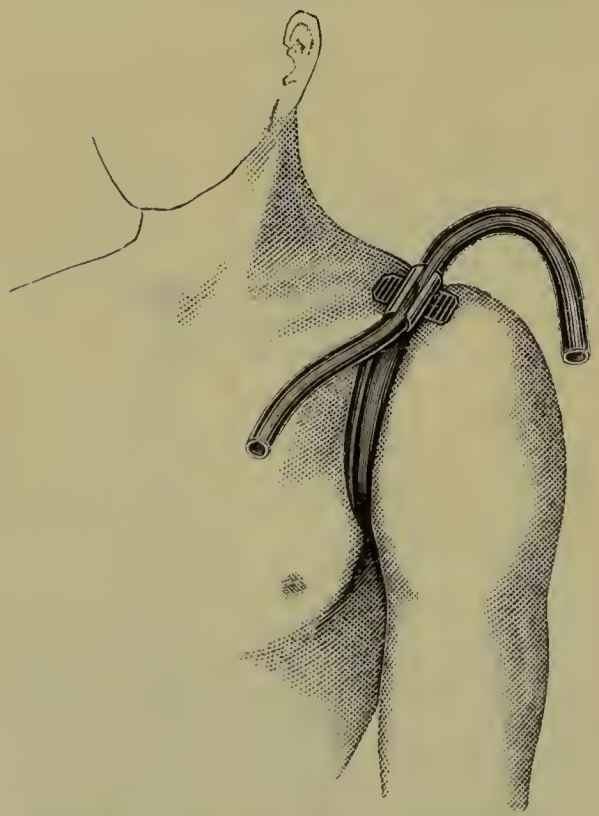

Künstliche Blutleere für Exarticulation im Schultergelenk.

10. Bei Exarticulationen und Resectionen im Schultergelenk muss der Schlauch, nachdem er unter starker Dehnung unter der Achsel durchgeführt worden, auf der Höhe der Schulter über der spina scapulae durch eine kräftige Hand (Fig. 268) oder durch eine Schlauchklemme (Fig. 269) fixirt werden. Durch Anziehen der Enden gegen den Hals hin wird das Abgleiten verhindert.

11. Bei hohen Amputationen des Oberschenkels schlingt man den Schlauch dicht unter der Schenkelbeuge ein- oder zweimal kräftig um das Bein, kreuzt die Enden oberhalb der Leistengegend, führt sie um die hintere Fläche des Beckens und hakt sie schliesslich auf der Unterbauchgegend mittelst der Kette zusammen (Fig. 270).

Fig. 270.

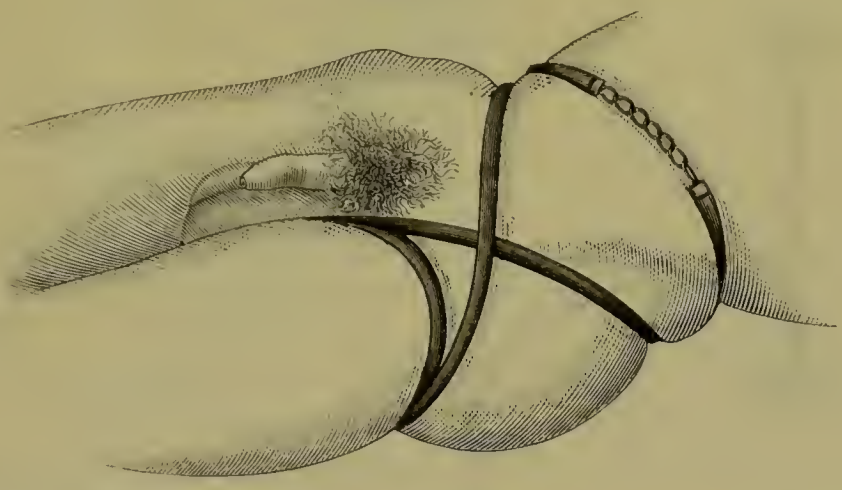

Künstliche Blutleere für hohe Amputation des Oberschenkels mit dem Kautschukschlauch.

12. Auch kann man eine fest zusammengerollte leinene Binde als Pelotte auf die Arteria iliaca externa dicht oberhalb des ligam. Poupartii legen und dieselbe durch mehrere Kreuztouren einer starken Kautschukbinde fest auf die Arterie drücken (Fig. 271).

Fig. 271.

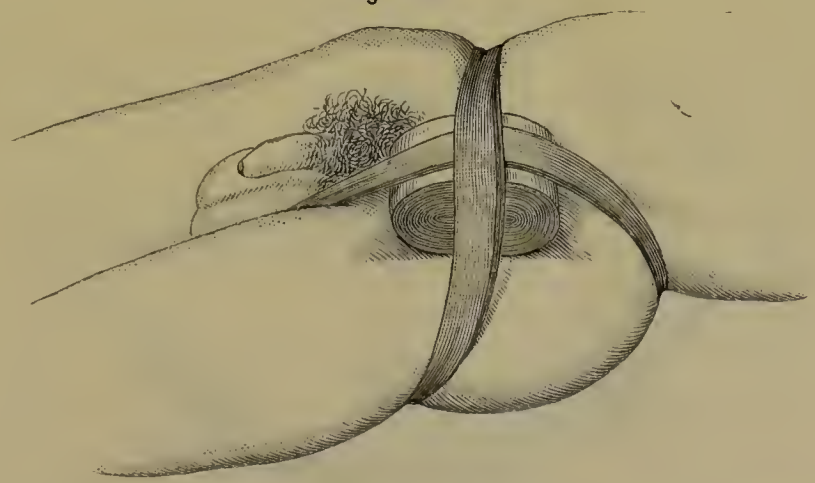

Künstliche Blutleere für hohe Amputation des Oberschenkels (Bindenpelotte und Kautschukbinde).

13. Bei Exarticulationen und Resectionen im Hüftgelenk lässt sich, unter der Voraussetzung, dass die Gedärme vorher gehörig entleert sind, der arterielle Zufluss am sichersten durch Compression der Aorta in der Nabelgegend beherrschen.

Fig. 272.



Aortencompressorium nach Pancoast.

14. Man kann sich dazu des Aortencompressoriums von Pancoast bedienen, dessen Pelotte durch eine lange Schraube gegen das Rückenpolster bewegt wird (Fig. 272), oder

15. des Compressoriums des Verfassers (Fig. 273), dessen gestielte Pelotte gegen die Wirbelsäule gedrückt wird mittelst elastischer Binden, welche zwischen den stellbaren Haken des Rückenpolsters ausgespannt werden. Der stählerne Stiel der Pelotte ist mit einem Schlitz versehen, durch welchen sich die Touren der Kautschukbinde einschieben lassen, und mit zwei Polstern von verschiedener Grösse; das nach oben gerichtete Polster wird durch die

Fig. 273.



Aortencompressorium nach Esmarch.

Fig. 274.

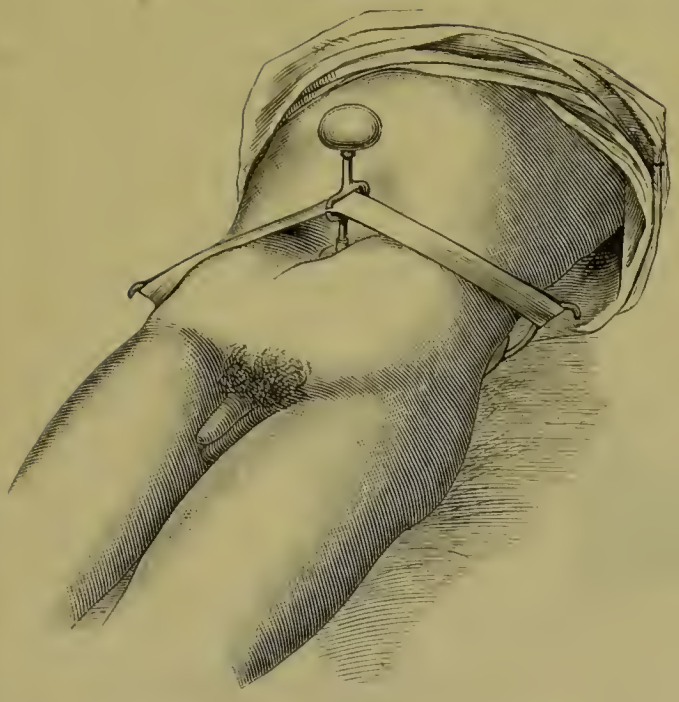

Esmarch's elastisches Aortencompressorium.

Hand eines Assistenten in seiner Lage gehalten, damit das untere nicht von der Aorta abgleitet (Fig. 274).

16. Hat man kein Compressorium zur Hand, so kann man sich eine Pelotte dadurch improvisiren, dass man eine 8^{m} lange und 6^{cm} breite leinene Binde fest um die Mitte eines daumendicken fusslangen Stabes wickelt. Diese Pelotte wird dicht unterhalb des Nabels aufgesetzt, von einem Gehülfen mittelst des Stabes in der richtigen Lage erhalten, und durch die Touren einer 6^{cm} breiten Kautschukbinde, welche man 5—6 Mal um den Leib herumführt, kräftig gegen die Wirbelsäule angedrückt (Fig. 275).

Fig. 275.

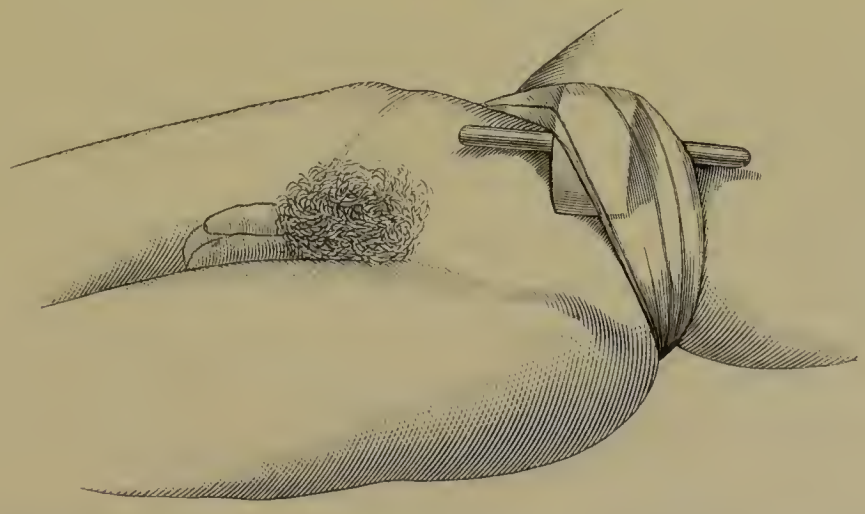

Compression der Aorta mit Binden-Pelotte und elastischer Binde.

17. Will man die circulaire Umschnürung des Bauches vermeiden, so wickelt man die leinene Binde auf die Mitte eines längeren Stockes und drückt dessen Enden durch die Touren der Kautschukbinde, welche unter der Platte des Operationstisches durchgeführt werden (Brandis), nach unten (Fig. 276).

Fig. 276.

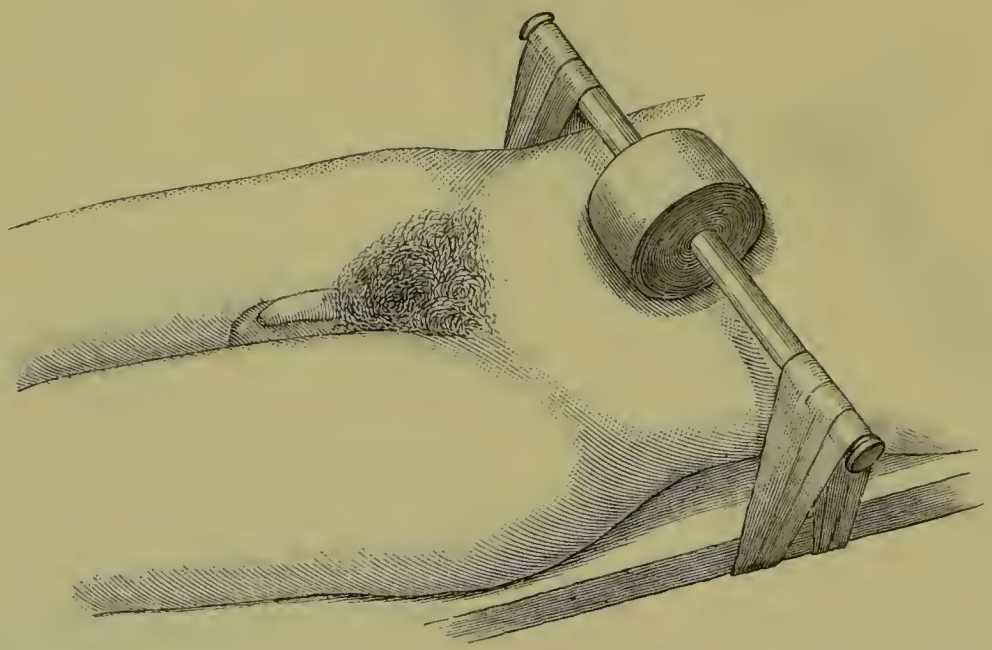

Compression der Aorta nach Brandis.

18. Nach Beendigung der Operation muss der Schnürstrang nicht langsam gelöst, sondern rasch entfernt werden. Die darauf folgende Blutung ist gewöhnlich beträchtlich, weil durch den anhaltenden Druck die Gefässwandungen gelähmt sind. Man muss deshalb vor Abnahme des Stranges entweder durch Unterbindung der durchschnittenen Gefässe (bei Amputationen, Resectionen etc.) oder durch Tamponade der Wunde (bei Nekrotomien etc.) der Blutung vorbeugen. Die trotzdem noch folgende parenchymatöse Blutung stillt man leicht durch Ueberrieselung mit carbolisirtem Eiswasser, durch Anwendung des Inductionsstromes auf die Wundfläche (Riedinger) oder durch Digitalcompression des Arterienstammes (v. Langenbeck). Spritzen noch kleinere Arterien, so müssen auch sie unterbunden oder torquirt werden.

19. Wenn es nöthig sein sollte, kann man eine und selbst zwei Extremitäten mehrere Stunden lang ohne Schaden blutleer halten.

2. Zur dauernden Blutstillung,

nach Ankunft des Verwundeten im Lazareth, genügt in leichten Fällen:

a) Die Anwendung der **Ruhe**, der **hohen Lagerung** und des **Eises**, unter Vermeidung jeder Einschnürung durch Binden, Tourniquets u. dergl.

Doch sollte jeder Patient, bei welchem die Verletzung eines grösseren Gefässes zu vermuthen ist, weil gleich nach der Verwundung eine heftige Blutung aufgetreten war, unablässig bewacht werden. Auch instruire man den Wächter, wie er sich im Falle einer plötzlich wiederkehrenden Blutung zu verhalten habe.

Stellt sich die Blutung wieder ein, so darf man nicht säumen, die blutenden Gefässe sofort zu verschliessen und zwar, wenn irgend möglich, durch

b) **Unterbindung in der Wunde selbst (directe Unterbindung).** Zu dem Zwecke muss man die Wunde unter Leitung des Fingers hinlänglich erweitern, die Blutgerinnsel (das sogenannte Aneurysma traumaticum diffusum) mit der Hand oder einem carbolisirten Schwamme energisch ausräumen, und während man die Weichtheile mit stumpfen Haken auseinander halten lässt, vorsichtig präparirend und geleitet von guten anatomischen Kenntnissen in die Tiefe dringen, bis man die verletzte Arterie gefunden hat. Dann wird dieselbe aus ihrer Zellgewebsscheide isolirt, oberhalb und unterhalb der verletzten Stelle mit carbolisirten Darmsaiten sicher unterbunden und zwischen beiden Ligaturen durchschnitten, damit sich die beiden Enden zurückziehen können.

Dringt trotz dieser doppelten Unterbindung noch Blut aus der Tiefe, so müssen noch andere Gefässe verletzt sein. Nicht selten sind es Seitenäste, welche von der hintern Wand der Arterie an der verletzten Stelle abgehen. Um dieses zu erkennen, kann man (nach Rose) das verletzte Stück der Arterie zwischen beiden Ligaturen herausschneiden. Es können aber auch im weiteren Verlauf der Wunde noch andere Aeste verletzt sein. In jedem Falle muss man sie aufzufinden und durch die Ligatur zu verschliessen suchen.

Wenn ausser der Arterie auch grössere Venen verletzt sind, so erkennt man das daran, dass trotz der Unterbindung grosse Massen dunkeln Blutes die Wunde überschwemmen, besonders wenn man oberhalb der Wunde zu comprimiren sucht. Eine solche venöse Blutung lässt sich in der Regel durch eine leichte Compression oder Tamponade

der Wunde stillen; wo nicht, so muss auch die verletzte Vene unterbunden werden.

Man kann sich diese oft schwierigen Operationen durch Anwendung der künstlichen Blutleere wesentlich erleichtern, doch ist es nicht zu empfehlen, alles Blut aus dem Gliede zu verdrängen, weil man dann nicht leicht die leeren Venen als solche erkennen und eine Verletzung derselben vermeiden kann. Es genügt deshalb, oberhalb und unterhalb der Wunde Schnürbinden anzulegen (Stromeyer). Dadurch wird zwar die Circulation ganz aufgehoben, aber die Venen bleiben gefüllt und können auch, wenn das Blut während der Operation herausgeflossen sein sollte, durch momentane Lüftung der unteren Binde rasch wieder gefüllt werden.

Ferner darf man sich nicht fürchten, auch eine kleine Stich- oder Schusswunde behufs Ausführung dieser Operation in eine sehr grosse und tiefe Wunde zu verwandeln, wo es sich um Leben oder Tod des Verwundeten handelt.

Ueber die Technik der directen Gefässunterbindung siehe das Nähere bei den Amputationen.

Ist die directe Unterbindung nicht ausführbar, wegen der Tiefe der Wunde oder weil man dieselbe (z. B. nach Amputationen oder Resectionen) nicht wieder beunruhigen will, so muss der Stamm der Arterie oberhalb der Wunde unterbunden werden.

c) Die Unterbindung der Arterienstämme.

1. Allgemeine Regeln für das Aufsuchen und die Unterbindung der Hauptarterienstämme.

α. Der Operateur muss vor Beginn der Operation sich die anatomischen Verhältnisse der Unterbindungsstelle ganz genau ins Gedächtniss zurückrufen.

β. Darnach wird die Richtung und die Länge des Hautschnittes bestimmt. Nützlich ist es, denselben durch einen Strich mit Tusche oder Hautkreide vorzuzeichnen.

γ. Der Körpertheil wird in die für die Operation vortheilhafteste Lage und in das beste Licht gebracht.

δ. Wenn die Operation an einer Extremität stattfindet, so ist es vortheilhaft, dieselbe vorher blutleer zu machen, mit der Modification, welche oben bei der directen Unterbindung angegeben wurde. Sobald es darauf ankommt, das Pulsiren der Arterie zu fühlen, löst man den oberen Schnürschlauch.

ε. Der Hautschnitt wird gemacht entweder aus freier Hand, indem die Finger der linken Hand die umgebende Haut gut spannen und das Messer überall die ganze Dicke der Haut durchdringt (Fig. 277),

Fig. 277.

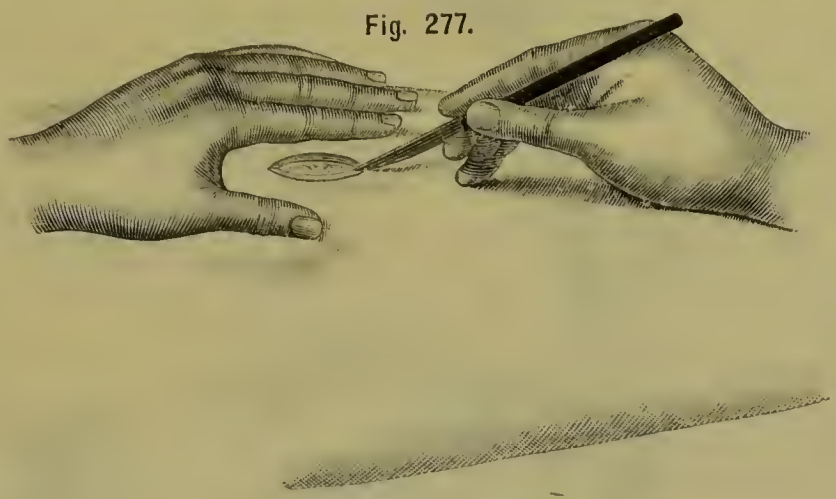

Hautschnitt aus freier Hand.

oder, wenn die Arterie oder andere wichtige Theile unmittelbar unter der Haut liegen, durch Erhebung einer queren Hautfalte, welche mit einem Messerzuge durchschnitten wird, entweder von aussen nach innen (Fig. 278), oder durch Einstechen des Messers, von innen nach aussen (Fig. 279).

Fig. 278.

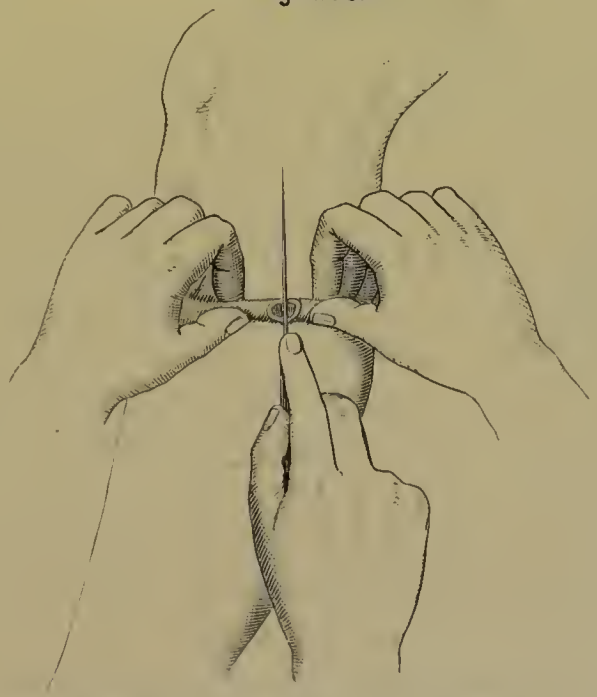

Hautschnitt mit Erhebung einer Hautfalte.

Fig. 279.

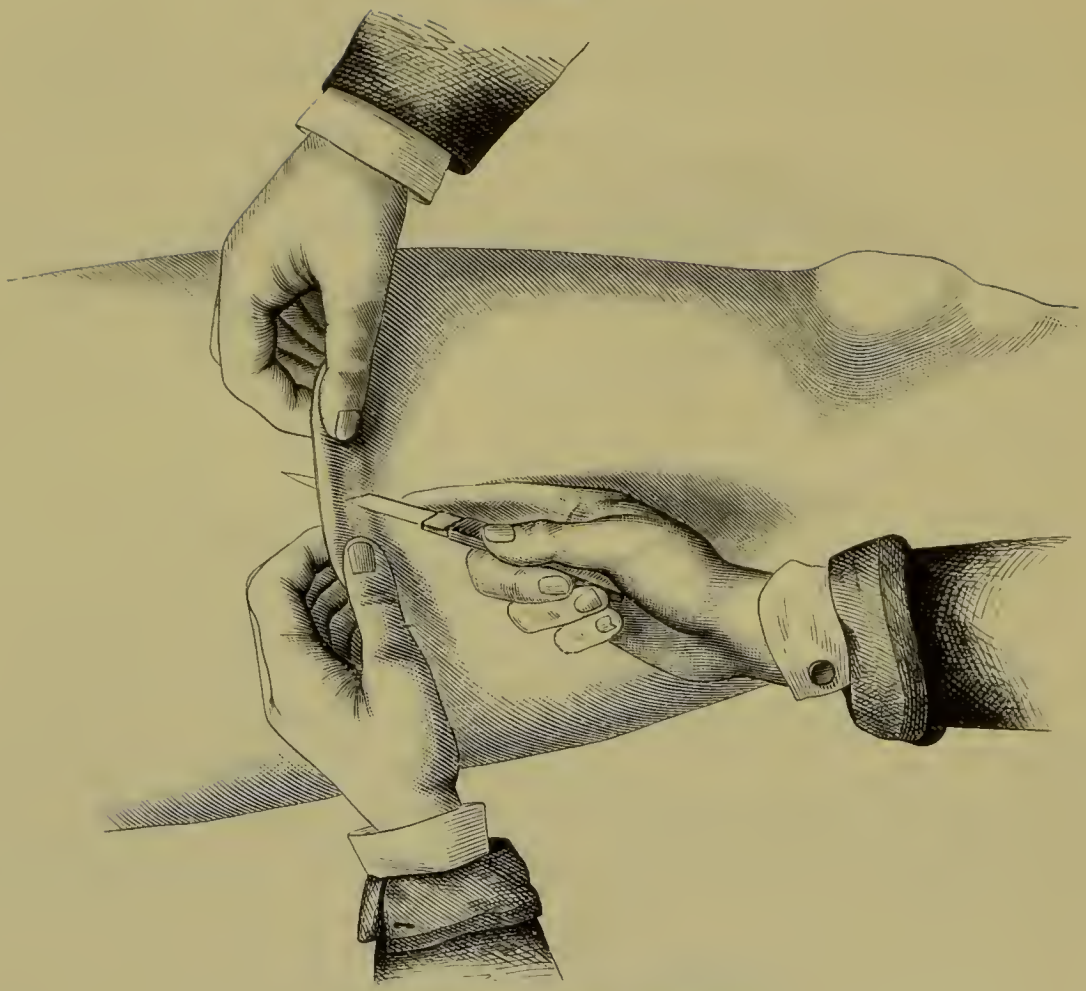

Durchstechung einer Hautfalte.

Fig. 280.

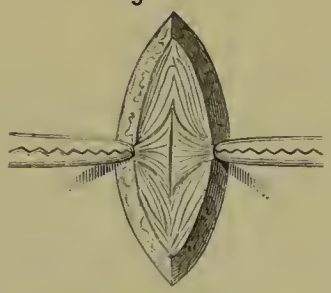

Trennung des Zellgewebes.
(Zwischen zwei Pinzetten.)

ζ. Um mit Vorsicht in die Tiefe zu dringen, erfassen Operateur und Assistent mit zwei guten Pinzetten die oberste Zellgewebsschicht zu beiden Seiten der Schnittachse und heben das Zellgewebe a tempo empor, so dass die Luft in dessen Maschen eindringt (Emphysem). Ein Messerzug trennt das aufgehobene Zellgewebe (Fig. 280).

η. Sofort lassen beide Pinzetten los, fassen bald oberhalb, bald unterhalb des so entstandenen Schlitzes aufs Neue die Zellgewebsschicht und heben sie dem Messer entgegen, welches die Fasern trennt, bis die Schicht von einem Wundwinkel bis zum anderen durchschnitten ist. Dies Verfahren wird mit den folgenden Schichten so lange wiederholt,

bis man auf die Arterienscheide gelangt. Was an Venen, kleinen Arterien, Nerven und Muskeln in den Weg kommt, wird gelöst und durch stumpfe Haken zur Seite gezogen.

Fig. 281.

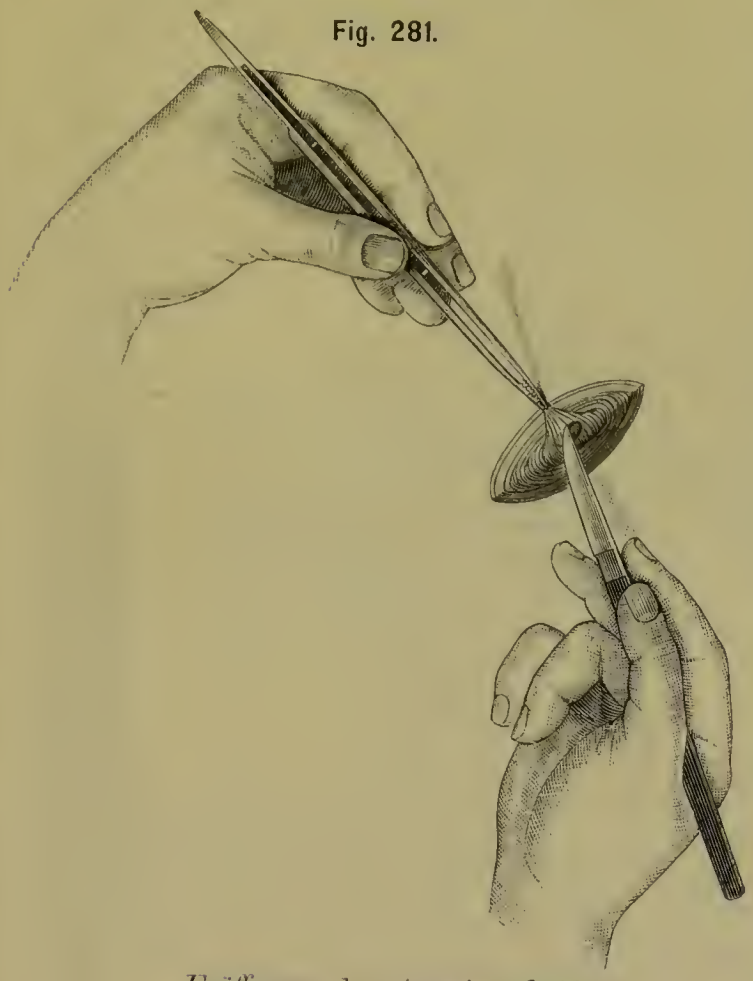

Eröffnung der Arterienscheide.

δ. Sobald die Arterienscheide freigelegt ist, fasst der Operateur mit seiner Pinzette auf die Mitte der Arterienwand, hebt von ihr die Zellscheide in einem kleinen Kegel ab, senkt den Griff seines Messers so weit seitwärts nach aussen, dass die Seitenfläche der Klinge sich gegen die Arterie wendet, die Spitze aber in einem rechten Winkel zur Spitze der Pinzette und unter derselben in den gefassten Kegel eindringt (Fig. 281).

Ein kleiner Schnitt öffnet die Scheide und indem die Pinzette den so entstehenden dreieckigen Zipfel hebt, trennt die Messerspitze vorsichtig die Arterienscheide von der Arterienwand ab.

ε. Bei grösseren Arterien wird dieses Verfahren in der Weise fortgesetzt, dass der Operateur, während seine Pinzette den Zipfel noch festhält, mit der rechten Hand eine zweite Pinzette geschlossen in das Loch an der Basis des Zipfels zwischen Arterie und Zellscheide einführt, hier die Innenwand der Zellscheide fasst und sie hervorzieht. Dadurch wird die Arterie sanft um ihre Axe gerollt, und es kommen die Zellgewebsfasern, durch welche die Scheide an die seitliche und hintere Wand der Arterie angeheftet ist, zum Vorschein und werden

auf dieselbe vorsichtige Weise und nur in der Breite der zuerst gemachten Oeffnung abgelöst.

NB. Wird die Arterienscheide zu weit abgelöst, so wird die Arterie leicht nekrotisch und es erfolgen Nachblutungen aus der Unterbindungsstelle.

Bei den grössten Arterien muss das Verfahren, wenn die eine Hälfte der Circumferenz gelöst ist, auch auf der andern Seite wiederholt werden.

κ. Sobald die Arterie ringsum gelöst ist, wird eine gekrümmte Knopfsonde (oder ein Schielhaken) vorsichtig und immer von der Seite her, an welcher die Hauptvene liegt, um das Gefäss herumgeführt, während eine Pinzette den Schnittrand der Zellscheide anspannt (Fig. 282).

Fig. 282.

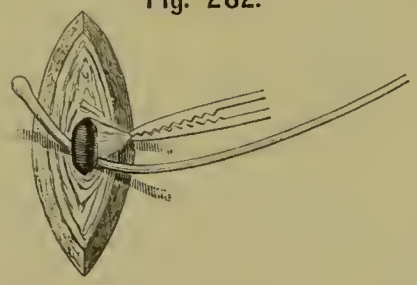

Einführung der Knopfsonde.

λ. Mittelst der Sonde wird die Arterie so weit emporgehoben, dass eine schmale, an der Spitze geöhrte Aneurysmanadel (Cooper's oder Syme's) in entgegengesetzter Richtung unter dieselbe durchgeführt werden kann (Fig. 283 u. 284).

Fig. 283.

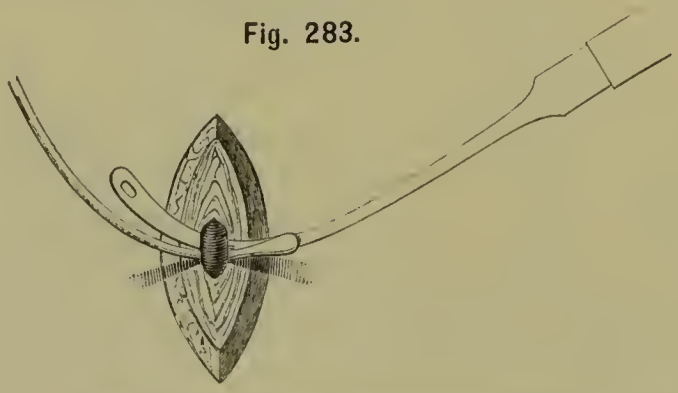

Einführung der Aneurysmanadel.

Fig. 284.

Syme's Aneurysmanadel.

μ. Die Sonde wird entfernt; durch das Oehr der Nadel ein starker Ligaturfaden (Seide, carbolisirte Darmsaite) geschoben, die Nadel zurückgezogen; die Mitte des Fadens bleibt unter der Arterie liegen.

ν. Der Faden wird um die Arterie zusammengeknotet, mit einem Schifferknoten (s. Fig. 22) [nicht mit einem Weiberknoten (s. Fig. 23)] und ohne die Arterie zu zerren; die Knoten müssen mit den Spitzen beider Zeigefinger in der Tiefe der Wunde zusammengezogen werden (Fig. 285).

Fig. 285.

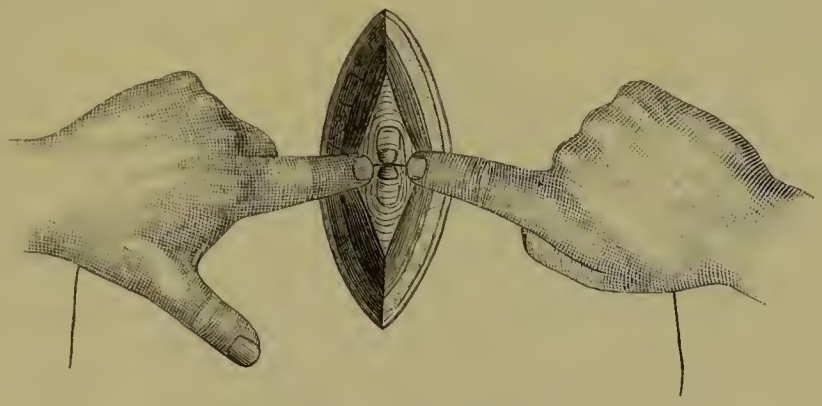

Schliessung des Knotens.

ξ. Es ist zu rathen, grössere Arterien doppelt zu unterbinden und zwischen beiden Ligaturen das Gefäss zu durchschneiden, damit beide Enden sich in die Zellgewebsscheide zurückziehen können.

2. Regeln für die Unterbindung der einzelnen Arterienstämme.

Taf. III.

Unterbindung der linken Arteria Carotis communis in der Höhe des Ligam. cricothyreoideum.

1. Der Kopf wird hintenübergebeugt, unter die Schultern ein Kissen gelegt.

2. Hautschnitt, 6^{cm} lang, am inneren Rande des Kopfnickers entlang, in der Höhe des oberen Randes des Schildknorpels beginnend.

3. Spaltung des Platysma und des Zellgewebes (mit Vermeidung der oberflächlichen Venen).

4. Omohyoideus wird nach unten gezogen.

5. Der ramus descendens nervi hypoglossi, der auf der Arterie abwärts läuft, wird nach aussen gezogen.

6. Eröffnung der gemeinschaftlichen Zellscheide auf der Mitte der Arterie. Dieselbe liegt innen, die Vena jugularis interna nach aussen und etwas oberflächlicher, der nervus vagus zwischen beiden in der Tiefe.

7. Die Nadel ist von aussen her herumzuführen.

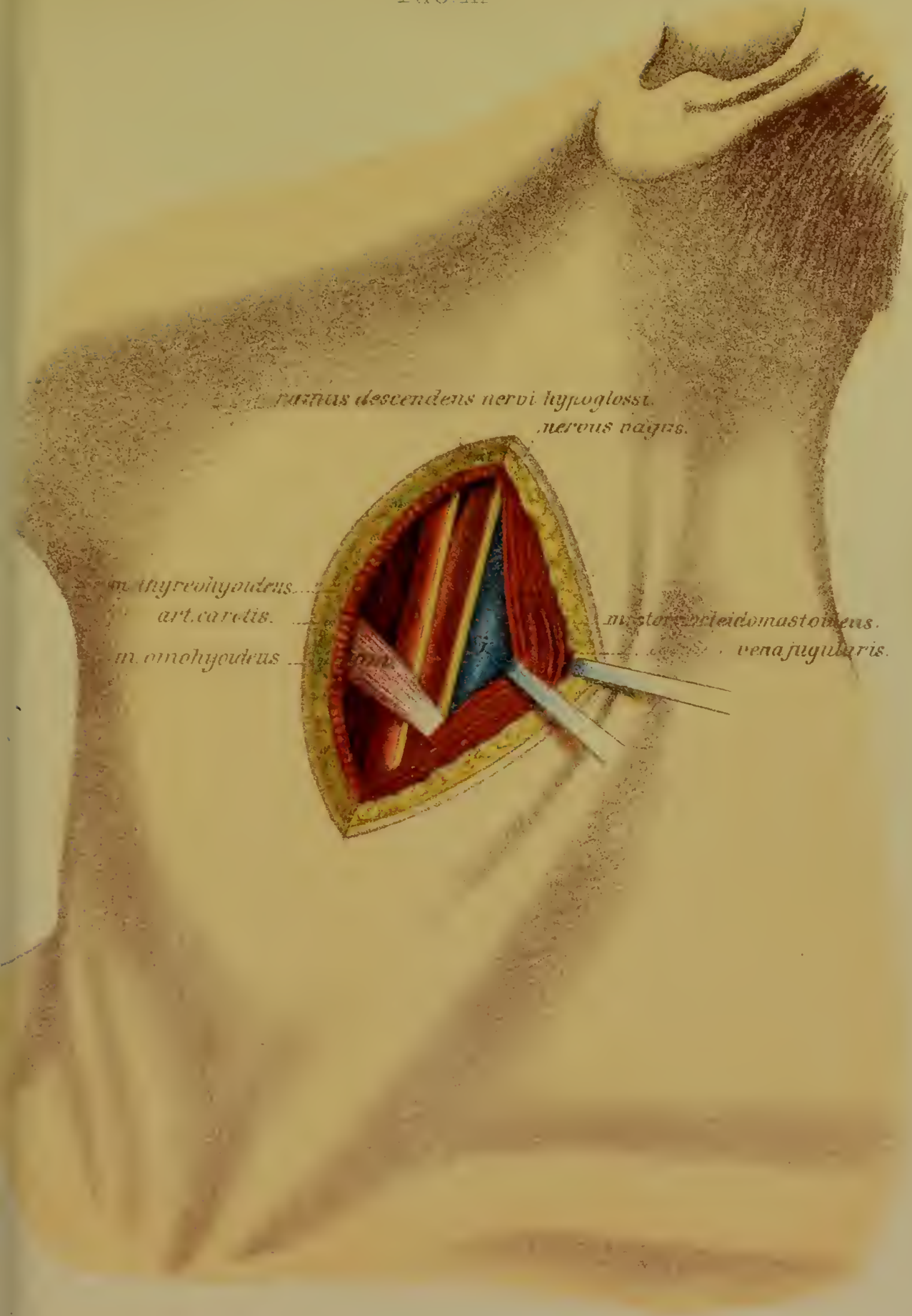
ramus descendens nervi hypoglossi.
nervus vagus.
m. thyreohyoideus.
art. carotis.
m. omohyoideus
m. sterno-cleido-mastoideus.
vena jugularis.

Tab. IV.

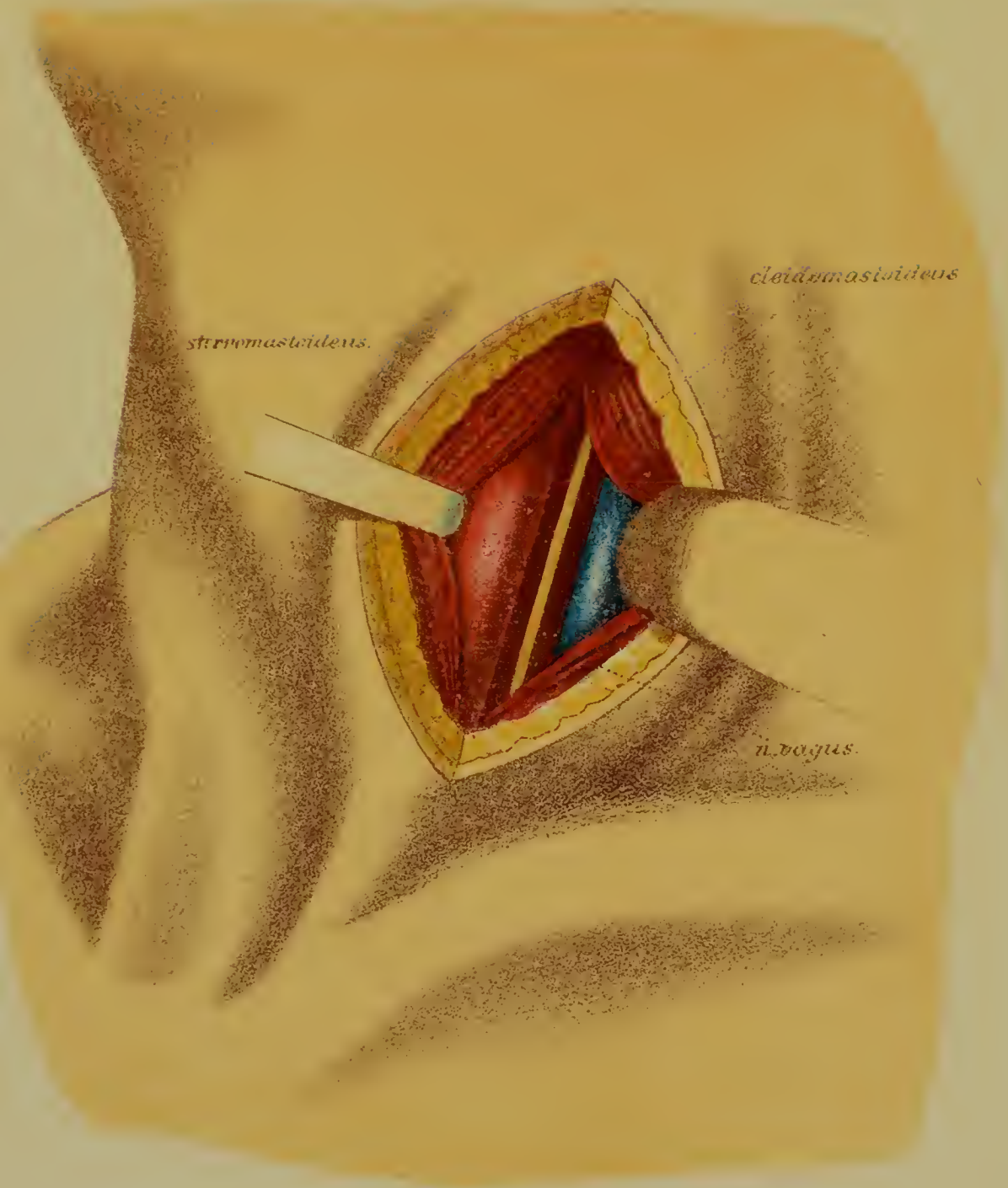

Eschebach & Schaefer Leipzig

Taf. IV.

Unterbindung der linken Arteria Carotis communis zwischen beiden Köpfen des m. sternocleidomastoideus.

1. Hautschnitt, 6^{cm} lang, zwischen beiden Köpfen des Kopfnickers abwärts bis auf das Schlüsselbein, 2^{cm} nach aussen vom Sternalgelenk.

2. Spaltung des Platysma; der Schlitz zwischen Sternal- und Clavicularportion des Kopfnickers wird mit den Fingern auseinander gedrängt, bis die vena jugularis interna sichtbar wird.

3. Die Vene wird mit der Clavicularportion durch den Finger eines Assistenten vorsichtig nach aussen, die Sternalportion sammt den m. m. sternohyoid. und sternothyreoid. nach innen gezogen.

4. An der Innenseite der Vene erscheint der nervus vagus, etwas weiter nach innen und tiefer liegt die Arterie.

Taf. V.

Unterbindung der Arteria lingualis.

1. Hautschnitt, 4^{cm}, am oberen Rande des grossen Hornes des Zungenbeins entlang.

2. Spaltung des Platysma; die vena facialis posterior wird nach aussen gezogen.

3. Freilegung des äusseren Bauches des m. digastricus, hinter und unter welchem der nervus hypoglossus erscheint; die gland. submaxillaris wird nach oben gezogen.

4. Der n. hypoglossus läuft vor dem m. hyoglossus herüber, begleitet von der vena lingualis; unterhalb des Nerven tritt die Arteria lingualis hinter den m. hyoglossus.

5. Zwischen n. hypoglossus und grossem Horn des Zungenbeins werden die Fasern des m. hyoglossus vorsichtig gespalten; unmittelbar dahinter liegt die Arteria lingualis, begleitet von einer Vene.

Auch im Trigonum linguale (Hueter), zwischen äusserem Bauch des m. digastricus und seitlichem Rand des mylohyoideus kann die Arterie nach Spaltung des hyoglossus unterbunden werden.

Tab. V.

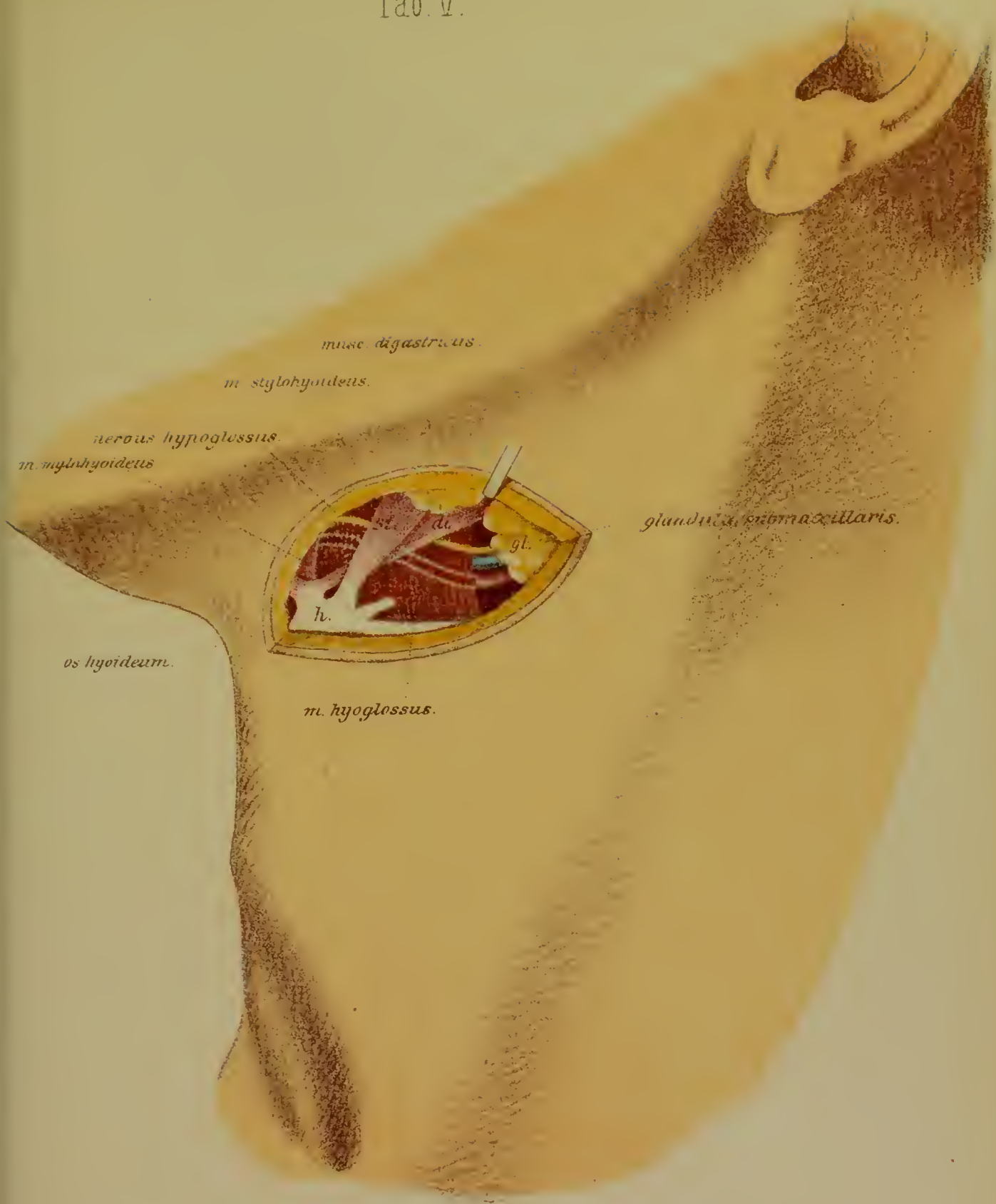

Eschebach & Schaefer, Leipzig

Tab VI.

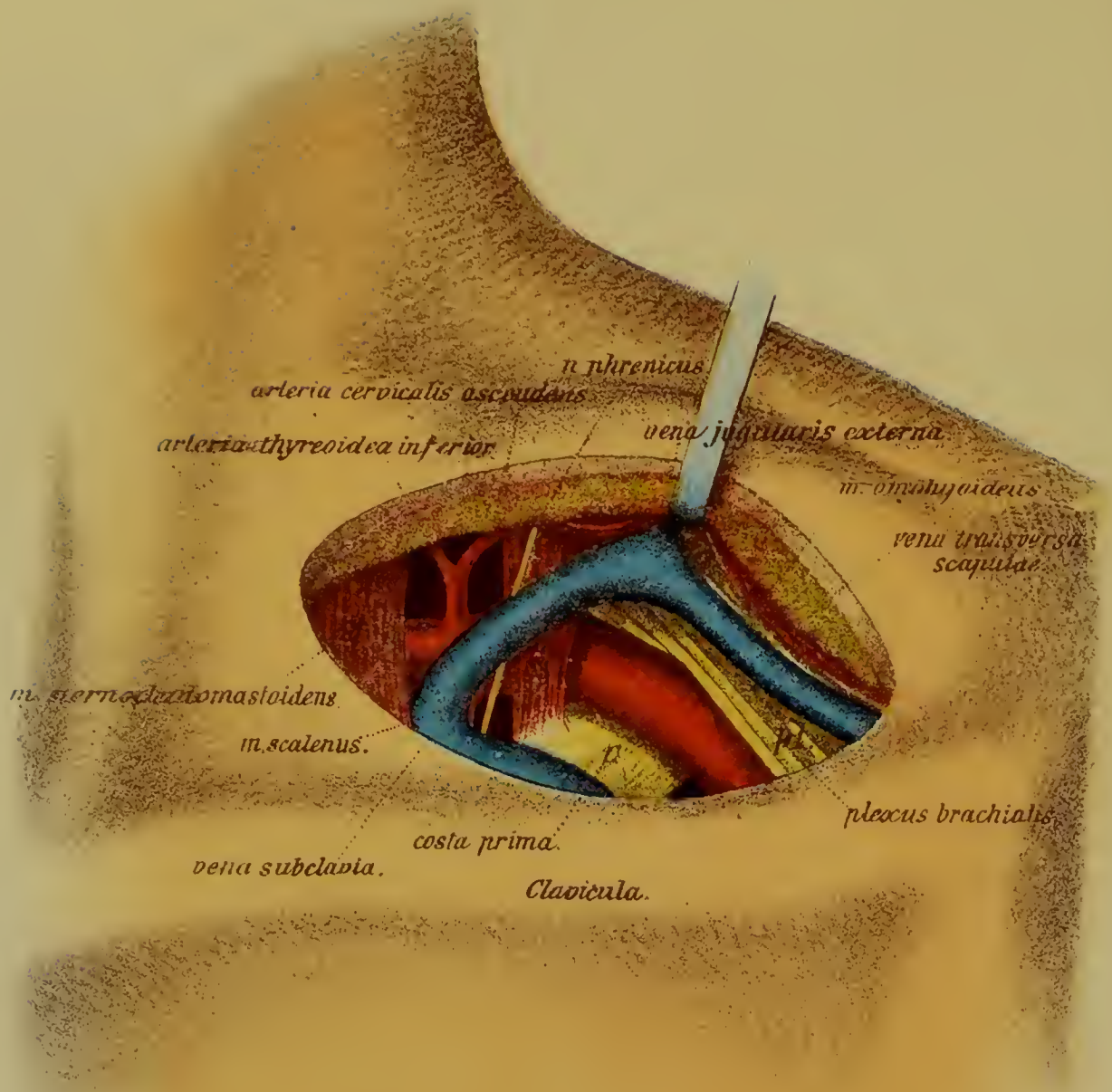
n. phrenicus.
arteria cervicalis ascendens.
arteria thyreoidea inferior.
vena jugularis externa.
m. omohyoideus.
vena transversa scapulae.
m. sternocleidomastoideus.
m. scalenus.
plexus brachialis.
costa prima.
vena subclavia.
Clavicula.

Taf. VI.

Unterbindung der Arteria subclavia in der linken fossa supraclavicularis.

(Die Arterie kommt hinter dem scalenus anticus hervor und läuft über die erste Rippe nach unten aussen hinter das Schlüsselbein.)

1. Der Arm wird abwärts, der Kopf nach der gesunden Seite gezogen, unter den Rücken ein Kissen gelegt.

2. Hautschnitt, 6—8^{cm} lang, bogenförmig, vom äusseren Rand des Kopfnickers zum äusseren Dritttheil des Schlüsselbeins, schräg über die fossa supraclavicularis.

3. Das Platysma wird durchschnitten, der Rand des Kopfnickers freigelegt; die vena jugularis externa darf nicht verletzt werden!

4. Spaltung des oberflächlichen Blattes der fascia colli und des Fettzellgewebes in der fossa supraclavicularis.

5. Der Omohyoideus wird losgelöst und nach oben gezogen.

6. Durch Fett und Zellgewebe (mit Venen!) zum Scalenus, dessen Sehne neben dem tuberculum der ersten Rippe fühlbar ist.

7. Es erscheint der innere Rand des plexus brachialis, welcher nach oben und aussen gezogen wird.

8. Zwischen Scalenus und plexus brachialis, aber etwas tiefer, als letzterer, liegt die Arterie; sie wird sichtbar nach Spaltung des tiefen Blattes der fascia colli.

9. Die vena subclavia liegt vor und unterhalb der Sehne des Scalenus und dicht hinter dem Schlüsselbein.

NB. Zu vermeiden ist die Verletzung der vena jugularis externa (am äusseren Rande des Kopfnickers), der Art. transversa scapulae (nahe der Clavicula), der Art. transversa colli (auf dem plex. brachialis), des n. phrenicus (der auf dem scalenus herabläuft).

Taf. VII.

Unterbindung der Arteria subclavia in der linken fossa infraclavicularis.

1. Die Schulter wird aufwärts gedrängt.

2. Hautschnitt, 6—8^{cm} lang, vom processus coracoideus beginnend, parallel mit der äusseren Hälfte der Clavicula, legt die dreieckige Furche zwischen m. deltoideus und m. pectoralis (trigonum Mohrenheimii) frei, durch welche die vena cephalica zur vena subclavia tritt.

3. Die vena cephalica wird mit dem Rande des m. deltoideus nach aussen, der Rand des m. pectoralis major (den man im Nothfall vom Schlüsselbein etwas abtrennt) nach innen gezogen.

4. Nach Spaltung des Fettzellgewebes erscheint in der Tiefe die fascia coraco-clavicularis, welche vorsichtig getrennt wird. Die Arteria thoracica externa muss meistens unterbunden werden.

5. Man sieht den m. pectoralis minor, dessen innerer (oberer) Rand mit dem m. subclavius einen nach innen zu offenen Winkel bildet. In diesem Winkel liegt die Arterie tief zwischen dem plexus brachialis und der vena subclavia, die Vene nach innen, der Nerv nach aussen.

NB. Im Nothfalle kann der pectoralis minor vom processus coracoideus abgelöst und die Arterie weiter nach der Achselhöhle zu unterbunden werden.

Tab. VII

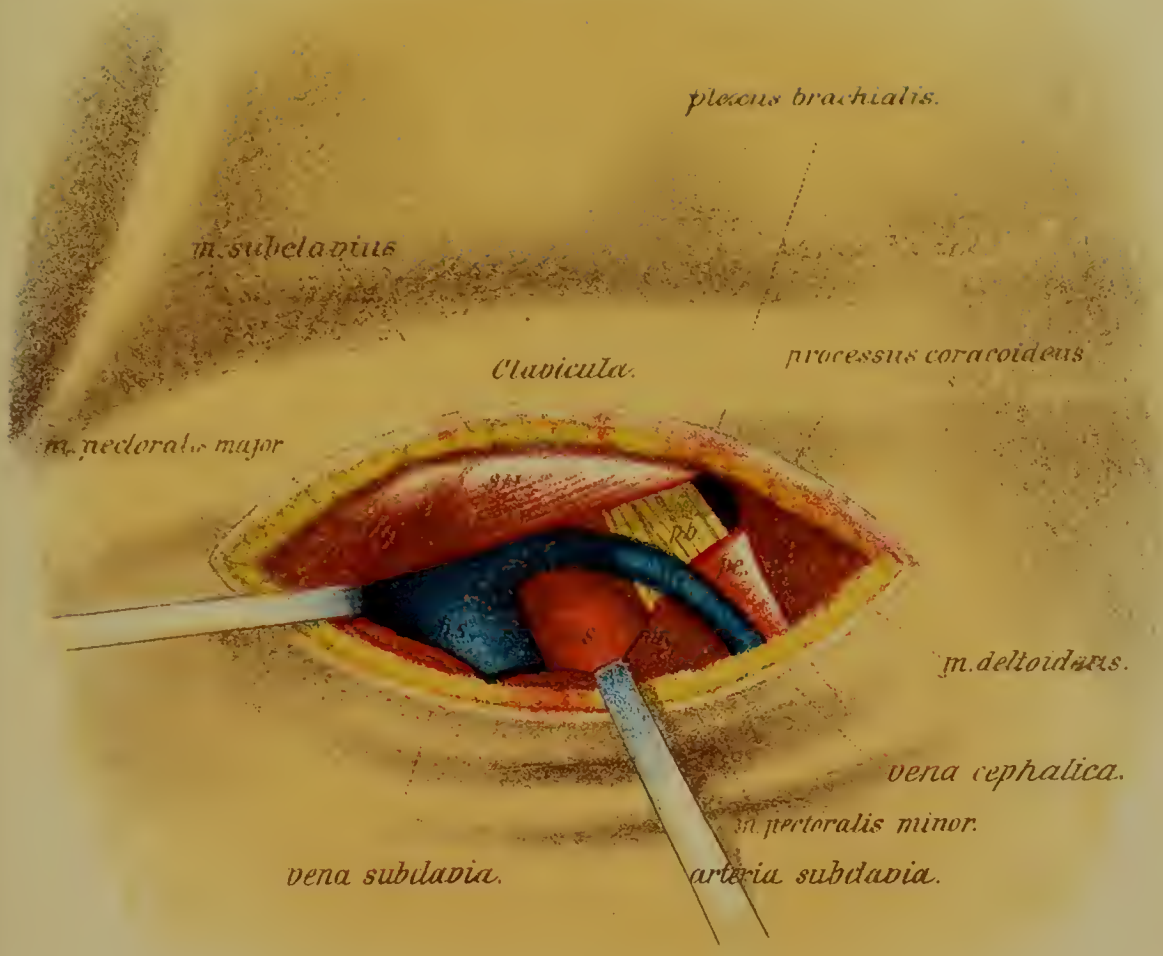
plexus brachialis.
m. subclavius
Clavicula.
processus coracoideus
m. pectoralis major
m. deltoideus.
vena cephalica.
m. pectoralis minor.
vena subclavia.
arteria subclavia.

Tab. VIII

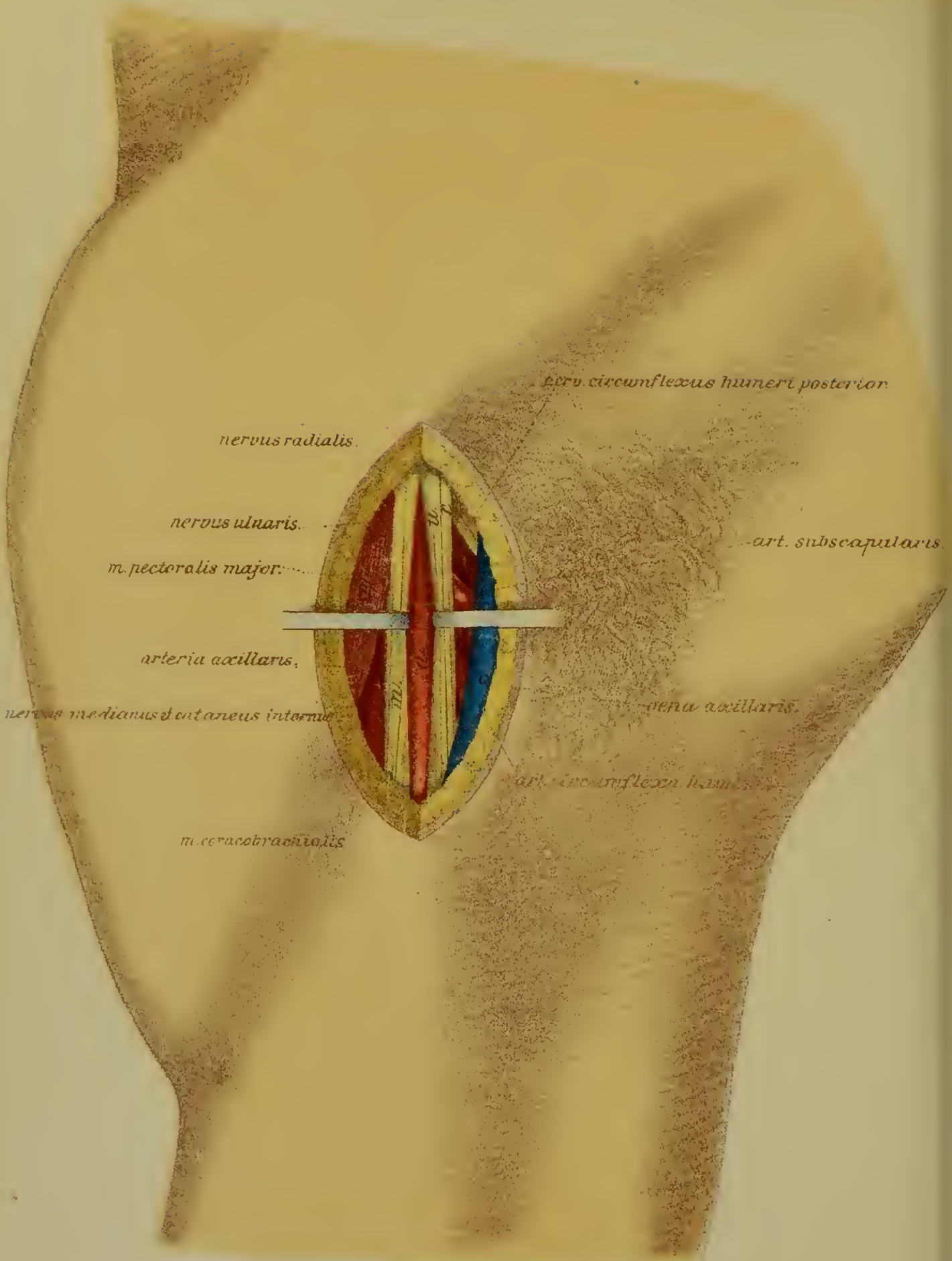
nerv. circumflexus humeri posterior
nervus radialis.
nervus ulnaris.
art. subscapularis.
m. pectoralis major.
arteria axillaris.
nervus medianus et cutaneus internus
vena axillaris.
art. circumflexa humeri
m. coracobrachialis

Taf. VIII.

Unterbindung der Arteria axillaris in der rechten Achselgrube.

1. Hautschnitt, 5^{cm} lang, bei hoch erhobenem Arm, am inneren Rande des m. coracobrachialis entlang, beginnt dort, wo sich dieser Muskel mit dem Rande des m. pectoralis major stumpfwinklig kreuzt.

2. Nach Spaltung der Fascie erscheint ein Nervenbündel, welches die Arterie einschliesst.

Die vena axillaris liegt am hinteren Rande des plexus und etwas oberflächlicher.

3. Man spaltet die Nervenbündelscheide, zieht die vorderen Stränge (n. medianus und cutaneus medius*)) nach vorne, die hinteren (n. ulnaris und radialis) nach hinten und öffnet die Arterienscheide.

*) Durch ein Versehen auf der Taf. VIII als cutaneus internus bezeichnet.

Taf. IX.

Unterbindung der Arteria brachialis in der Mitte des rechten Oberarmes.

1. Hautschnitt, 4^{cm} lang, am inneren Rande des m. biceps.

2. Der biceps wird mit stumpfen Haken nach aussen gezogen. Es erscheint der n. medianus, welcher unmittelbar auf der Arterie liegt.

3. Der nerv. medianus wird gelöst, mit einem Schielhaken nach aussen gezogen, die Scheide der Arterie geöffnet; sie liegt zwischen zwei Venen (v. brachiales).

NB. Bisweilen theilt sich die Art. brachialis schon im oberen Drittheil des Oberarmes in die ulnaris und radialis; letztere verläuft dann gewöhnlich mehr oberflächlich und lateralwärts (auf dem biceps) und erstere erscheint dann auffallend dünn.

Tab. IX.

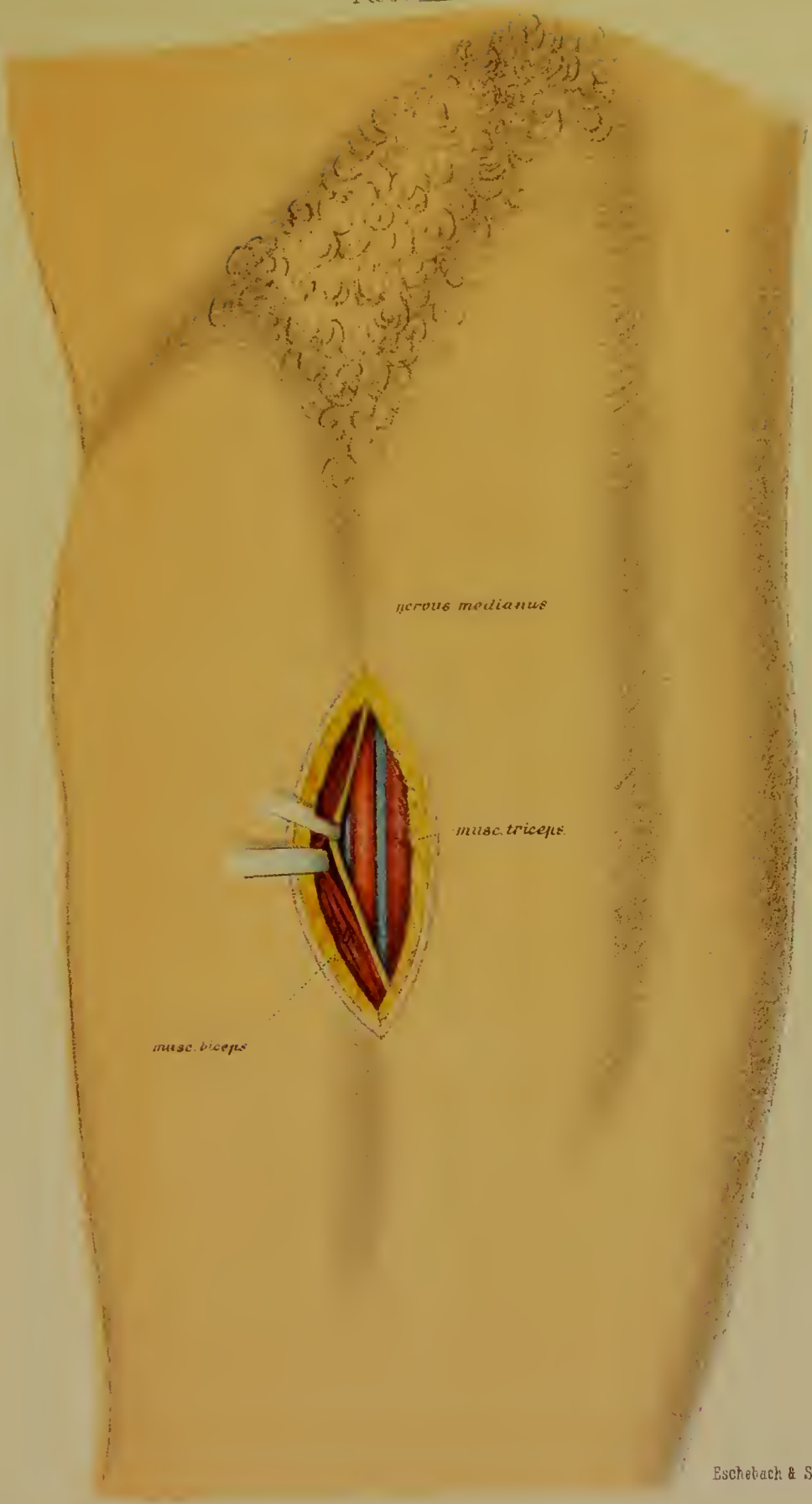

Eschebach & Schaefer, Leipzig.

Tab. X.

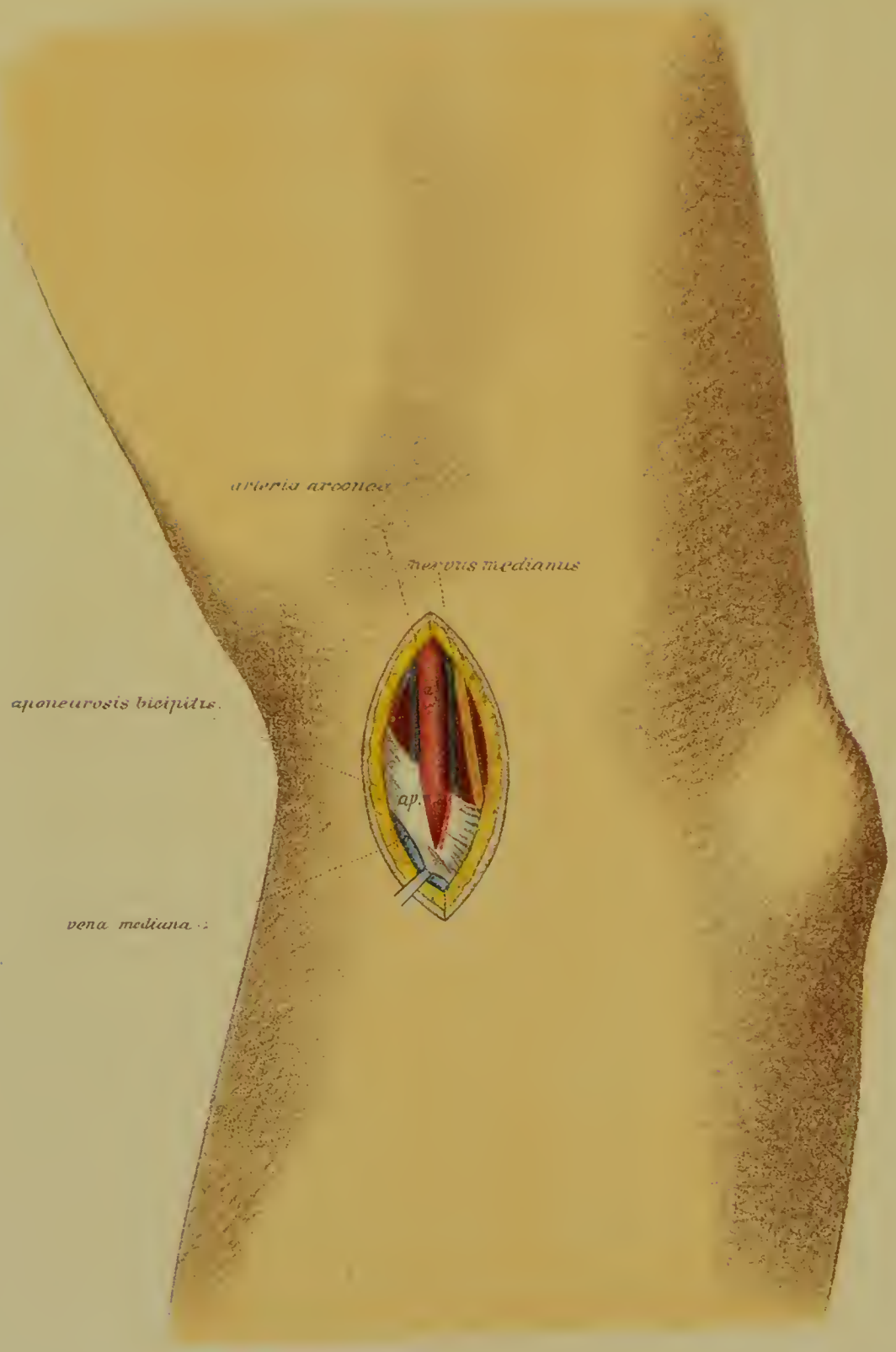

Eschebach & Schaefer, Leipzig

Taf. X.

Unterbindung der Arteria brachialis in der rechten Ellbogenbeuge (Art. anconea).

1. Hautschnitt, 3^{cm} lang, 5^{mm} einwärts vom inneren Rande des tendo bicipitis. Vorsichtig, damit nicht die vena mediana verletzt werde. Sie wird nach unten gezogen.

2. Spaltung der Aponeurose des biceps. Unmittelbar darunter liegt die Arterie auf dem m. brachialis internus zwischen zwei Venen.

Der nerv. medianus liegt einige Millimeter weiter nach innen und tritt unter den m. pronator teres.

Taf. XI.

1. Unterbindung der Arteria radialis im oberen Dritttheil des rechten Vorderarmes.

1. Hautschnitt, 3^{cm} unterhalb der Armbeuge beginnend, verläuft 4^{cm} lang auf einer Linie, welche das radiale Dritttheil der Volarfläche des supinirten Vorderarmes von dem mittleren Dritttheil trennt.

2. Nach Spaltung der fascia antibrachii wird der Zwischenraum zwischen den Bäuchen des m. supinator longus und flexor carpi radialis aufgesucht und mit der Spitze des Zeigefingers erweitert.

3. In der Tiefe liegt die Arterie, begleitet von zwei Venen; an ihrer Radialseite der ramus superficialis des nervus radialis.

2. Unterbindung der Arteria ulnaris im oberen Dritttheil des rechten Vorderarmes.

1. Hautschnitt, 3^{cm} unterhalb der Armbeuge beginnend, verläuft 4^{cm} lang auf einer Linie, welche das ulnare Dritttheil der Volarfläche des supinirten Vorderarmes von dem mittleren Dritttheil trennt.

2. Nach Spaltung der fascia antibrachii wird der Zwischenraum zwischen den Bäuchen des m. flexor carpi ulnaris und flexor IV digitorum sublimis aufgesucht und mit der Spitze des Zeigefingers und stumpfen Haken erweitert.

3. In der Tiefe liegt die Arterie, begleitet von zwei Venen; an ihrer Ulnarseite der nervus ulnaris.

Tab. X.

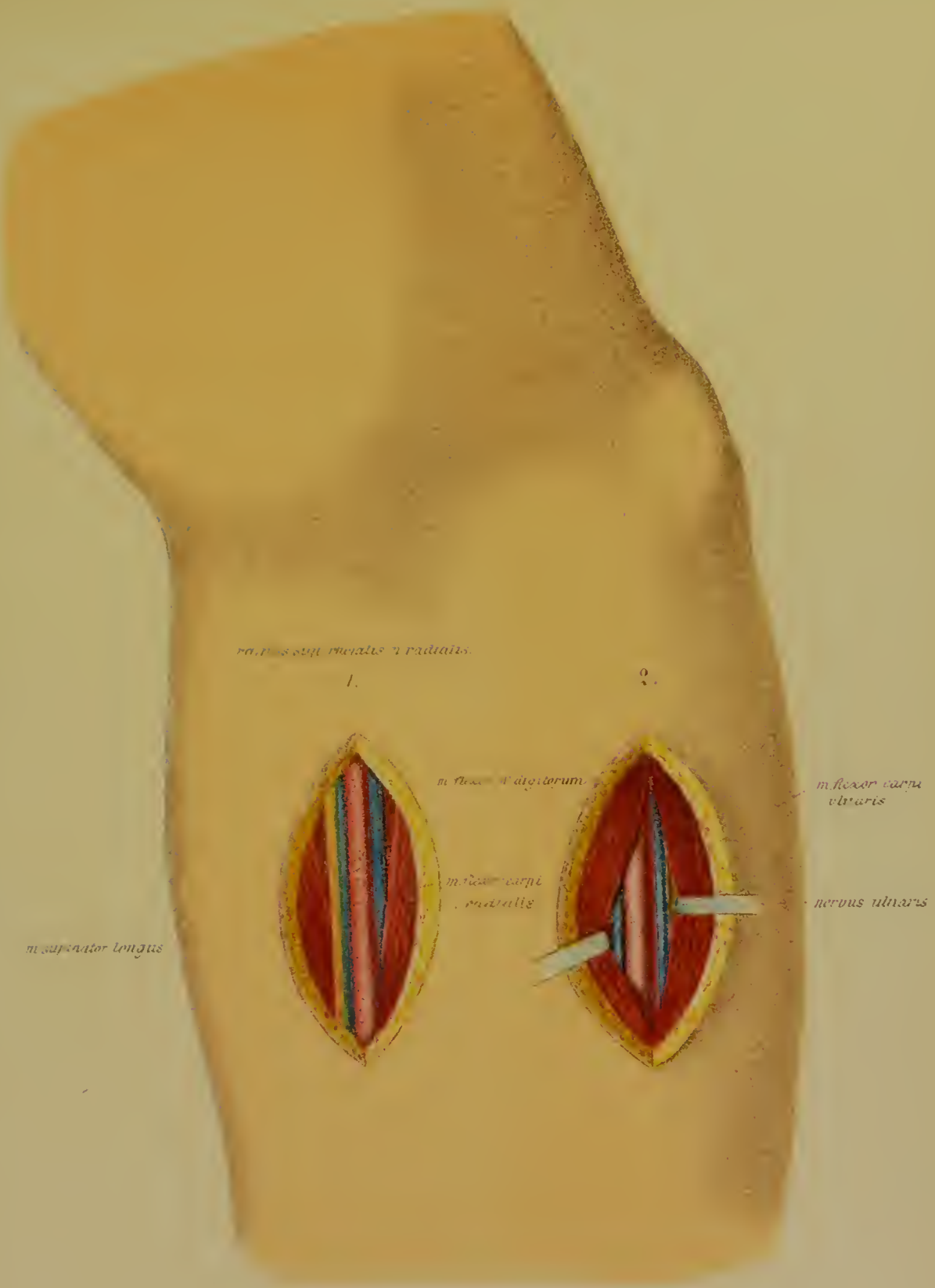

Eschebach & Schaefer, Leipzig

Tab XII.

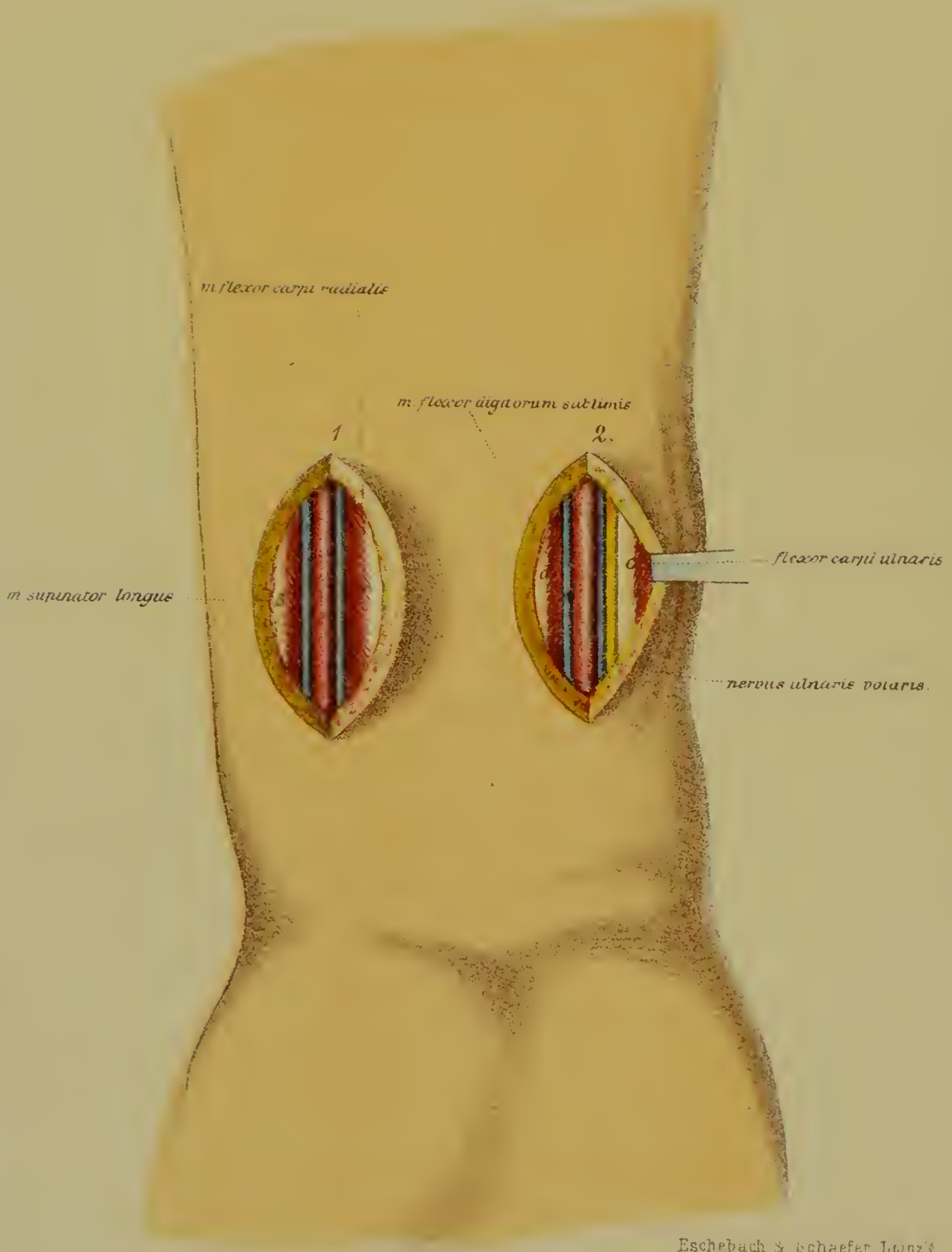

Eschebach & Schaefer, Leipz'g

Taf. XII.

1. Unterbindung der Arteria radialis oberhalb des rechten Handgelenkes.

1. Hautschnitt, 3^{cm} lang, an der Radialseite des m. flexor carpi radialis.

2. Vorsichtige Spaltung des oberflächlichen Blattes der fascia antibrachii.

3. Die Arterie, begleitet von zwei Venen, liegt zwischen m. flexor carpi radialis (s. radialis internus) und m. supinator longus (s. brachio-radialis).

2. Unterbindung der Arteria ulnaris oberhalb des rechten Handgelenkes.

1. Hautschnitt, 3^{cm} lang, am sehnigen Radialrande des m. flexor carpi ulnaris (ulnaris internus), der sich an das os pisiforme setzt.

2. Vorsichtige Spaltung des oberflächlichen Blattes der fascia antibrachii.

3. Die Arterie, begleitet von zwei Venen, liegt zwischen der Sehne des flexor carpi ulnaris und der am meisten ulnarwärts gelegenen Sehne des m. flexor digitorum sublimis.

An ihrer Ulnarseite liegt der nervus ulnaris volaris.

Taf. XIII.

Unterbindung der Arteria iliaca communis (links).

1. Hautschnitt, 10—12^{cm} lang, beginnt 3^{cm} nach innen und unten von der spina anterior superior ossis ilei und steigt, leicht nach innen concav gebogen, vertical bis nahe an den letzten Rippenbogen hinauf.

2. Spaltung der Fettschicht, der dünnen fascia superficialis, der Muskelschicht des obliquus externus, des obliquus internus, des transversus und der dünnen fascia transversalis, bis das Peritoneum blossliegt.

3. Das Peritoneum wird vorsichtig nach innen, gegen den Nabel hin, gedrängt und mit den Fingern gegen den inneren Wundrand gezogen.

4. Der Ureter bleibt meistens mit dem Bauchfell im Zusammenhang; wo nicht, so sieht man ihn schräg über die Theilungsstelle der iliaca weglaufen und muss eine Verletzung desselben sorgfältig vermeiden.

5. Die ganze Arteria iliaca communis liegt nun frei vor, von der Aorta bis zu ihrer Theilung; die Vena iliaca liegt (links) an ihrer Innenseite, rechts liegt sie hinter der Arterie.

NB. Auch die Arteria iliaca interna kann hier unterbunden werden.

Tab XIII

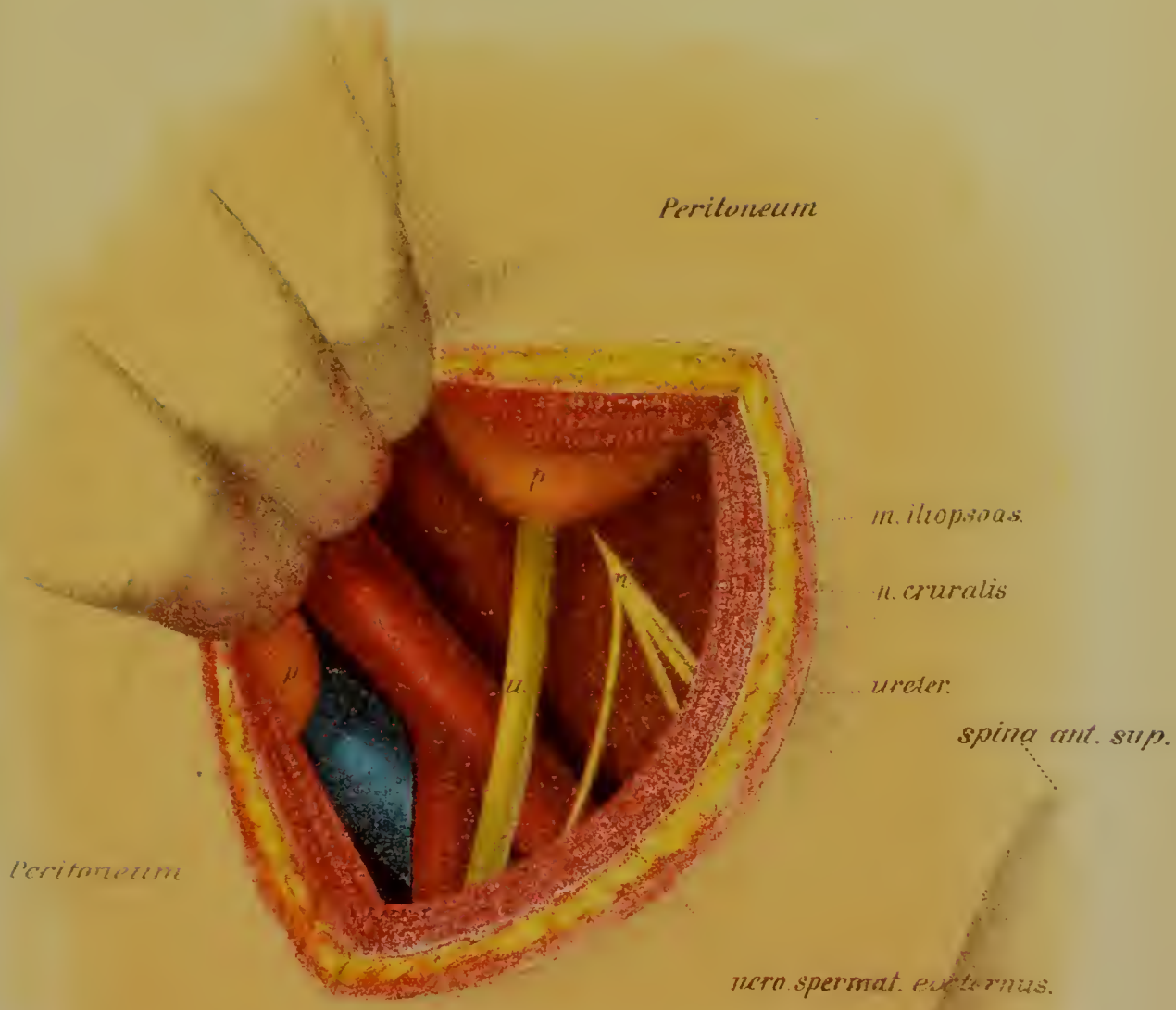
Peritoneum
m. iliopsoas.
n. cruralis
ureter.
spina ant. sup.
Peritoneum
nerv. spermat. externus.

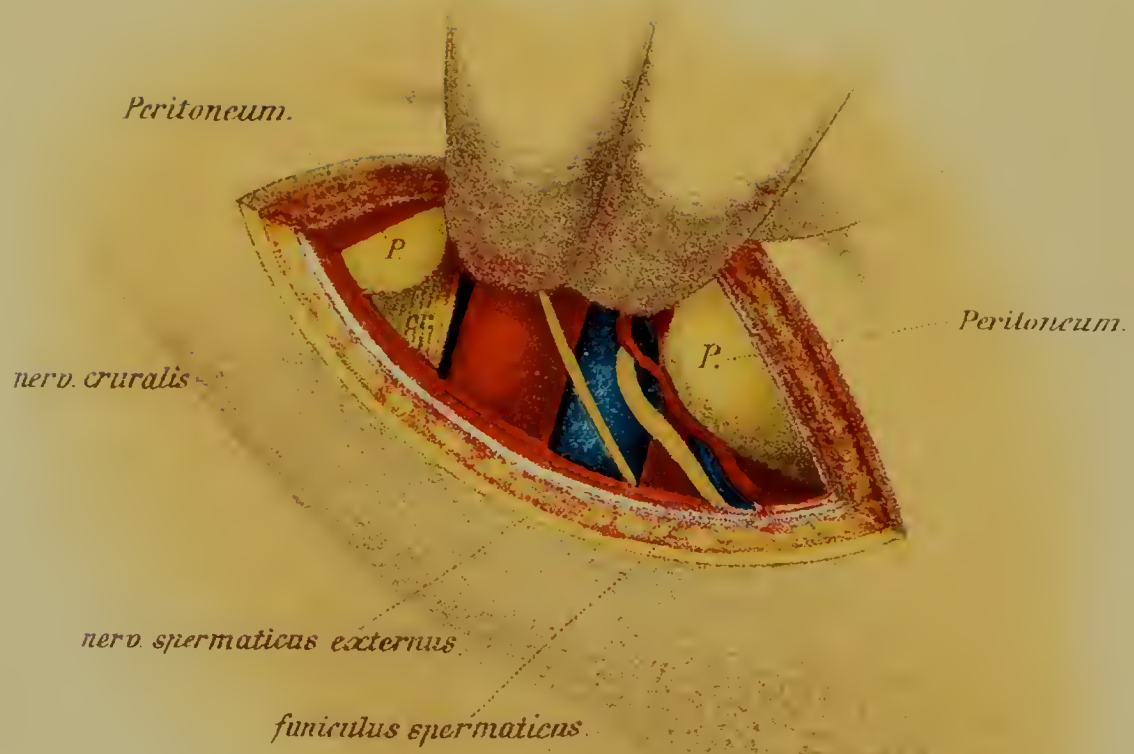
Peritoneum.
P.
Peritoneum.
P.
nerv. cruralis
nerv. spermaticus externus
funiculus spermaticus

Taf. XIV.

Unterbindung der Arteria iliaca externa (rechts).

1. Hautschnitt, 1^{cm} oberhalb des lig. Poupartii und demselben parallel, $8-10^{cm}$ lang, flachconvex, beginnt 3^{cm} nach innen von der spina anterior superior, endet in der Gegend des inneren Leistenrings (ohne ihn und den funiculus spermaticus freizulegen).

2. Spaltung der Fettschicht, der dünnen fascia superficialis, der starken sehnigen Aponeurose des obliquus externus, der Muskelfasern des obliquus internus; dann der horizontalen Muskelfasern des transversus abdominis im äusseren Wundwinkel.

3. Vorsichtige Trennung der nun folgenden dünnen fascia transversalis. (Bei Fetten noch eine dünne Fettschicht.)

4. Das Peritoneum ist mit hakenförmig gebogenen Fingern vorsichtig gegen den Nabel zu drängen (NB. ohne die fascia iliaca sammt den grossen Gefässen von der Beckenwand abzustreifen!).

5. Die Arterie liegt an dem inneren Rande des m. ilio-psoas; an ihrer Innenseite die Vene; nach aussen der n. femoralis, von der fascia iliaca bedeckt; der nervus spermaticus externus läuft schräg über die Arterie weg.

Taf. XV.

Unterbindung der Arteria femoralis unter dem ligamentum Poupartii (rechts).

1. Hautschnitt beginnt in der Mitte zwischen spina anterior superior und Symphyse, 2^{mm} oberhalb des lig. Poupartii und wird 5^{cm} abwärts geführt.

2. Spaltung der fascia superficialis.

3. Spaltung des Fettes, Beseitigung der Lymphdrüsen durch Seitwärtsziehen oder Exstirpation.

4. Spaltung der fascia lata.

5. Eröffnung der Gefässscheide, 1^{cm} unterhalb des ligam. Poupartii (weil unmittelbar unter demselben die art. circumflexa ilei und epigastrica inferior profunda abgehen).

6. Die Vena femoralis liegt an der Innenseite, der nervus femoralis an der Aussenseite der Arterie.

Tab. XV

ligamentum Poupartii
art. epigastrica inferior.
art. circumflexa ilei.
art. profunda femoris.
fascia lata
f.

Tab. XVI.

Eschebach & Schs.

Taf. XVI.

Unterbindung der Arteria femoralis unterhalb des Abganges der Art. profunda (an der unteren Spitze des trigonum ileo-femorale (rechts).

1. Hautschnitt, 5^{cm} lang, am inneren Rande des m. sartorius, beginnt sechs Querfingerbreit (8—10^{cm}) unterhalb des ligam. Poupartii.

2. Der Rand des m. sartorius wird freigelegt und nach aussen gezogen.

3. Eröffnung der Gefässscheide. Die Vena femoralis liegt nach innen und etwas hinter der Arterie; der nervus femoralis nach aussen.

Taf. XVII.

Unterbindung der Arteria femoralis in der Mitte des Oberschenkels (hinter dem m. sartorius) (rechts).

1. Hautschnitt, 8—10^{cm} lang, bis auf den m. sartorius, in der Mitte einer Linie, welche man sich von der spina anterior superior bis zum condylus internus femoris gezogen denkt.

2. Die Scheide des Sartorius wird gespalten, der Muskel gelöst und nach aussen gezogen, bis die hintere Wand der Muskelscheide erscheint, welche den Gefässstrang bedeckt.

3. Nach Spaltung der Scheide wird die Arterie freigelegt. Auf ihr verläuft der nervus saphenus, hinter ihr die vena femoralis.

Tab. XVII.

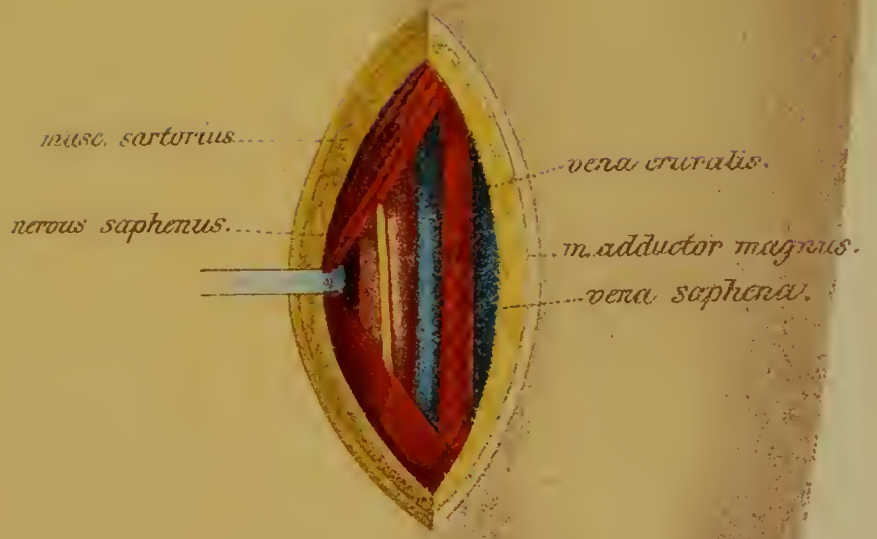

Eschebach & Schaefer, Leipzig

Tab. XVIII.

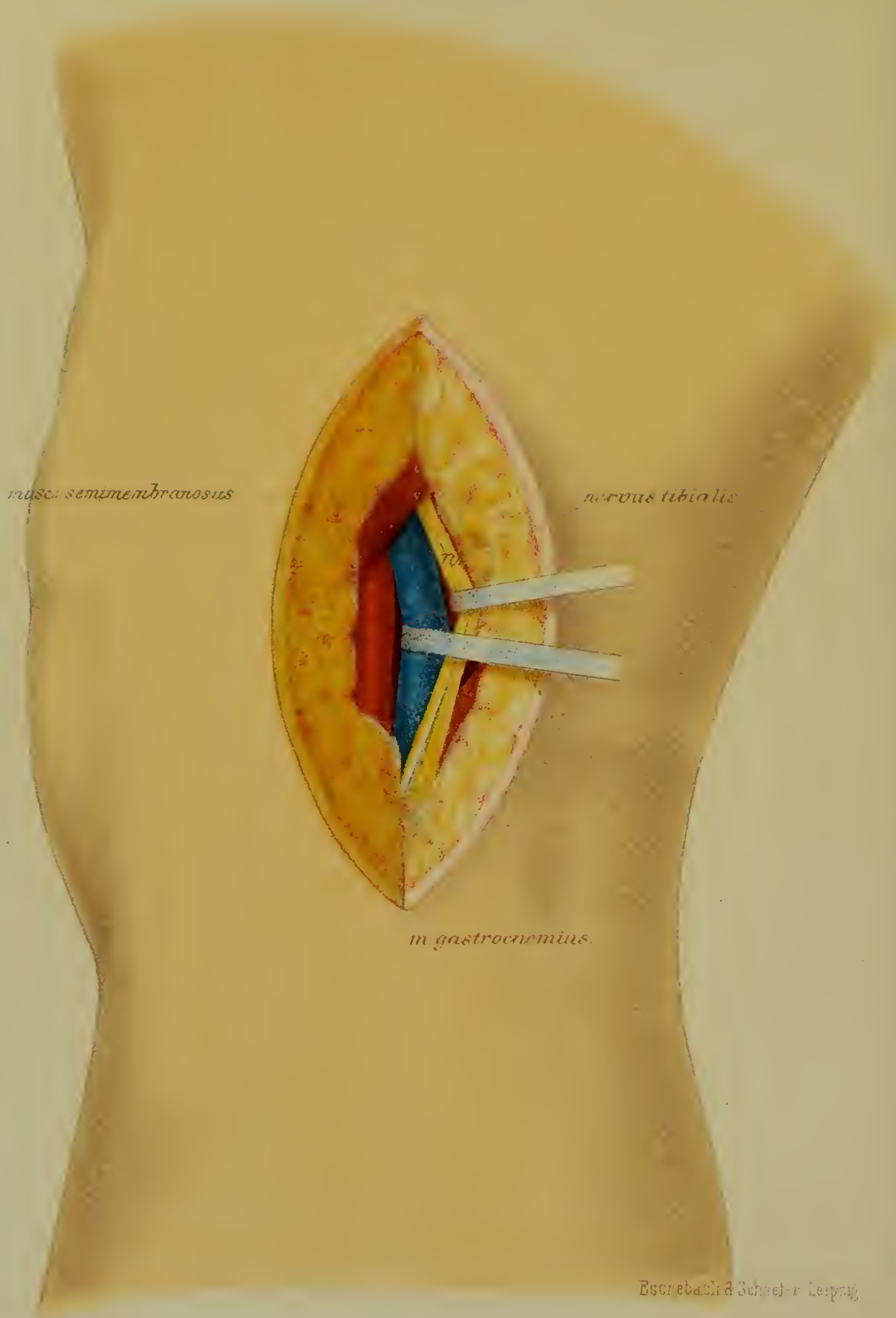

Eschebach & Schaefer Leipzig

Taf. XVIII.

Unterbindung der Arteria poplitea (rechts).

1. Hautschnitt, 8^{cm} lang, am äusseren Rande des m. semimembranosus herab durch die ganze Kniekehle.

2. Spaltung der dicken Fettschicht, bis der nervus tibialis sichtbar wird.

3. Der n. tibialis wird nach aussen gezogen; hinter ihm und etwas nach innen liegt die vena poplitaea, welche gelöst und etwas nach aussen gezogen wird; hinter der Vene und etwas nach innen liegt die Arterie.

Taf. XIX.

Unterbindung der Arteria tibialis antica oberhalb der Mitte des Unterschenkels (links).

1. Hautschnitt, 6—8^{cm} lang, 3^{cm} nach aussen von der Crista tibiae (in der Mitte zwischen tibia und fibula).

2. Spaltung der Fascie; der Raum zwischen m. tibialis anticus und extensor halucis longus wird aufgesucht und mit der Spitze des Zeigefingers erweitert, bis die tiefe Fascie zum Vorschein kommt.

3. Nach vorsichtiger Spaltung der tiefen Fascie erscheint die Arterie zwischen zwei Venen; an ihrer Aussenseite liegt der nervus peronaeus profundus.

Tab XIX.

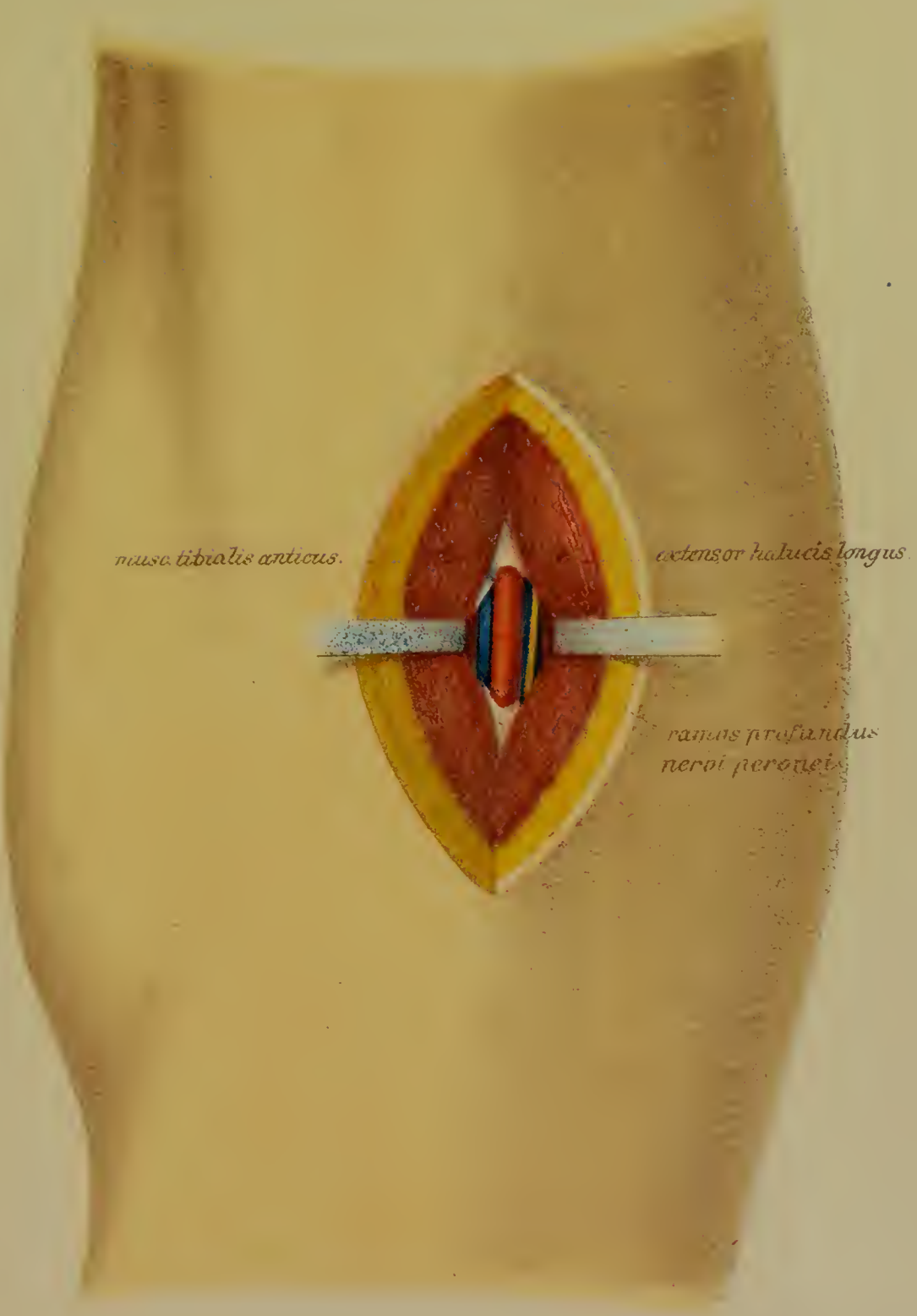

Eschebach & Schaefer, Leipzig

Tab. XX

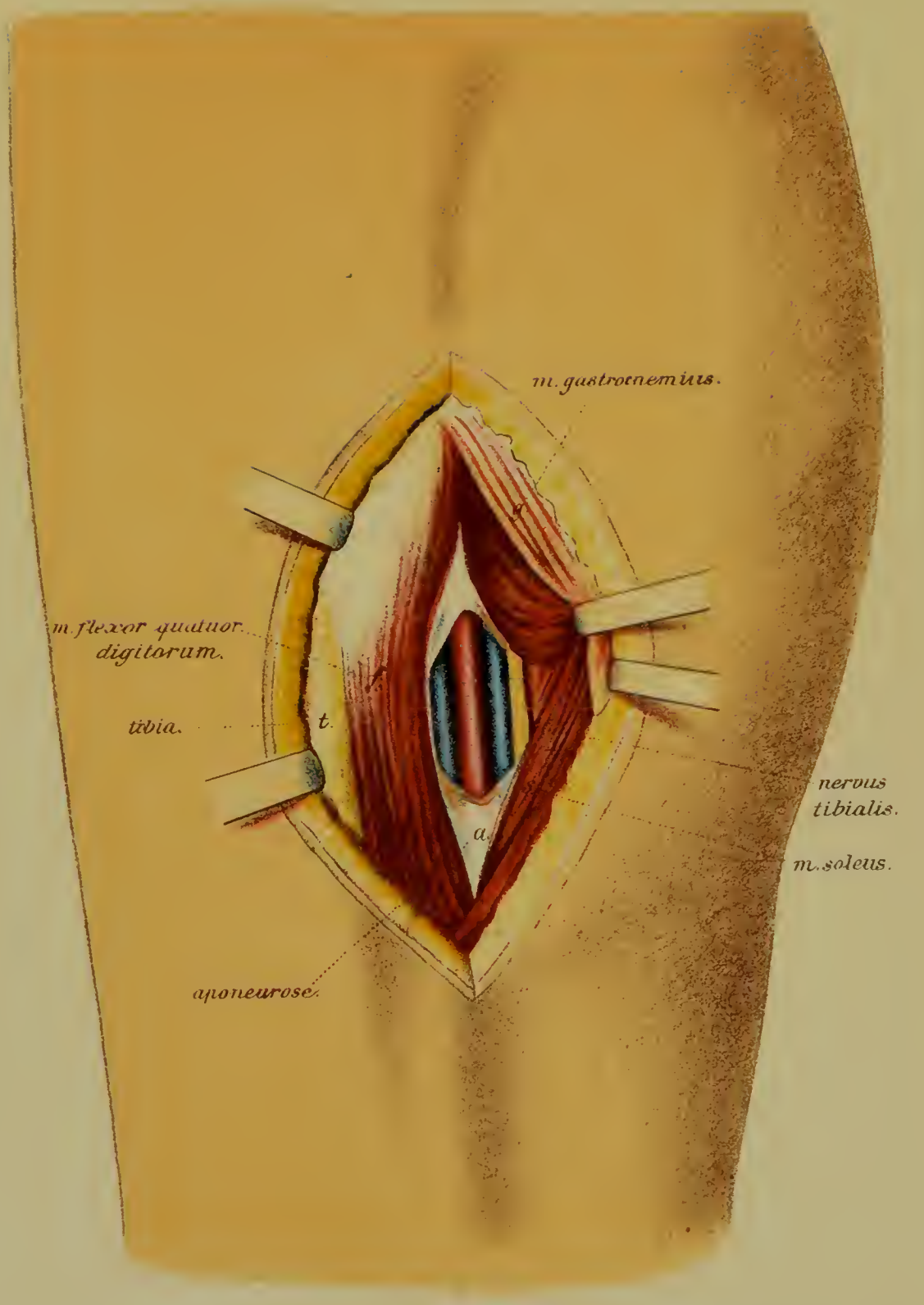

Eschebach & Schaefer Leipzig

Taf. XX.

Unterbindung der Arteria tibialis postica oberhalb der Mitte des Unterschenkels (rechts).

1. Hautschnitt, 8—10^{cm} lang, 1^{cm} nach innen vom inneren Rande der tibia entfernt.

2. Nach Spaltung der Fascie wird der Rand des gastrocnemius und soleus vom flexor digitorum longus getrennt, nach hinten gezogen und der Raum zwischen diesen Muskeln mit der Spitze des Fingers erweitert, bis die starke tiefe Aponeurose erscheint, welche aus Sehnenfasern des soleus und der fascia cruris besteht.

3. Nach Spaltung dieser Aponeurose erscheint die Arterie zwischen zwei Venen; etwas mehr nach hinten liegt der nervus tibialis.

Taf. XXI.

Unterbindung der Arteria tibialis antica im unteren Drittheil des Unterschenkels (links).

1. Hautschnitt, 5—6^{cm} lang, vertical, einen Fingerbreit nach aussen von der crista tibiae.

2. Spaltung der Fascie. In den Raum zwischen m. tibialis anticus und extensor halucis longus dringt der Zeigefinger und trennt durch Auf- und Abstreichen die Muskelbäuche bis zur membrana interossea (2—3^{cm} tief).

3. Auf dieser liegt die Arterie zwischen zwei Venen, begleitet vorne und innen vom ramus profundus nervi peronei.

Tab. XXI.

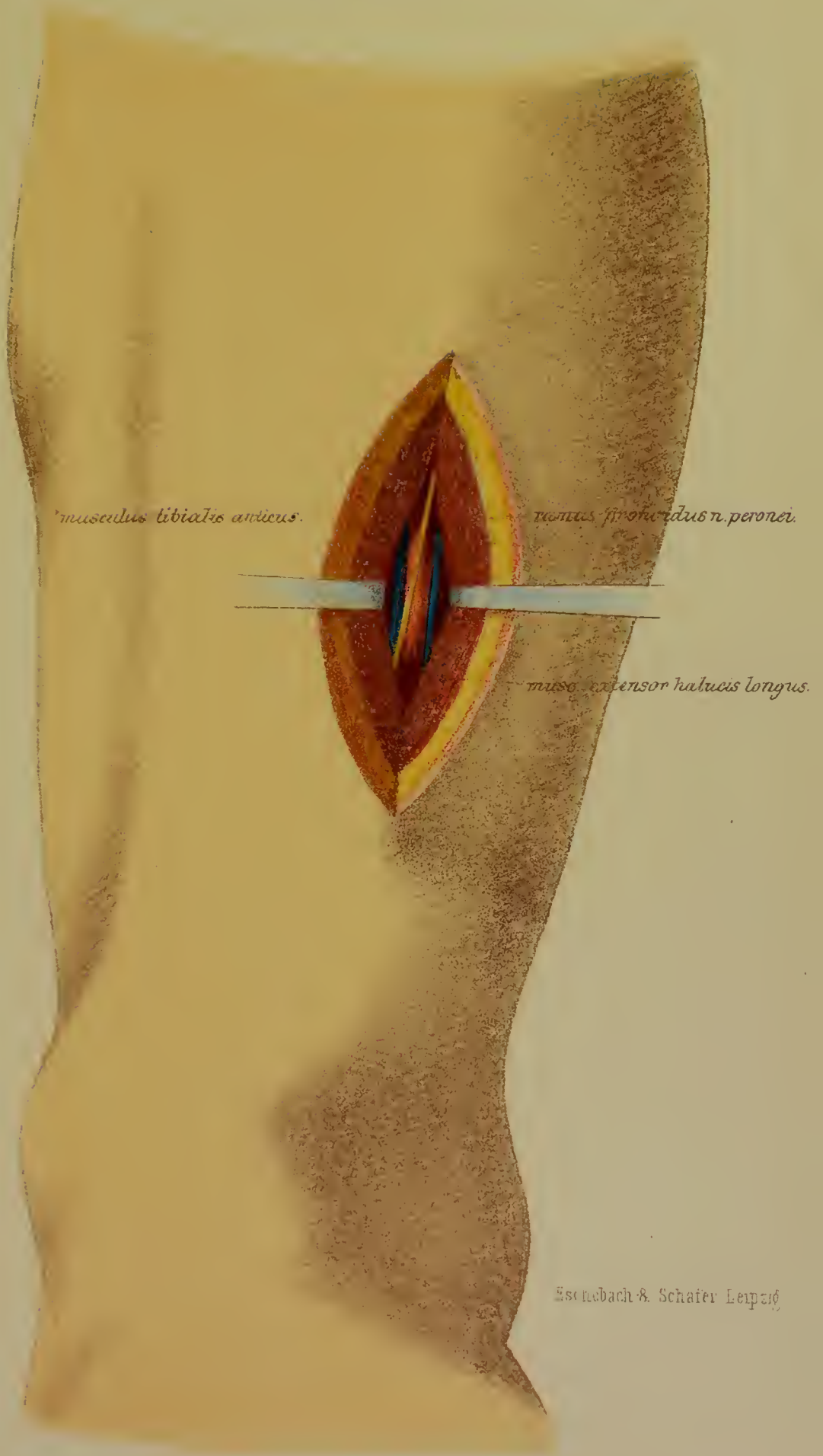

Eschebach & Schäfer Leipzig

Tab. XXII.

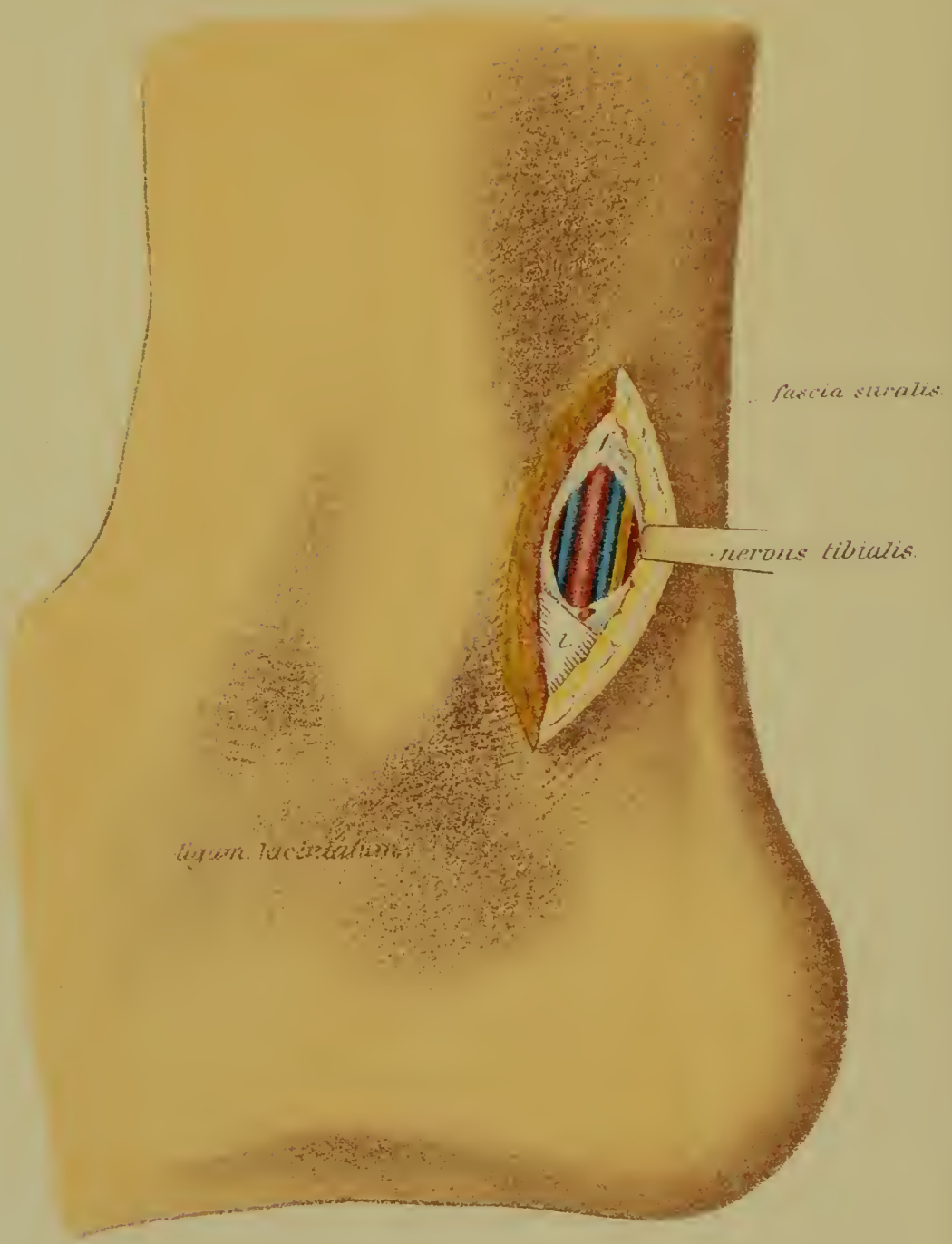

Eschebach & Schaefer Leipzig

Taf. XXII.

Unterbindung der Arteria tibialis postica hinter dem malleolus internus (rechts).

1. Hautschnitt, 3—4^{cm} lang, in der Mitte zwischen malleolus internus und tendo Achillis.

2. Spaltung der fascia suralis (verstärkt durch Fasern des ligamentum laciniatum).

3. Unmittelbar darunter liegt die Arterie zwischen zwei Venen; an ihrer hinteren Seite der nervus tibialis.

NB. Die Sehnenscheiden des tibialis posticus, des flexor digitor. longus und des flexor halucis longus dürfen nicht geöffnet werden.

C. Der Aderlass (Venaesectio, Phlebotomie).

1. Zur Blutentziehung eröffnet man gewöhnlich diejenige Vene in der Armbeuge, welche am deutlichsten unter der Haut hervortritt.

2. Dies ist meist die vena mediana basilica. Da sich dieselbe aber in der Regel mit der arteria brachialis kreuzt und nur durch die dünne Aponeurose des biceps von ihr getrennt wird, so ist es rathsam, vor der Operation nach der Pulsation der Arterie zu fühlen und die Eröffnung der Vene entweder oberhalb oder unterhalb der Kreuzungsstelle vorzunehmen.

3. Der Patient liege und lasse den Arm hängen, damit die Venen sich füllen.

4. Eine Binde (oder ein zusammengelegtes Tuch) wird um die Mitte des Oberarmes geschlungen, so fest, dass der Rückfluss des venösen Blutes gehemmt ist, aber nicht der Zufluss des arteriellen (der Radialpuls darf nicht verschwinden). Der Knoten der Binde muss durch einen Zug an dem einen herabhängenden Ende zu lösen sein.

5. Den Arm fixirt der Operateur durch Einklemmen der Hand zwischen Oberarm und Brust, die Vene durch einen Druck seines Daumens unterhalb der Einstichstelle.

Fig. 286.

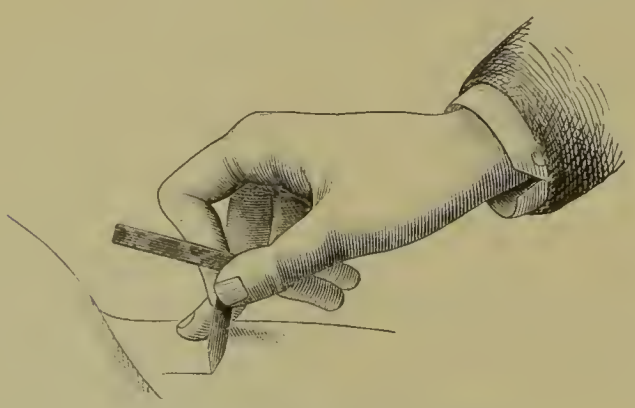

Aderlass mit der Lanzette.

6. Mit einer Lanzette (Fig. 286) oder besser mit einem Lorinser'schen Phlebotom (Taf. XXIII) wird ein Einstich durch die Haut in die Vene gemacht, den man durch Heben der Spitze in der Art erweitert, dass die vordere Venenwand in schräger Richtung ca. 5^{mm} weit gespalten wird.

7. Das Blut muss in kräftigem Strahl hervorspringen; stockt der Ausfluss, so kann er durch wechselndes Oeffnen und Schliessen der Hand befördert werden.

Tab. XXII.

Bachbach & Schaefer, Leip

Fig. 287.

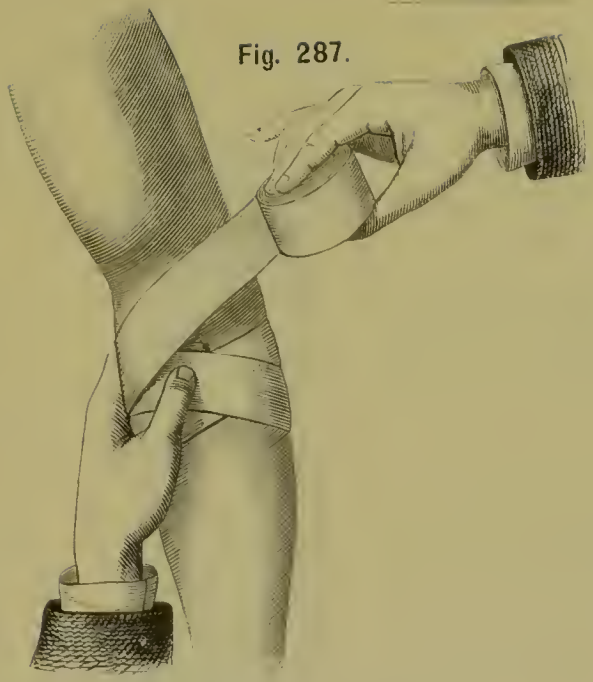

Verband nach dem Aderlass.

8. Ist eine genügende Quantität Blut entleert, so löst man die Schnürbinde, verschiebt mit dem Daumen die Hautwunde etwas über die Vene, legt eine kleine antiseptische Compresse darauf und fixirt dieselbe bei leicht flectirtem Vorderarm durch eine Achterbinde (Fig. 287).

D. Die Transfusion.

(Uebertragung des Blutes von einem Menschen in einen anderen.)

Fig. 288.



Defibrination des Blutes durch Quirlen.

1. Einem gesunden kräftigen Menschen wird Blut durch einen Aderlass entzogen.

2. Das Blut wird in einem reinen Glase aufgefangen und sofort defibrinirt, indem man es ca. fünf Minuten lang mittelst eines reinen Stabes oder Spatels von Glas, Holz oder Hartkautschuk schlägt oder quirlt (Fig. 288).

3. Das gequirlte Blut wird durch ein reines dichtes Leinentuch filtrirt, dann noch ein-

mal gequirlt und noch einmal filtrirt durch reinen weissen Atlas, dessen Appretur vorher durch Auswaschen in destillirtem Wasser entfernt wurde. Die Filter können entweder in einen reinen Glastrichter gelegt oder über einen, mit kleinen Spitzen versehenen, Holzrahmen ausgespannt werden (Fig. 289 u. 290).

Fig. 289.



Filtrirung des defibrinirten Blutes durch Leinewand in einen Glashafen.

4. Das filtrirte Blut fliesst in ein reines trockenes Glasgefäss, welches in warmes Wasser von 40° Celsius gestellt ist und bleibt darin, bis es benutzt werden soll.

Fig. 290.

Filtrirung des defibrinirten Blutes durch Atlas in den Glascylinder.

Anmerkung. Gequirltes Blut kann bis zu 24 Stunden in einem gut zugedeckten und mit Eis umgebenen Gefässe aufbewahrt, muss aber vor der Transfusion durch Hineinstellen in heisses Wasser bis auf 36° Celsius erwärmt und durch wiederholtes Einsaugen und Wiederausspritzen mit Sauerstoff gesättigt werden (Panum).

5. Unterdessen wird bei dem Kranken eine subcutane Vene (z. B. die vena mediana basilica in der Ellenbeuge, oder die vena saphena magna vor dem malleolus internus) durch Einschneiden einer Hautfalte freigelegt und soweit isolirt, dass man zwei Catgutfäden darunter durchziehen kann.

6. Mit dem einen Faden wird das peripherische Ende des Venenstückes unterbunden; der andere Faden wird unter das centrale Ende geschoben.

7. Die freigelegte Vene wird eröffnet, indem man mit einer feinen Hakenpinzette die obere Wand emporhebt und mit einer Scheere unterhalb derselben einen schrägen Einschnitt macht, so dass eine kleine Lappenwunde entsteht.

8. Indem man dieselbe durch Erheben des Lappens zum Klaffen bringt, schiebt man in das centrale Ende der Vene eine an der Spitze abgerundete Canüle (aus Glas, Hartkautschuk oder Silber) ein und bindet dieselbe mit dem zweiten Catgutfaden fest (Fig. 291).

Fig. 291.

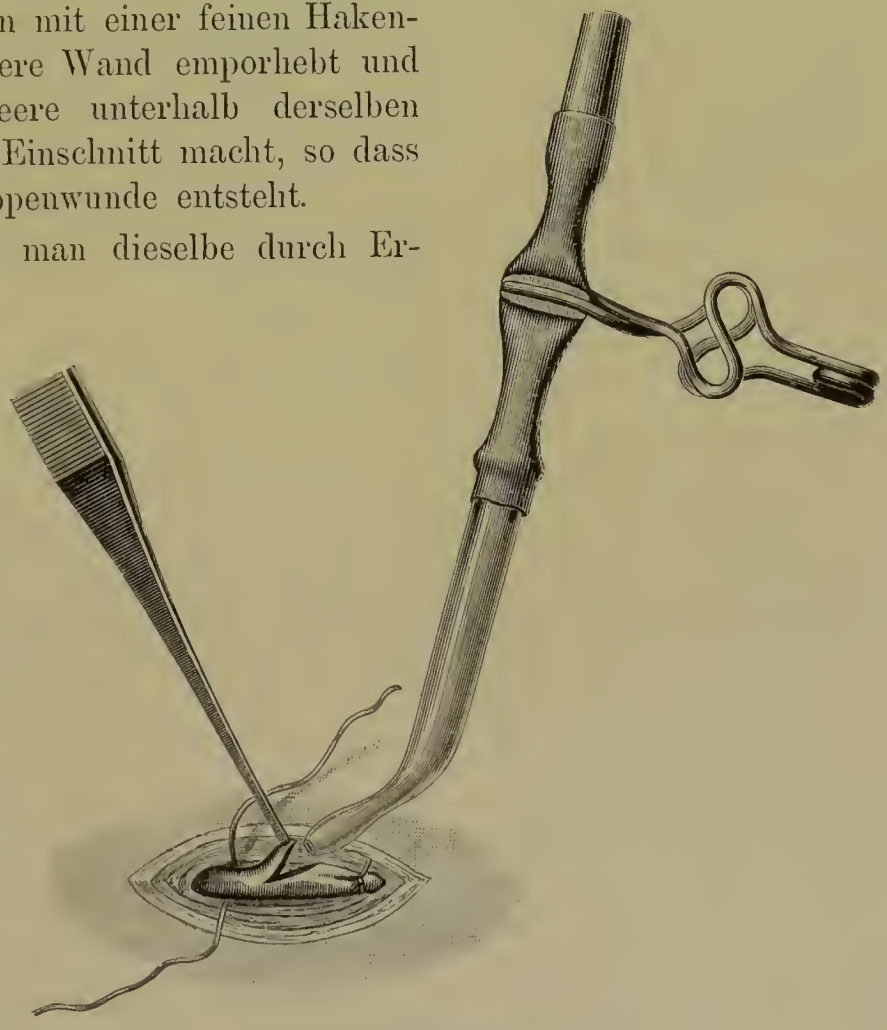

Einführung der Canüle.

9. Die Canüle und ein daran befestigtes Kautschukröhrchen nebst Ansatz von Hartkautschuk wird vorher vollständig mit defibrinirtem Blut (oder mit einer schwachen Lösung von Natrum carbonicum [0,3 %] oder Kochsalz [0,5 %]) gefüllt und mittelst eines Quetschhahns geschlossen.

10. Zur Ueberleitung des defibrinirten Blutes verwendet man am Besten den hydrostatischen Druck nach Art der Wunddouche, z. B. in folgender Weise:

11. Ein calibrirter Glascylinder, der 3—400 Gramm Flüssigkeit fasst, endigt unten mit einer knopfförmigen durchbohrten Spitze, an welcher ein fusslanger Kautschukschlauch befestigt ist. In dem unteren Ende des letzteren steckt ein kleiner durchbohrter Ansatz von Hartkautschuk, der genau in das Ansatzstück der Canüle passt. Die Lumina dieser Theile müssen alle von gleichem Durchmesser sein, so dass sich im Innern der ganzen Röhre kein Absatz befindet (Fig. 290).

12. In diesen Cylinder wird das defibrinirte Blut hinein gegossen; sobald es aus dem herabhängenden Schlauch abfliesst, wird derselbe durch einen Quetschhahn dicht über dem Endstück geschlossen. Durch Drücken und Streichen nach aufwärts wird alle Luft aus dem Schlauche entfernt.

13. Um die Abkühlung des Blutes zu verhindern, kann die Hand, welche den Cylinder hält, einen mit heissem Wasser gefüllten Eisbeutel an die Aussenwand desselben andrücken (Fig. 292).

14. Dann wird das Endstück des Schlauches (Fig. 290 unten) in das Ansatzstück der Canüle (Fig. 291 oben) hineingesteckt. Man erhebt den Glascylinder mit der einen, den Arm des Patienten mit der anderen Hand, lässt die beiden Quetschhähne entfernen und sieht nun die Blutsäule langsam in dem Glascylinder herabsinken (Fig. 292).

15. Sobald der Cylinder fast leer ist, wird der Schlauch durch einen Fingerdruck geschlossen. Man zieht die Canüle aus der Vene, schneidet das centrale Ende der letzteren ab, reinigt die Wunde mit Carbolwasser und verbindet sie antiseptisch.

16. Eine Spritze zur Transfusion zu gebrauchen, ist weniger zweckmässig, 1) weil mittelst derselben leicht ein zu starker Druck angewendet wird, 2) weil durch den Stempel derselben das Blut leicht verunreinigt werden kann (durch ranziges Oel, eingetrocknete Flüssig-

keiten von früherer Benutzung etc.) und 3) weil die Gefahr des Lufteintritts in die Vene dabei grösser ist.

17. Um letztere zu vermeiden, kann man sich der Glasspritze von Uterhart (Fig. 293) bedienen, bei wel-

Fig. 292.

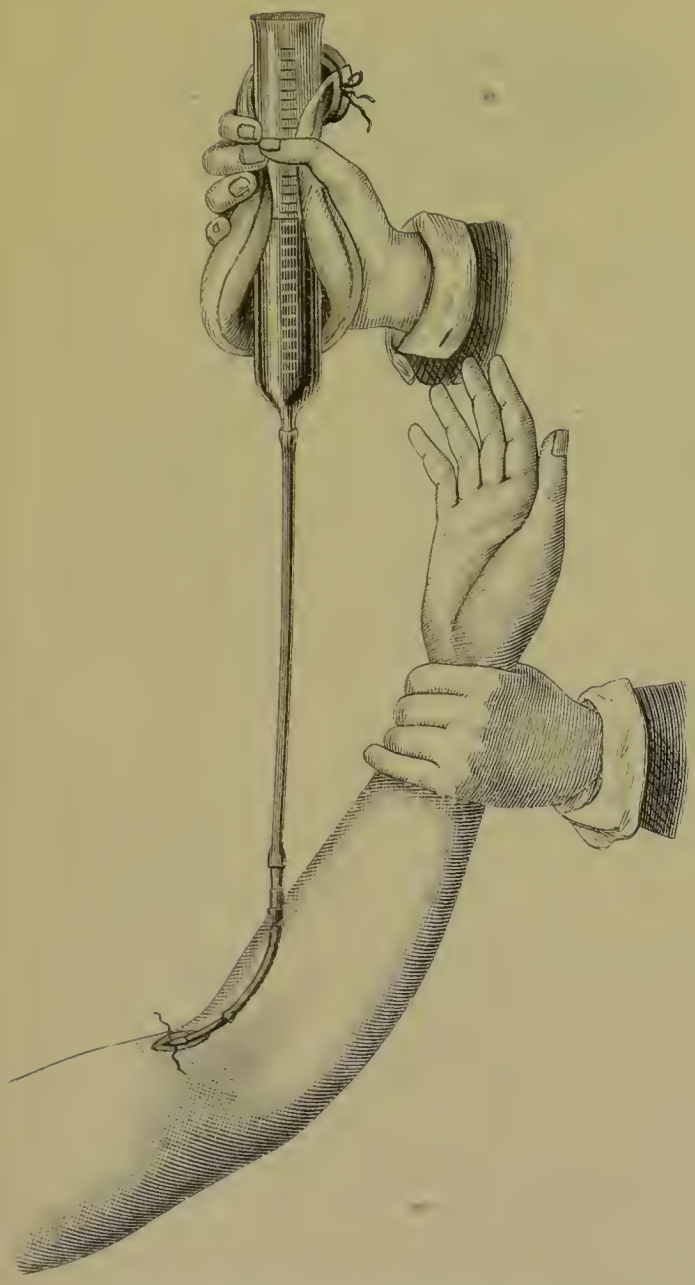

Transfusion durch hydrostatischen Druck.

Fig. 293.

Uterhart's Transfusions-Spritze.

cher das Ausflussrohr excentrisch gestellt ist, so dass die etwa noch vorhandene Luft oberhalb desselben im Spritzenrohr zurückbleibt (Luftfänger), wenn man nur nicht den Stempel bis ans äusserste Ende vorschiebt.

18. Auch der in der französischen Armee eingeführte Transfusions-Apparat von Collin (Fig. 294), bei welchem eine leichte

Fig. 294.

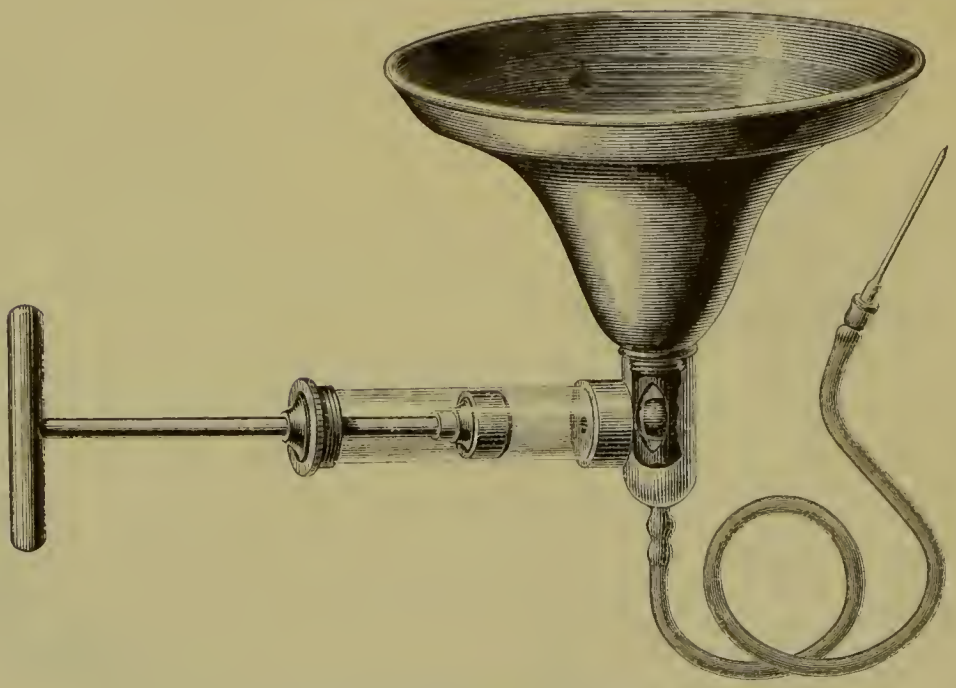

Collin's Transfusions-Apparat.

Fig. 295.

Quirl mit Spritzenstempel.

hohle Kugel von Aluminium als Ventil dient, welche nicht das Blut, wohl aber die Luftblasen nach oben in den Trichter zurücktreten lässt, wenn der Spritzenstempel vorgeschoben wird, macht das Einspritzen von Luft unmöglich.

19. Uebrigens lässt sich auch der Glascylinder (Fig. 292), wenn er nur überall ein gleich weites Caliber hat, auf sehr einfache Weise in eine gute und absolut reine Spritze verwandeln dadurch, dass man an den Quirl einen Embolus aus Hartkautschuk anschraubt (Fig. 295), dessen Durchmesser um einige Millimeter geringer ist, als das Lumen des Cylinders, und dessen Seitenflächen etwas ausgehöhlt sind. Man umwickelt denselben mit Watte, Jute, Gaze oder Baumwollendocht, bindet darüber ein Stück protectiv silk und erhält so einen Spritzenstempel, der absolut rein ist und

genau das Lumen des Cylinders ausfüllt. Hält man diese Spitze stets vertical und unterbricht das Vorschieben des Stempels, bevor die Blutsäule bis an die untere Spitze des Cylinders herabgedrückt ist, so ist ein Einspritzen von Luft in die Vene nicht zu befürchten.

20. Von besonderer Wichtigkeit ist es beim Gebrauch der Spritze, den Stempel sehr langsam und gleichmässig wirken zu lassen, damit das rechte Herz nicht überfüllt werde. In einer Minute sollte niemals mehr als 25 Gramm Blut übergeleitet werden. An der Hasse'schen Transfusions-Spritze (Fig. 296) wird der Stempel durch eine Schraubenmutter bewegt, deren Drehung ein sehr langsames und gleichmässiges Vorschieben möglich macht.

Fig. 296.

Hasse's Spritze zur Transfusion.

21. Am sichersten freilich vermeidet man die oben genannten Gefahren, wenn man, nach Hüter, eine Arterie zur Ueberleitung benutzt (Arterielle Transfusion). Für diesen Zweck wählt man bei Erwachsenen die Art. radialis oberhalb des Handgelenkes oder die Art. tibialis postica hinter dem malleolus internus, bei Kindern die Art. brachialis am Innenrande des m. biceps.

22. Man legt die Arterie, wie oben beschrieben, frei, und führt zwei Catgutfäden unter dieselbe durch. Mit dem einen unterbindet man die Arterie am centralen Ende des Einschnittes, eröffnet sie durch einen kleinen Lappenschnitt, schiebt die Spitze der Canüle in die Oeffnung gegen die Peripherie hin ein und bindet dieselbe mit dem zweiten Faden fest.

23. Da man bei der arteriellen Transfusion einen starken Druck anwenden muss, um das Blut durch die Capillargefässe zu treiben, so muss man sich dazu einer guten Spritze oder des Collin'schen Apparates bedienen.

24. Sobald die Transfusion beendet ist, zieht man die Canüle aus der Arterie heraus, unterbindet auch das peripherische Ende, schneidet das Mittelstück durch und verbindet die Wunde antiseptisch.

25. In manchen Fällen wird sich die Transfusion vermeiden lassen durch zeitweiliges Verdrängen des Blutes aus den Extremitäten, indem man dieselben mit elastischen Binden von unten auf fest einwickelt (Autotransfusion. Müller). In anderen lässt sich wenigstens durch dieses Mittel das entfliehende Leben so lange aufhalten, bis man die Transfusion ausführen kann.

E. Die Absetzung der Glieder.

(Amputationen und Exarticulationen.)

I. Allgemeine Regeln für die Amputationen.

a. Vorbereitungen.

1. Jedem Assistenten wird seine Function und seine Stellung zugewiesen. Der Patient wird so gelagert, dass er gut zu chloroformiren ist und dass der Operateur und die Assistenten hinreichend Platz haben.

2. Die Schnittfläche des amputirten Gliedes muss dem vollen Lichte zugekehrt sein.

3. Der Operateur steht am Vortheilhaftesten so, dass das amputirte Glied nach der rechten Seite hin abfällt (Fig. 297).

4. Vor Beginn der Operation wird die Haut in der Gegend der Amputationsstelle rasirt, auf das Sorgfältigste mit Seife und Bürste gereinigt und darnach mit starker Carbollösung gründlich gewaschen.

5. Mit eintretender Narkose wird die Extremität bis weit über die Amputationsstelle hinaus blutleer gemacht und dann nach Abnahme der Wickelbinde noch einmal mit Carbollösung gewaschen.

6. Während der ganzen Operation werden alle Regeln der Antiseptik auf das Strengste befolgt (s. pag. 12).

b. Durchschneidung der Weichtheile.

Die Weichtheile müssen so getrennt werden, dass sie den abgesägten Knochen reichlich bedecken. Die Muskeln durchschneidet man am Besten senkrecht zur Achse des Gliedes, denn bei schrägen Muskelschnitten werden auch die Gefässe schräg durchschnitten und lassen sich weniger leicht sicher unterbinden. Aus diesem Grunde sind von allen Methoden am Meisten zu empfehlen die Zirkelschnitte und die Hautlappenschnitte mit zirkulärem Muskelschnitt.

Fig. 297.

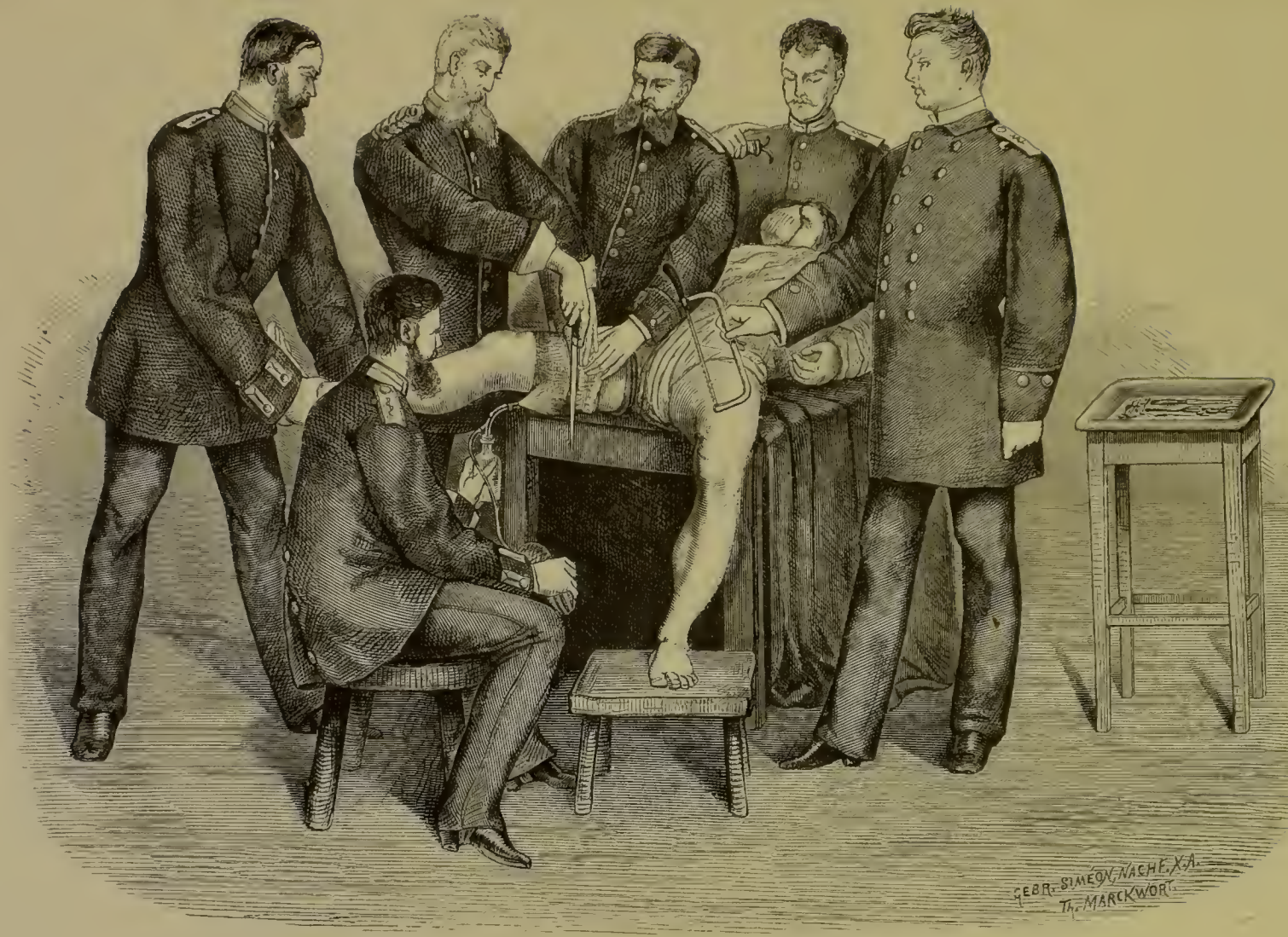

Amputationsgruppe.

1. Der einzeitige Zirkelschnitt (Celsus).

Mit einem Amputationsmesser (Fig. 298), dessen Länge sich nach der Dicke des Gliedes richtet, werden in einem Zuge sämmtliche Weich-

Fig. 298.

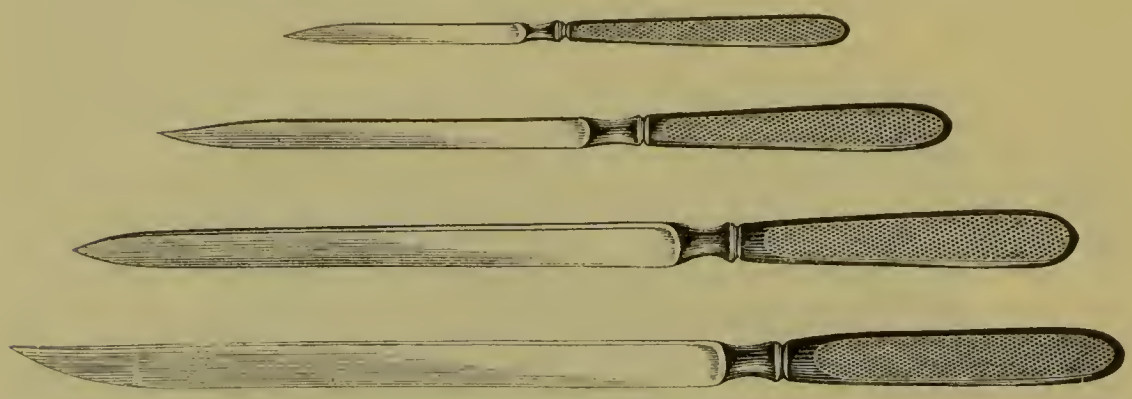

Vier Amputationsmesser.

theile bis auf den Knochen getrennt (Fig. 299) und darauf sofort der Knochen durchsägt. Damit sich aber die Weichtheile ohne Spannung

Fig. 299.

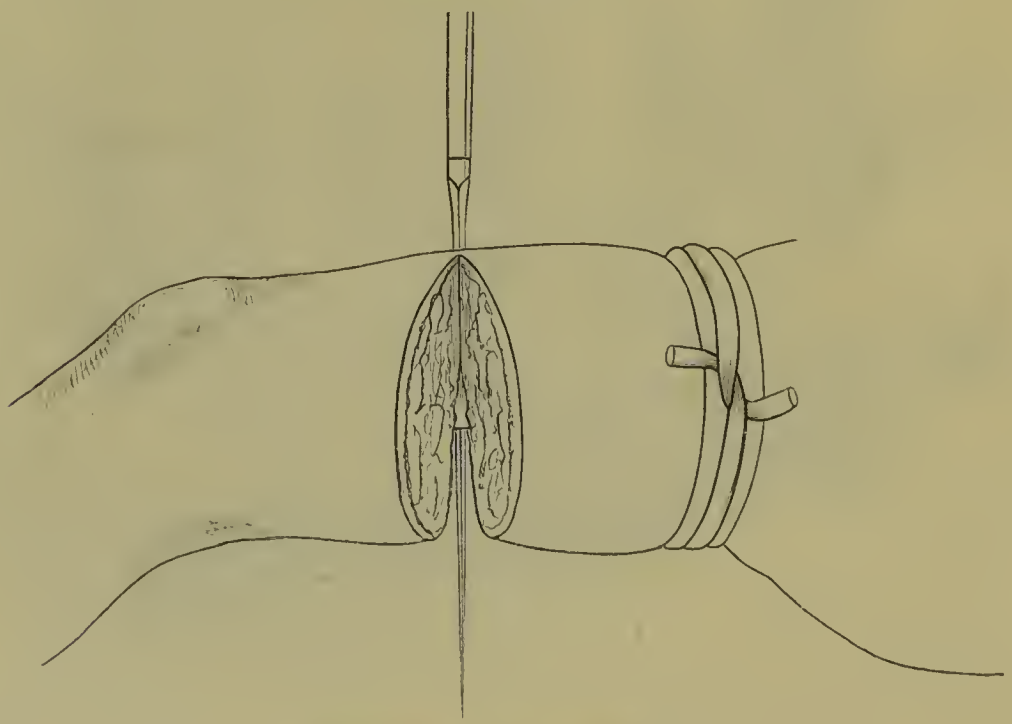

Einzeitiger Zirkelschnitt.

über den Knochen vereinigen lassen, muss derselbe noch einmal und zwar um so viel höher oben abgesägt werden, als der Durchmesser des Gliedes beträgt. Zu dem Ende erfasst man den Stumpf mit einer Klauenzange und drängt, während die Weichtheile kräftig nach oben gezogen werden, mit einem Schabeisen (Raspatorium) die Knochenhaut nach oben, bis der Knochen weit genug entblösst ist.*)

Fig. 300.

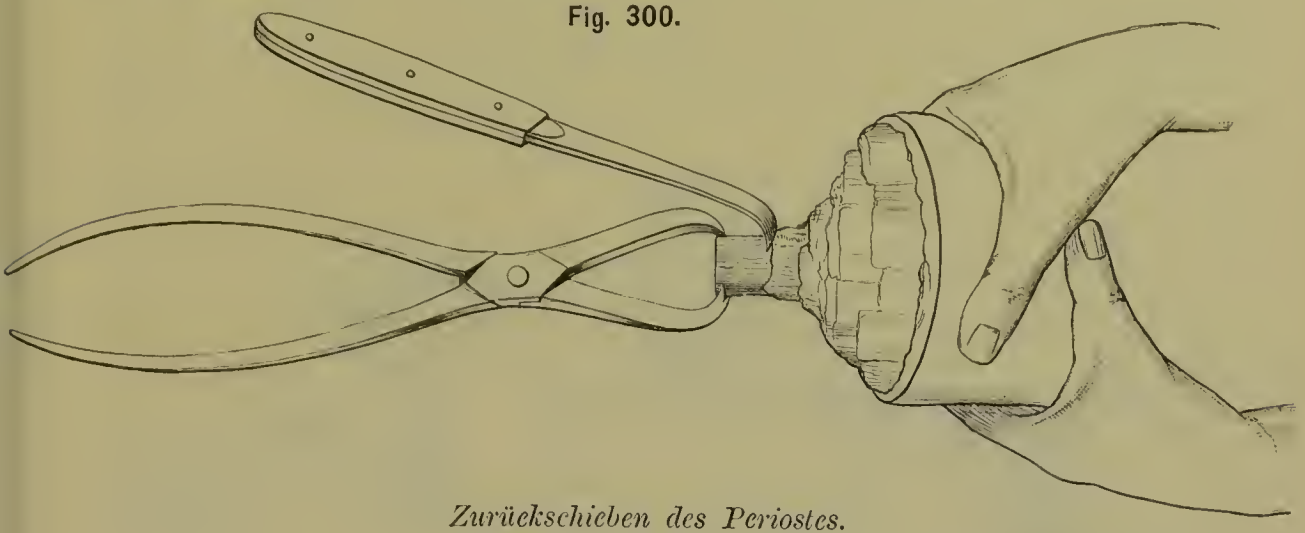

Zurückschieben des Periostes.

Fig. 301.

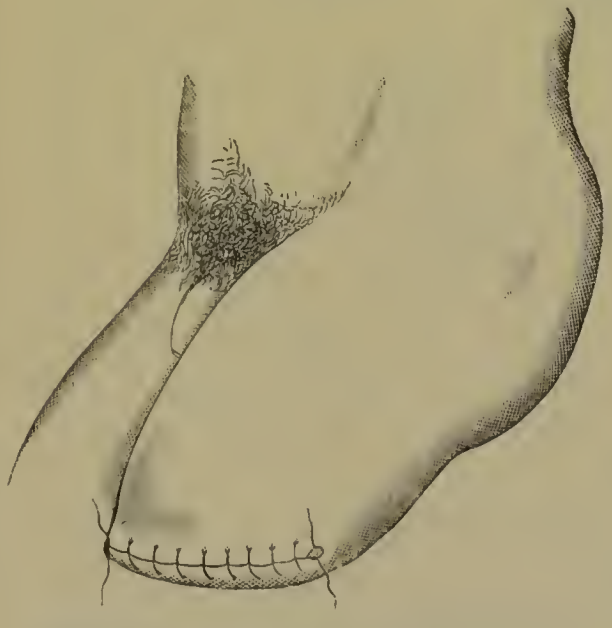

Stumpf nach einzeitigem Zirkelschnitt.

Diese Methode gibt, bei Gliedern mit einem Knochen, unter Allen die kleinste und ebenste Wundfläche, eignet sich zwar nicht für Glieder mit kräftiger Muskulatur, vorzüglich gut aber für abgemagerte, durch lange Eiterung erschöpfte Patienten.

Die Wunde kann in jeder Richtung durch die Naht vereinigt werden. Das Aussehen des frischen Stumpfes nach querer Vereinigung zeigt Fig. 301.

*) Dies Verfahren empfahl schon Brünninghausen in seinen „Erfahrungen und Bemerkungen über die Amputation", Bamberg 1818, pag. 65 und pag. 76.

2. Der zweizeitige oder doppelte Zirkelschnitt (Petit).

Zuerst wird durch einen das Glied umkreisenden Schnitt die Haut bis auf die Fascie getrennt (Fig. 302). Darauf löst man die Haut,

Fig. 302.

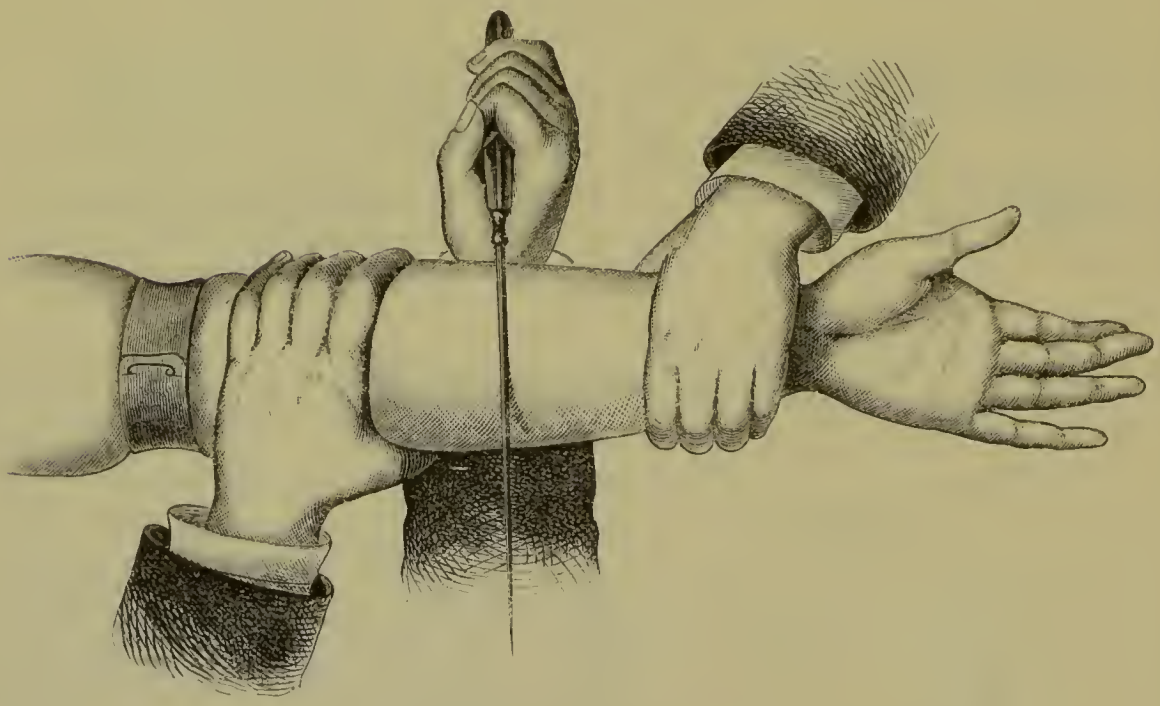

Zweizeitiger Zirkelschnitt.

während der obere Assistent sie stark nach aufwärts zieht, durch wiederholte und ringsum senkrecht zur Achse des Gliedes bis auf die Fascie geführte Schnitte (Fig. 303) (nicht wie Fig. 304) so weit ab, dass sie wie eine Manschette nach oben umgekrempelt werden kann. Die Länge der Manschette muss dem halben Durchmesser des Gliedes gleich sein. Ist der Schnittrand der Haut zu eng, weil das Glied oberhalb der Stelle rasch an Umfang zunimmt, so kann man die Haut an einer oder zwei gegenüberliegenden Stellen durch einen kurzen Längsschnitt spalten (siehe die Exarticulation im Kniegelenk). Hart an der Umschlagsstelle

Fig. 303.

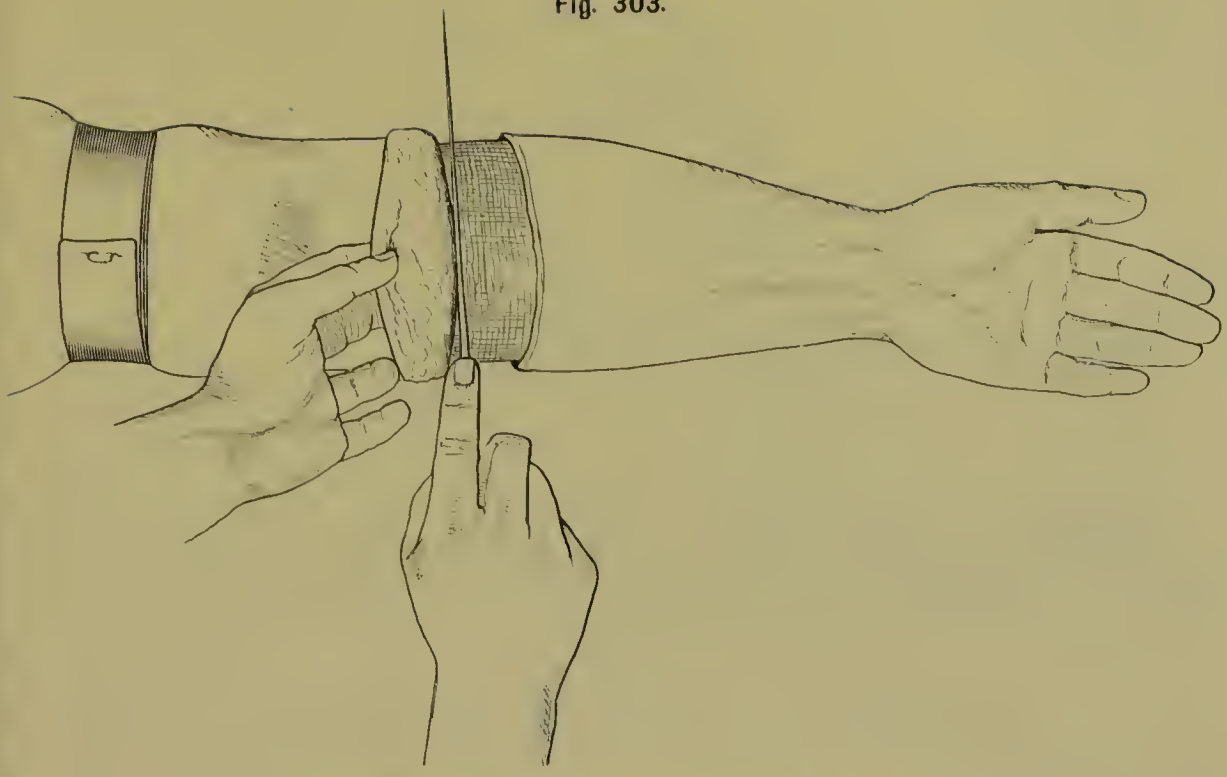

Ablösung der Hautmanschette von der Fascie.

Fig. 304.

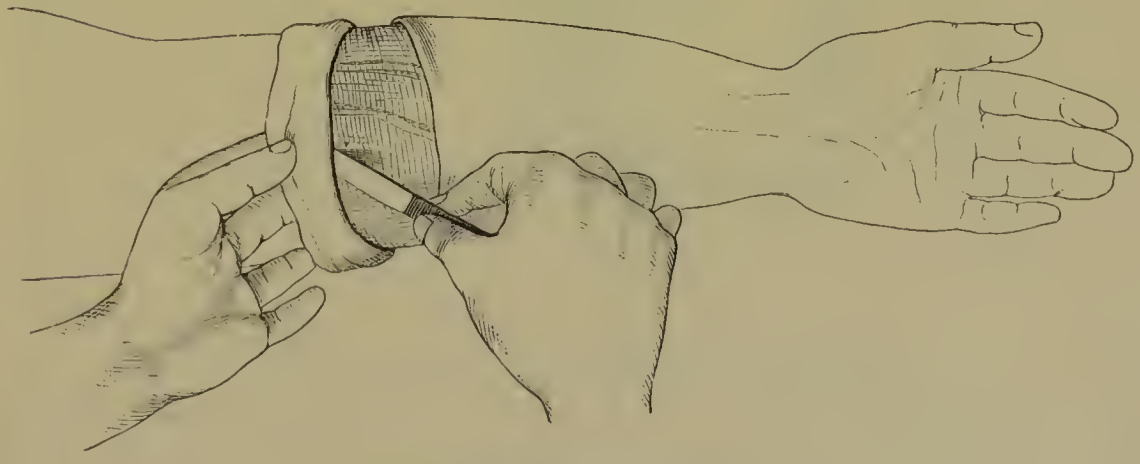

Fehlerhafte Schnittführung.

werden nun durch einen kräftigen Zirkelschnitt (Fig. 305) sämmtliche Muskeln ringsum bis auf den Knochen getrennt und dann der Knochen durchsägt.

Fig. 305.

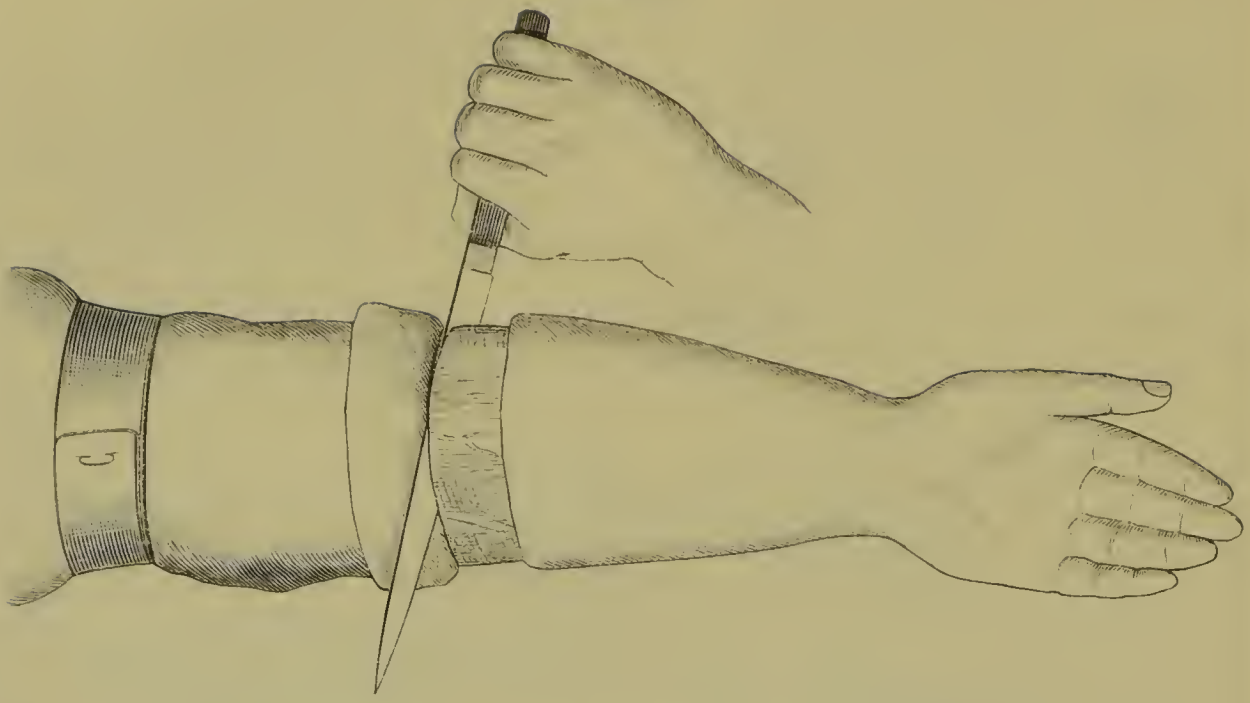

Muskelschnitt am Rande der umgekrempelten Manschette.

Das Aussehen des frischen Stumpfes zeigt Fig. 306.

Fig. 306.

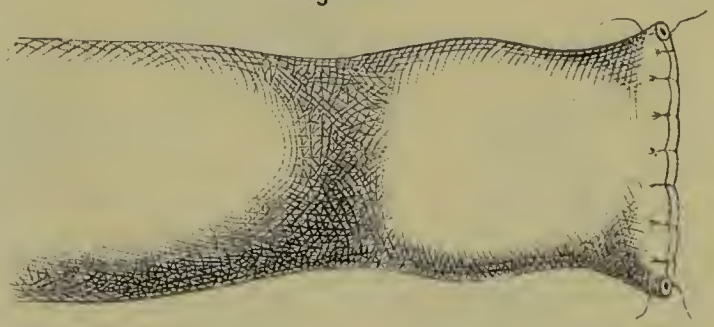

Stumpf nach zweizeitigem Zirkelschnitt.

3. Der Hautlappenschnitt (Brünninghausen).*)

Mit einem grossen convexschneidigen Scalpell (Fig. 307) umschneidet man zwei halbmondförmige Hautlappen, löst dieselben bis zu ihrer

Fig. 307.

Lappenmesser nach Langenbeck.

*) l. c. pag. 81. Siehe auch: Liston, practical Surgery. 3. Ed. pag. 378.

Basis von der Fascie ab und klappt sie aufwärts (Fig. 308). Meist ist es am zweckmässigsten, einen grossen vorderen und einen kleineren

Fig. 308.

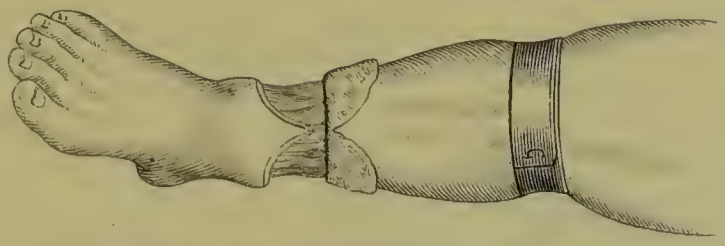

Zwei gleich grosse Hautlappen.

hinteren Lappen zu bilden (Fig. 309), so dass der grössere Lappen wie ein Vorhang über die durchschnittenen Muskeln herabhängt. Auch

Fig. 309.

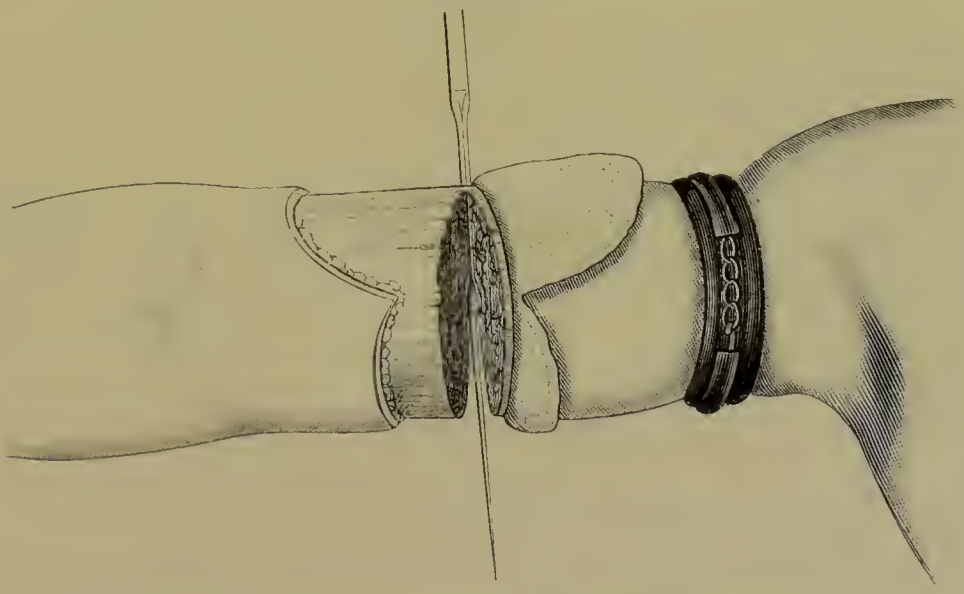

Grösserer vorderer und kleinerer hinterer Hautlappen.

kann man an der hinteren Seite die Haut durch einen halben Zirkelschnitt trennen und dieselbe durch einige senkrechte Schnitte etwas nach oben präpariren (Fig. 310). In diesem Falle muss die Basis des vorderen grossen Lappens etwas kleiner sein, als der halbe Umfang des Gliedes, seine Länge aber gleich dem sagittalen Durchmesser des Gliedes.

Fig. 310.

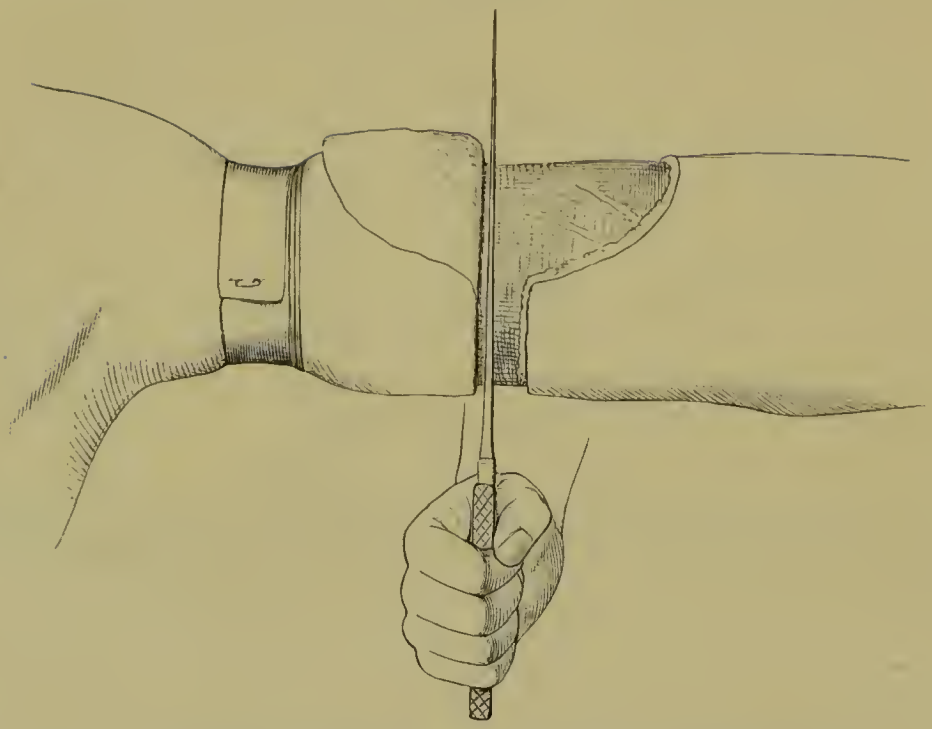

Vorderer Hautlappen, hinten halber Zirkelschnitt.

Hart an der Umschlagsstelle der hinaufgeschlagenen Hautlappen werden sämmtliche Muskeln durch einen Zirkelschnitt bis auf den Knochen getrennt (Fig. 309) und dieser dann abgesägt.

4. Die Muskellappenschnitte.

Die Methoden, bei denen die Lappen aus Haut und Muskeln geschnitten werden, sind im Allgemeinen weniger zu empfehlen, weil sie grössere Wundflächen geben, und vor Allem wegen der schrägen Durchschneidung der Arterien.

Man kann die Lappen entweder von aussen nach innen schneiden (Langenbeck) (Fig. 311), wozu sehr scharfe Lappenmesser gehören, oder von innen nach aussen (Verduin), indem man die Weichtheile an der Basis der Lappen hart am Knochen mit einem langen zweischneidigen Messer durchsticht und dasselbe schräg nach abwärts in langen sägenden Zügen bis an die Oberfläche führt (s. d. Exarticulation des Oberschenkels).

Fig. 311.

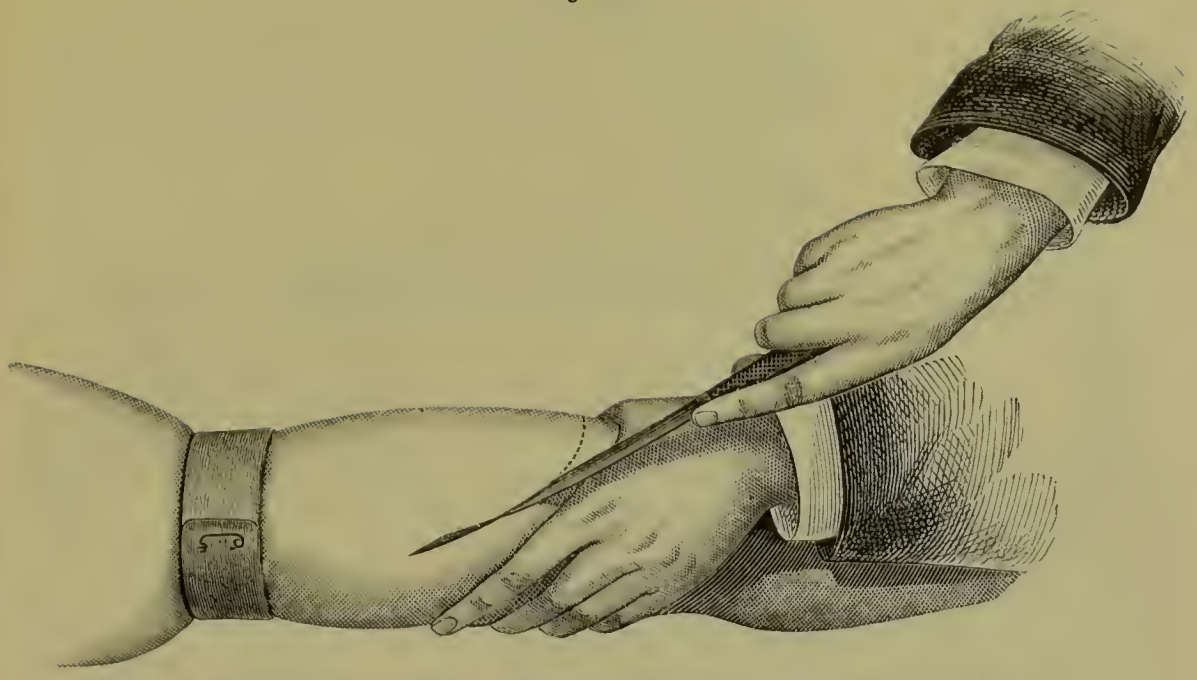

Muskellappenschnitt. Messerführung nach Langenbeck.

Die letztere Methode ist bei Amputationen wegen Schussfracturen auch deshalb weniger zu empfehlen, weil das Messer leicht durch in den Weichtheilen verborgene Projectile oder Knochensplitter aufgehalten wird. Auch zweischneidige Messer sind nicht zweckmässig, weil der schneidende Rücken bei unsicherer Führung die Gefässe in den Lappen an mehreren Stellen anschneiden kann. Dazu kommt, dass die zweischneidigen Messer viel schwerer zu schleifen sind, als die einschneidigen, mit denen letzteren sich übrigens die Lappenbildung von innen nach aussen eben so gut ausführen lässt, besonders, wenn die Spitze so gerichtet ist, wie an dem längsten Messer in Fig. 298.

Eine Modification des Muskellappenschnittes ist der Ovalairschnitt (Langenbeck), bei welchem zwei Lappen an der Rückseite in einen Querschnitt zusammenstossen, so dass die Wunde die Figur eines Kartenherzens bekommt. Er eignet sich besonders für die Exarticulation kleinerer Gelenke (s. d. Exarticulation der Finger und Zehen). Für grössere Glieder hat er, ausser der Schnelligkeit in der Ausführung, welche bei Anwendung des Chloroforms und der künstlichen Blutleere wenig mehr in Betracht kommt, keine Vorzüge vor den übrigen Methoden. Zur exacten Ausführung bedarf es grosser Uebung und sehr scharfer Lappenmesser, welche im Kriege nicht immer zu haben sind.

c. Das Absägen der Knochen.

1. Nach Trennung aller Weichtheile vertauscht der Operateur das Messer mit einer Amputationssäge (Fig. 312 u. 313), setzt zur Stütze

Fig. 312.



Bogensäge.

Fig. 313.



Blattsäge.

des Sägeblattes den Nagel seines linken Daumens auf den Knochen (Fig. 314) und sägt in langen stetigen Zügen, ohne zu drücken, mässig rasch den Knochen durch.

Fig. 314.

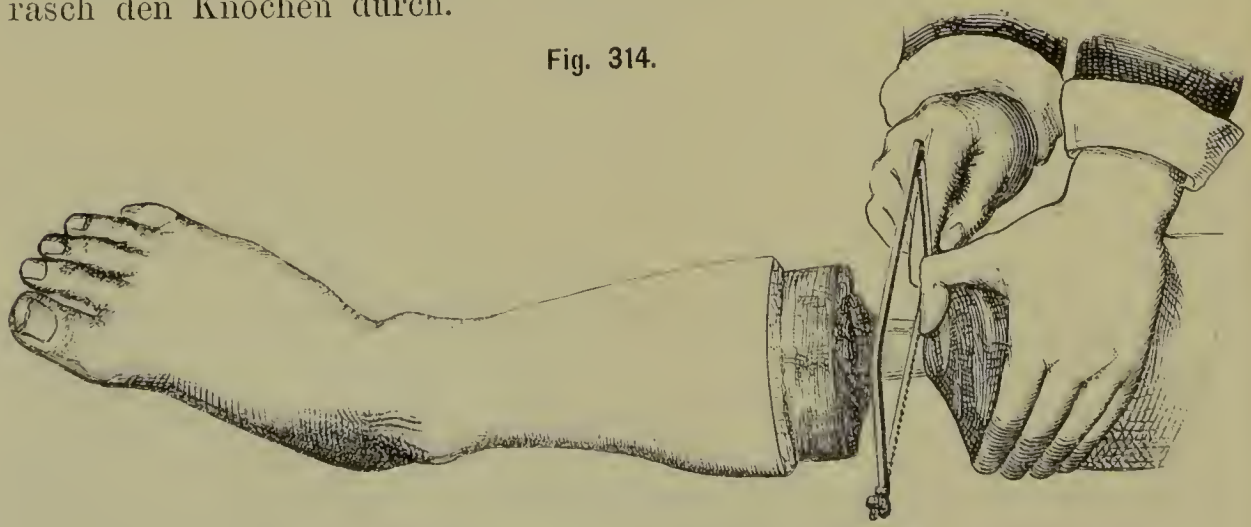

Absägen des Knochens.

Fig. 315.



Fig. 316.



Gespaltene Compressen

für einen Knochen. für zwei Knochen.

Fig. 317.

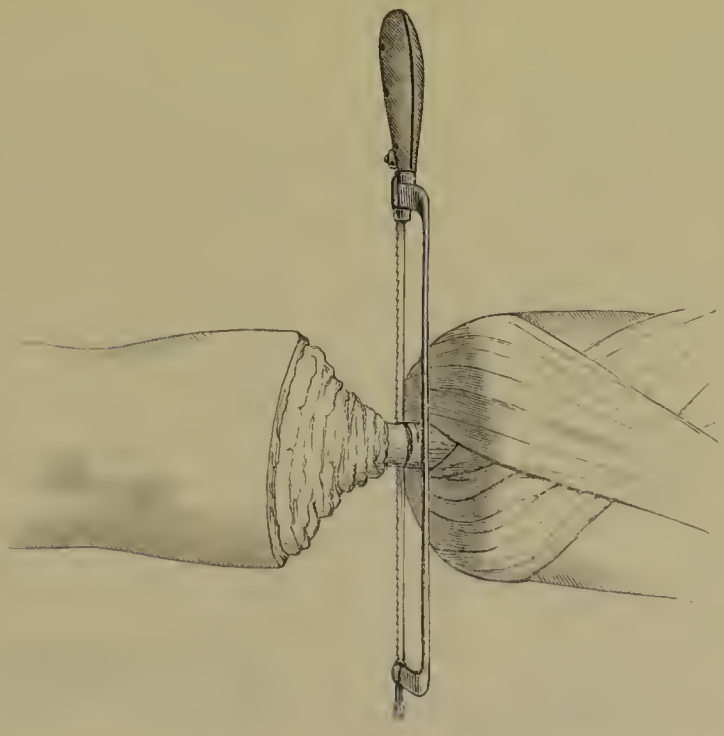

Zurückhaltung der Weichtheile mit der gespaltenen Compresse.

2. Während des Sägens werden die Weichtheile von dem oberen Assistenten mit den Händen oder mittelst einer gespaltenen, in Carbolwasser ausgewaschenen Compresse (Fig. 315 u. 316) kräftig aufwärts gezogen (Fig. 317), während der untere Assistent den unteren Theil des Gliedes fest und sicher hält, gegen Ende des Sägens aber ein wenig senkt, damit das Sägeblatt nicht eingeklemmt werde.

3. Bei Gliedern mit zwei Knochen müssen vor dem Absägen die Weichtheile im Zwischenraum vollständig durchschnitten werden, indem man ein schmales einschneidiges Messer (s. Fig. 298,

oben) zuerst von einer und dann von der andern Seite an einem der Knochen hingleitend durchschiebt und die Schneide, wie in Fig. 318 angedeutet, von *a* nach *b* wirken lässt.

Fig. 318.

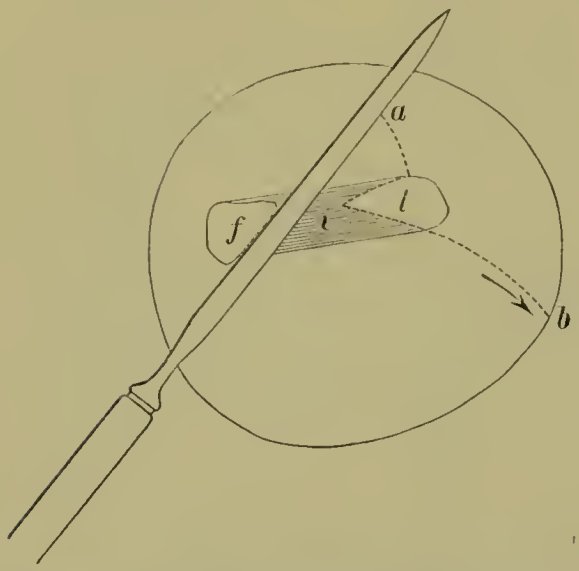

Führung des Zwischenknochenmessers.
f: fibula. *t:* tibia. *i:* spatium interosseum.

Fig. 319.

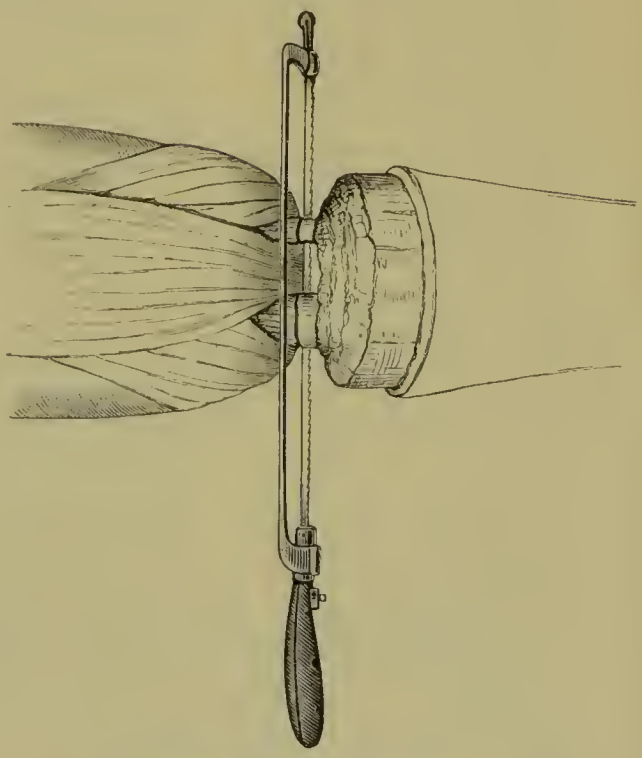

Absägen beider Knochen.
Zurückhalten der Weichtheile mittelst der zweimal gespaltenen Compresse.

4. Dann lässt man mittelst einer dreigespaltenen Compresse, deren mittlerer Lappen zwischen die Knochen mit einer Kornzange durchgezogen wird, die Weichtheile nach aufwärts ziehen (Fig. 319) und durchsägt gleichzeitig beide Knochen.

Fig. 320.

Knochenscheere.

5. Nach dem Absägen werden etwa vorstehende Knochenspitzen mit einer Knochenscheere (Fig. 320) abgekniffen, scharfe Kanten mit einer feinen Säge (Fig. 321) entfernt oder mit einer Feile geglättet.

Fig. 321.

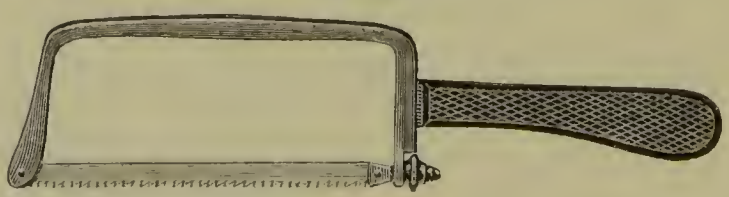

Phalangensäge.

Tab XXIV

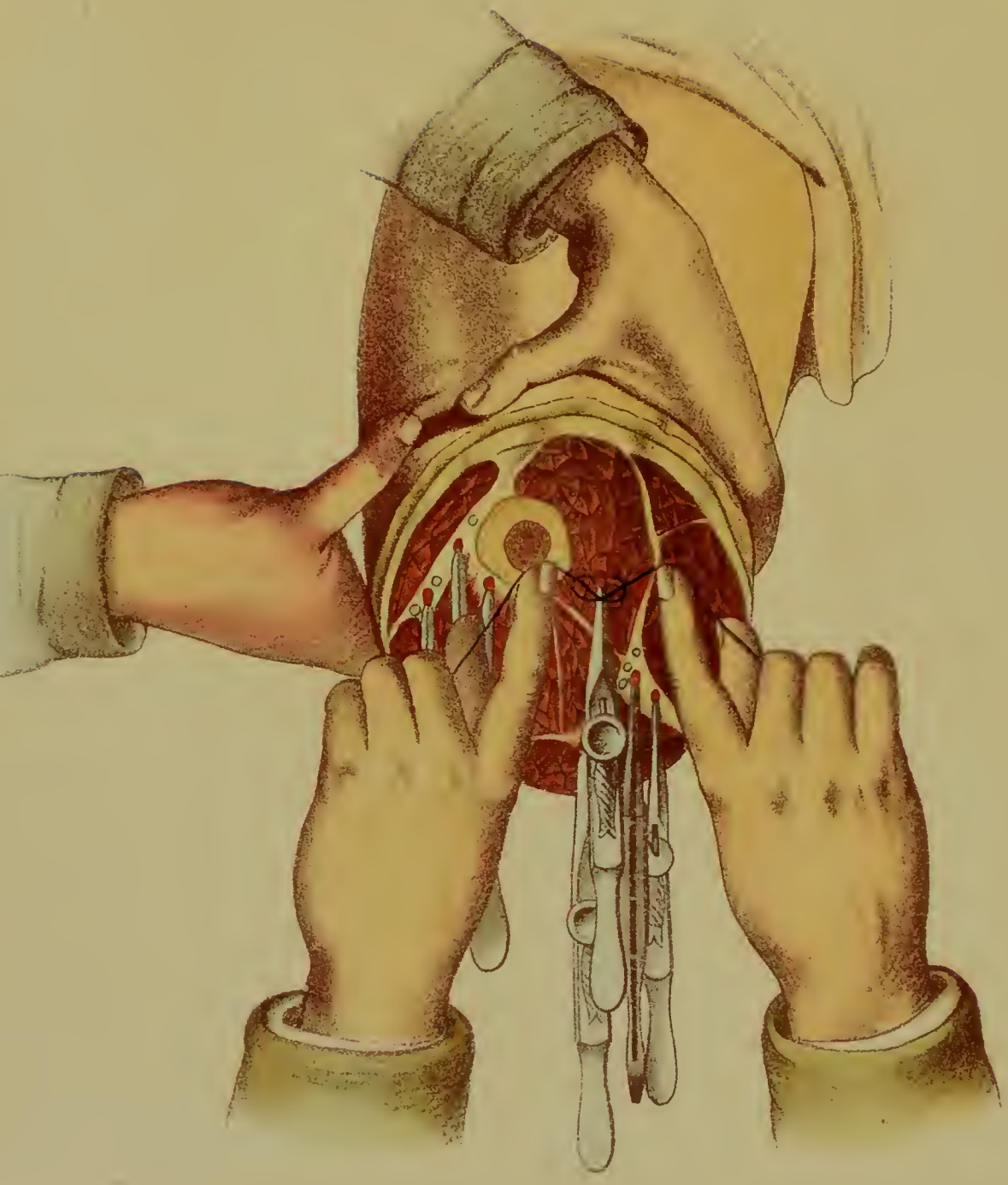

Eschebach & Schaefer, L

d. Die Blutstillung.

1. Darauf werden alle durchschnittenen Gefässe, Arterien und Venen, die man als solche erkennen kann, und deren Lage man sich vor der Operation eventuell mit Hülfe von Durchschnittszeichnungen (s. Taf. XXVI—XXX) ins Gedächtniss zurückgerufen hat, mit Schieberpinzetten gefasst (Taf. XXIV). Man lässt die Pinzetten hängen, bis man kein klaffendes Lumen mehr finden kann, und unterbindet dann nach einander sämmtliche Gefässe fest und sicher mit carbolisirten Darmsaiten (Catgut) und zwar mittelst des Schifferknotens (Fig. 22), nicht mittelst des Weiberknotens (Fig. 23), da sich der letztere leicht wieder löst (Fig. 322). Die Enden des Fadens werden ca. 3^{mm} vor dem Knoten abgeschnitten.

Fig. 322.

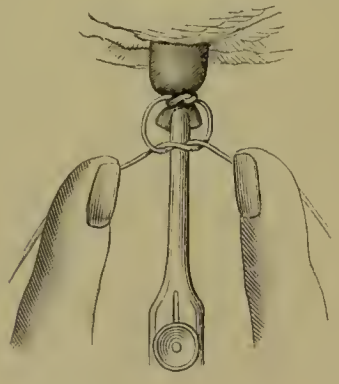

Unterbindung mit hängender Schieberpinzette.

Fig. 323.

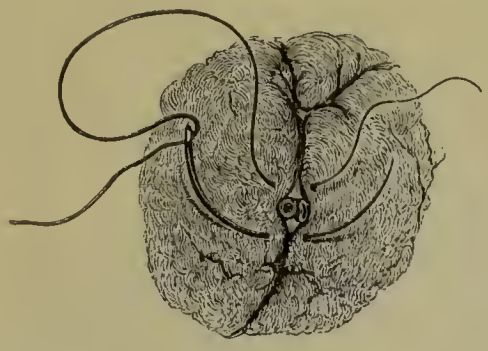

Umstechung einer Arterie.

2. Wenn sich ein blutendes Gefäss nicht gut isoliren und behufs der Unterbindung hervorziehen lässt, so kann man es umstechen, d. h. man führt mit einer stark gebogenen Nadel eine Ligatur durch die Weichtheile, welche die blutende Stelle umgeben und schnürt mit derselben eine kleine Portion der Weichtheile sammt dem blutenden Gefässe zusammen (Fig. 323).

3. Hat man antiseptisches Unterbindungsmaterial nicht zur Hand, so kann man Arterien auch durch die Torsion schliessen. Man fasst dieselben mit einer Schieberpinzette, zieht sie etwas hervor und dreht sie, je nach der Dicke der Arterie, sechs bis acht Mal um ihre Achse,

Fig. 324.

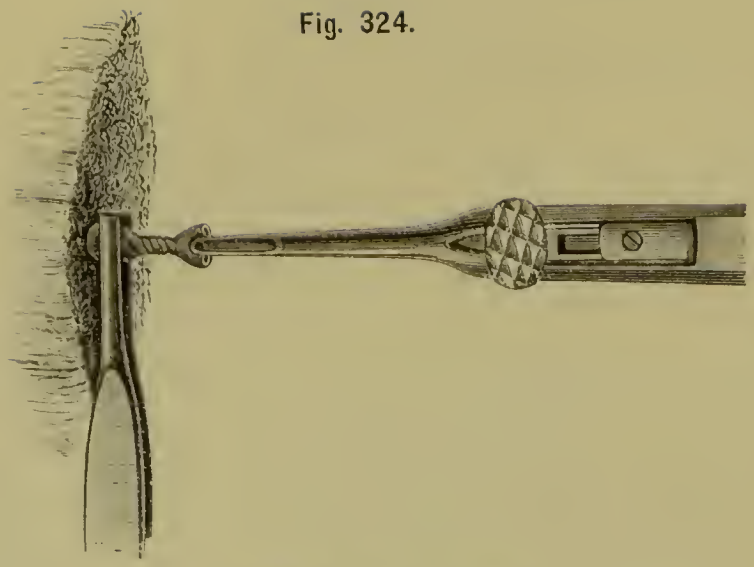

Torsion einer Arterie.

während das centrale Ende des hervorgezogenen Stückes mit den Fingern oder besser durch eine andere Pinzette (Amussat's Balkenpinzette) fixirt wird (Fig. 324). Durch dieses Verfahren wird die innere Arterienhaut nach oben eingekrempelt und bildet einen recht sicheren Klappenverschluss.

4. Wenn alle erkennbaren Gefässe unterbunden sind, wird der Schnürstrang entfernt, aber nicht allmälig, sondern mit einem Male ganz. Die Schnittfläche erscheint anfangs noch einige Augenblicke blutleer; dann aber dringt das Blut, zuerst an einzelnen Stellen, gleich darauf aber auf der ganzen Fläche, wie aus einem Schwamme hervor.

5. Wenn man dann mit einer Eisdouche (Fig. 325), d. h. mit einem Irrigator, der eine schwache Carbollösung enthält und in dessen Mitte ein blecherner, mit gestossenem Eis und Salz gefüllter Cylinder eingesenkt ist, einen kalten, desinficirenden Wasserstrahl über die ganze Wundfläche leitet, so erkennt man leicht die noch blutenden kleineren Gefässe, erfasst sie mit Schieberpinzetten und unterbindet sie, wie oben geschildert.

Fig. 325.



Eisdouche.

6. Dauert trotzdem die parenchymatöse Blutung fort, so ist dieselbe durch Nachobenrichten der Wundfläche, durch Compression derselben mit einem grossen Schwamme, durch Digitalcompression des Arterienstammes (v. Langenbeck) oder durch Application des inducirten galvanischen Stromes auf die Wundfläche (Riedinger) bald zu stillen.

e. Die Vereinigung der Wunde.

Fig. 326.

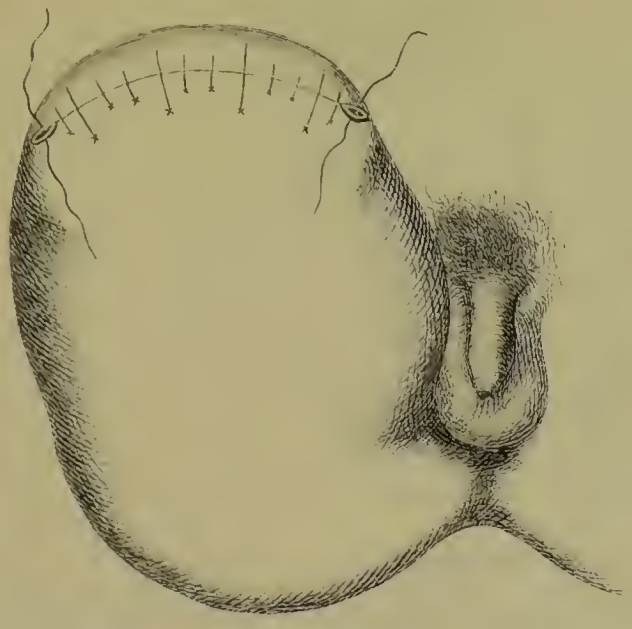

Vereinigte Amputationswunde.

Dieselbe darf erst vorgenommen werden, wenn die Blutung ganz aufgehört hat. Man legt Drainrohre (s. Fig. 1), deren Enden man aus beiden Wundwinkeln hervorragen lässt, bis in die Tiefe der Wunde, passt die Wundränder gut aneinander und vereinigt dieselben genau durch zahlreiche Nähte aus carbolisirter Seide, Silberdraht oder Catgut, welche abwechselnd tief und oberflächlich durchgeführt werden (Fig. 326).

f. Der Verband des Stumpfes.

Nachdem man die Enden der Drainrohre im Niveau der Wunde abgeschnitten und mit Seidenfäden versehen hat, welche das Hineinschlüpfen verhindern, legt man einen schmalen Streifen Schutztaft auf die Wundränder und darüber einen breiteren Streifen mit Carbollösung befeuchteter Lister'scher Gaze. Mit ähnlichen Streifen, welche man nach allen Richtungen quer über die Wunde legt und dann mit einer Lister'schen Gazebinde festwickelt, übt man eine gleichmässige Compression auf den Stumpf aus (Fig. 327). Darüber wird endlich der eigentliche Lister'sche Verband (s. pag. 14. 8.) angelegt, der möglichst

hoch hinauf reichen muss und dessen oberen Rand man noch durch reichliche Lagen von Salicylwatte oder -Jute verstärken und sichern kann.

Fig. 327.

Verband eines Amputationsstumpfes mit carbolisirten Gazestreifen und Binden.

g. Die Lagerung.

Nun wird der Amputirte ins Bett gelegt, der Stumpf gut gelagert, d. h. horizontal, nicht vorne erhöht. Sollte derselbe durch Muskelkrämpfe in die Höhe gerichtet werden (was besonders nach Amputationen des Oberschenkels vorkommt), so legt man ein zusammengelegtes Betttuch über den Stumpf, welches durch sein Gewicht denselben niederhält.

Ein Drahtbügel wird über den Stumpf gestellt. Im Uebrigen muss derselbe unbedeckt bleiben, damit etwa eintretende Nachblutungen sofort von der Wache entdeckt werden können.

II. Allgemeine Regeln für die Exarticulationen.

1. Der Operateur steht in den meisten Fällen am Besten so, dass er das Gesicht dem Patienten zukehrt und fasst das abzuschneidende Glied selbst mit seiner linken Hand.

2. Zur Trennung der Weichtheile eignet sich der Zirkelschnitt weniger gut, als der Lappenschnitt. Da es sich hier meist um die Bedeckung grösserer Knochenflächen handelt, so müssen verhältnissmässig grosse Lappen gemacht werden, entweder aus der Haut allein, oder aus der Haut und den darunter liegenden Muskeln bestehend.

3. In manchen Fällen ist ein vorderer grosser und ein hinterer kleiner Lappen (Knie, Schulter, Hüfte) am vortheilhaftesten, in einigen Fällen (Fussgelenk, Mittelfuss) muss der hintere Lappen der grössere sein.

4. Für kleinere Gelenke (Finger, Zehen) eignet sich besonders gut der Ovalairschnitt.

5. Nach Trennung der bedeckenden Weichtheile wird das Gelenk eröffnet, indem man durch geeignete Bewegungen die vorliegenden Bänder stark anspannt und sie dann mit dem Lappenmesser durchschneidet.

6. Durch Trennung der übrigen Bänder und der Gelenkkapsel ringsum wird die Auslösung beendet und eventuell von dem zurückbleibenden Gelenkkörper ein Stück abgesägt. Im Uebrigen ist das Verfahren dasselbe wie bei der Amputation.

III. Amputationen und Exarticulationen an der oberen Extremität.

a. Exarticulation der dritten Phalanx der Finger.

(Mit Bildung eines Volarlappens von aussen nach innen.)

1. Der Operateur, dem die Hand in Pronation entgegengehalten wird, erfasst die Spitze des Fingers und flectirt die dritte Phalanx.

2. Ein flacher Bogenschnitt, 2^{mm} unterhalb der Gelenkkuppe quer über das Köpfchen der zweiten Phalanx geführt, eröffnet die Gelenkkapsel (Fig. 328).

Fig. 328.

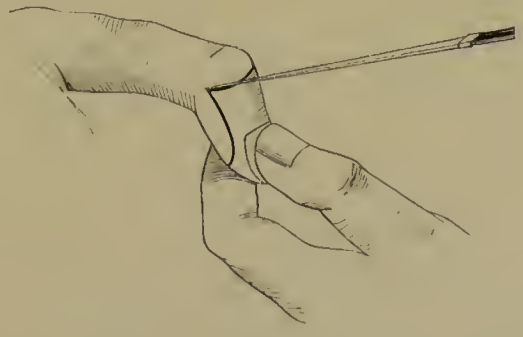

3. Die Spitze des Messers trennt beide Seitenbänder, die Klinge wird mit abwärts gerichteter Schneide hinter die Volarfläche der dritten

Phalanx eingesenkt (Fig. 329) und schneidet mit sägenden Zügen einen wohlgerundeten Lappen aus der Volarhaut (Fig. 330).

Fig. 329.



Fig. 330.

b. Exarticulation der zweiten Finger-Phalanx.

(Mit Lappenbildung von innen nach aussen, durch Einstechen.)

1. Der Operateur, dem die Hand in Supination entgegen gehalten wird, erfasst die gestreckte Fingerspitze, sticht ein schmales Messer unterhalb der Gelenkfalte von einer Seite zur andern zwischen Haut und Gelenk durch und führt die Klinge in sägenden Zügen erst gegen sich, dann aufwärts, so dass ein wohlgerundeter Lappen entsteht (Fig. 331).

Fig. 331.

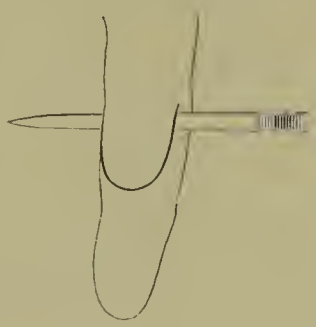

Fig. 332.

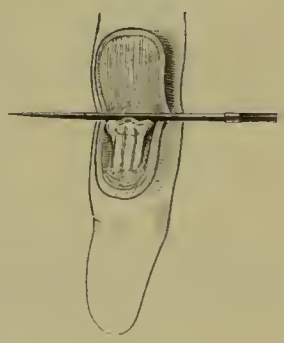

2. Der Lappen wird zurückgeklappt, das Gelenk hyperextendirt, und von der Wunde aus trennt das Messer in einem Zuge die Gelenkkapsel, die Seitenbänder und die Haut auf der Dorsalseite des Gelenkes (Fig. 332).

c. Exarticulation der Finger im Metacarpo-Phalangeal-Gelenk.

α. Der Ovalairschnitt.

1. Der Operateur steht zur linken Seite des Gliedes, wendet dem Gesicht des Patienten den Rücken, ergreift, während ein Assistent die beiden Nachbarfinger abspreizt, mit seiner Linken den kranken Finger, hyperextendirt ihn so weit, dass er die Volarfläche sehen kann, führt ein schmales Messer von rechts her an die Volarfläche der ersten Phalanx, durchschneidet hier, in der Höhe der gespannten Schwimmhaut, die Weichtheile quer, führt das Messer um die rechte Seite der Phalanx herum auf die Dorsalseite und hier im Bogen aufwärts bis an das Köpfchen des Metacarpalknochens (welches vorher markirt wurde) (Fig. 333).

Fig. 333.

2. Das Messer wird unter der linken Hand durch um die linke Seite des Fingers bis in den Anfang des ersten Schnittes geführt, dringt hier bis auf den Knochen ein, wird in der Höhe der Schwimmhaut um die linke Seite der ersten Phalanx herum auf die Dorsalseite, und hier

im Bogen aufwärts bis an das Ende des ersten Schnittes gezogen (Fig. 334).

Fig. 334.

Fig. 335.

3. Beide Schnitte werden in derselben Reihenfolge, aber tiefer gegen das Gelenk eindringend, wiederholt, und trennen, während der Finger immer nach der entgegengesetzten Seite geneigt wird, die Sehnen, die Seitenbänder und die Gelenkkapsel. Die Wunde zeigt die Gestalt eines Kartenherzens (Fig. 335).

β. Der Lappenschnitt.

1. Derselbe eignet sich am Besten für den ersten, zweiten und fünften Finger, weil diese an der einen Seite freier zugänglich sind.

Fig. 336.

Man schneidet einen grösseren halbovalen Lappen, dessen Basis in der Höhe des Gelenkes liegt, aus der Volar-, Dorsal- oder Seitenhaut der ersten Phalanx und klappt denselben zurück.

2. Dann wird ein kleinerer Hautlappen auf der entgegengesetzten Seite gebildet und gleichfalls zurückgeschlagen.

3. Zuletzt durchschneidet man die Sehnen in der Höhe des Gelenkes und eröffnet letzteres ringsum (Fig. 336).

NB. An dem Ringfinger ist die Exarticulation mit zwei kleinen seitlichen Lappen, an dem Mittelfinger der Ovalairschnitt von der Volarseite dargestellt.

d. Exarticulation des Daumens im Carpalgelenk.

α. Ovalairschnitt.

1. Der erste Schnitt beginnt an der Ulnarseite der ersten Phalanx in der Höhe der Schwimmhaut, wird schräg über das Phalango-Metacarpalgelenk weg bis auf die Radialseite des Metacarpalknochens und auf dieser entlang bis zu seiner Basis geführt.

Fig. 337.

2. Der zweite Schnitt, vom selben Punkte aus an der Radialseite herumgeführt, trifft in der Mitte des Metacarpalknochens auf den ersten (Fig. 337).

3. Durch wiederholte Schnitte in gleicher Richtung am Knochen entlang wird derselbe aus den Muskeln herausgelöst.

4. Von der Ulnarseite her wird das Gelenk zwischen os multangulum majus und dem Metacarpalknochen geöffnet, wobei man sich mit der Schneide hart an der Basis des letzteren halten muss, um

nicht das Gelenk zwischen os metacarpi indicis und os multangulum majus zu eröffnen, welches mit den übrigen Carpalgelenken communicirt.

5. Die Durchschneidung der Gelenkbänder an der Radialseite (Fig. 338) beendet die Operation, welche eine lineare Narbe (Fig. 339) hinterlässt.

Fig. 338.

Fig. 339.

β. Seitenlappenschnitt nach v. Walther.

1. Der Daumen wird abducirt, das Messer auf die Mitte der Schwimmhaut aufgesetzt und in sägenden Zügen zwischen erstem und zweitem Metacarpalknochen aufwärts geführt, bis es an den Ulnarrand der Basis des ersten Metacarpalknochens anstösst (Fig. 340).

Fig. 340.

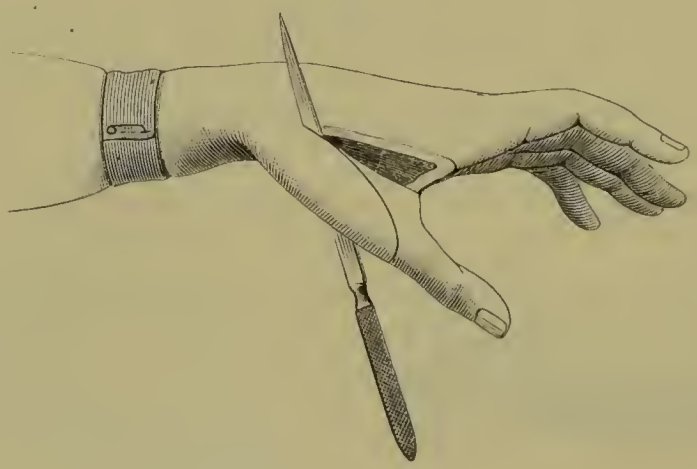

2. Unter Vermeidung des Gelenkes zwischen os metacarpi indicis und os multangulum majus wird die Messerspitze vorsichtig unter die Basis des Knochens geführt und damit das Carpometacarpalgelenk eröffnet.

Fig. 341.

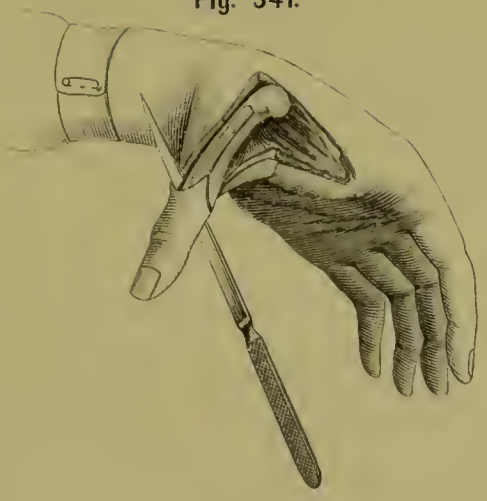

3. Der Daumen lässt sich noch stärker abduciren, das Messer dringt durch das Gelenk durch bis auf die Radialseite des Metacarpalknochens und wird an dieser wieder abwärts geführt, einen Radiallappen bildend, dessen abgerundete Spitze in der Höhe der Schwimmhaut endet (Fig. 341).

e. Exarticulation der vier letzten Metacarpalknochen mit Erhaltung des Daumens.

1. In der Handfläche wird ein halbmondförmiger Hautlappen umschrieben durch einen schrägen Bogenschnitt, der an der Schwimmhaut des Daumens beginnt und am Ulnarrande der Basis des fünften Metacarpalknochens endet (Fig. 342). Der Lappen kann auch von innen nach aussen durch Einstechen an der Basis desselben gebildet werden (Fig. 343).

Fig. 342.

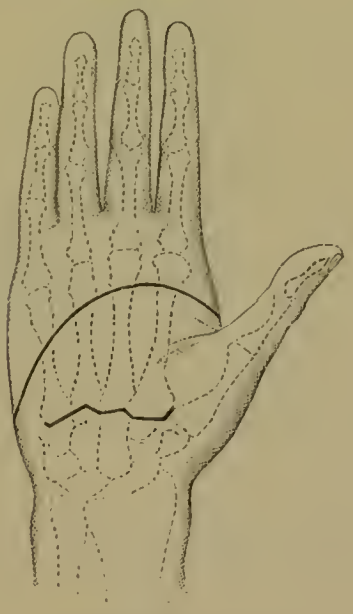

Volarschnitt.

Fig. 343.

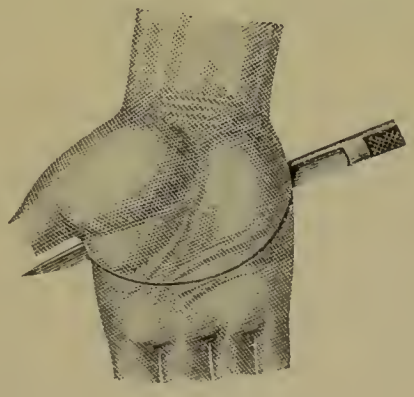

Volarschnitt durch Einstechen.

Exarticulation der vier letzten Metacarpalknochen.

2. Auf dem Handrücken wird ein Schnitt geführt, der von der Schwimmhaut des Daumens beginnend schräg nach oben bis an das obere Drittel des zweiten Metacarpalknochens und von da in derselben Höhe über die drei letzten Metacarpalknochen ziehend, am Ulnarrande der Hand mit dem Volarlappen zusammenstösst (Fig. 344).

Fig. 344.

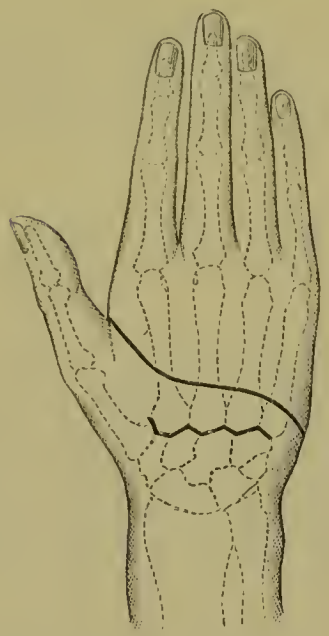

Exarticulation der vier letzten Metacarpalknochen (Dorsalschnitt).

Fig. 345.

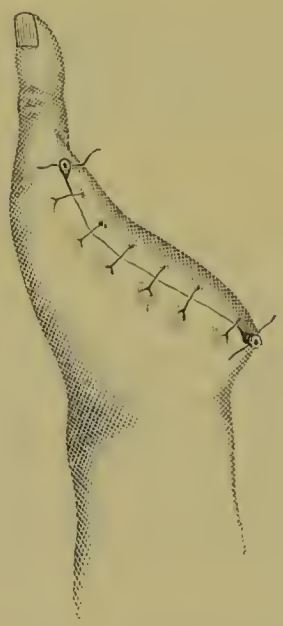

Stumpf nach Exarticulation der vier letzten Metacarpalknochen.

3. Nachdem beide Lappen bis zur Gegend der Carpometacarpalgelenke zurückpräparirt sind, werden diese von der Ulnarseite her unter starker Adduction der Mittelhand eröffnet, bis auch die Verbindung des zweiten Metacarpalknochens mit dem os multangulum majus getrennt ist. Bei dem letzten Act muss man sehr vorsichtig und stets gegen diese beiden Knochen schneiden, um eine Verletzung des Gelenkes zwischen os multangulum majus und Metacarpalknochen des Daumens zu vermeiden.

4. Die Erhaltung des Daumens erweist sich für den Gebrauch ausserordentlich vortheilhaft (Fig. 345).

f. Exarticulation im Handgelenke.

α. Zirkelschnitt.

1. Ein Zirkelschnitt umkreist die Hand auf der Mitte des Metacarpus, 4^{cm} unterhalb der processus styloidei.

2. Die Haut wird durch senkrechte Schnitte ringsum gelöst, bis sie sich über die processus styloidei als Manschette zurückschlagen lässt.

3. Die pronirte Hand wird kräftig flectirt; ein nach oben leicht convexer Schnitt über das dorsum, von einem processus styloideus zum andern, trennt die Strecksehnen und öffnet das Handgelenk.

4. Die Seitenbänder werden unter beiden Griffelfortsätzen getrennt und zuletzt in einem Zuge die vordere Kapselwand und sämmtliche Beugesehnen durchschnitten (Fig. 346 u. 347).

Fig. 346.

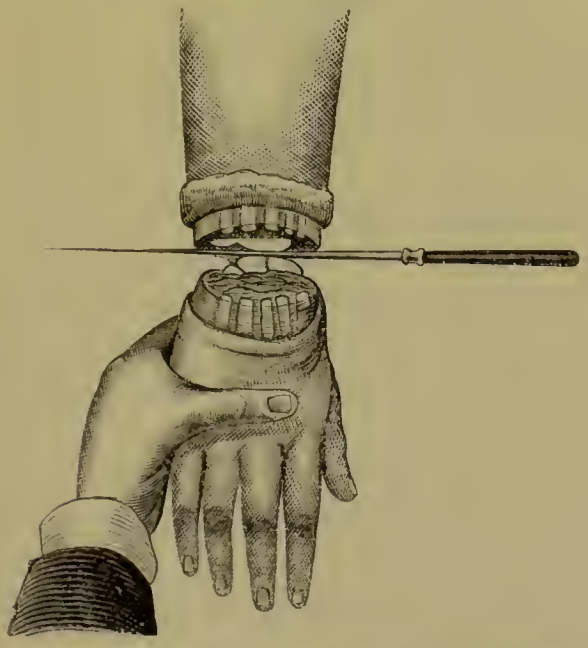

Exarticulation der Hand mit Zirkelschnitt.

Fig. 347.

Stumpf nach Exarticulation im Handgelenk mit Zirkelschnitt.

β. Lappenschnitt.

1. Der Operateur erfasst den unteren Theil der pronirten Hand, flectirt sie und führt von der Spitze des einen processus styloideus zu der des anderen einen halbmondförmigen Schnitt über die Mitte des Handrückens (Fig. 348).

Fig. 348.

Exarticulation der Hand mit zwei Hautlappen (Ruysch).

Fig. 349.

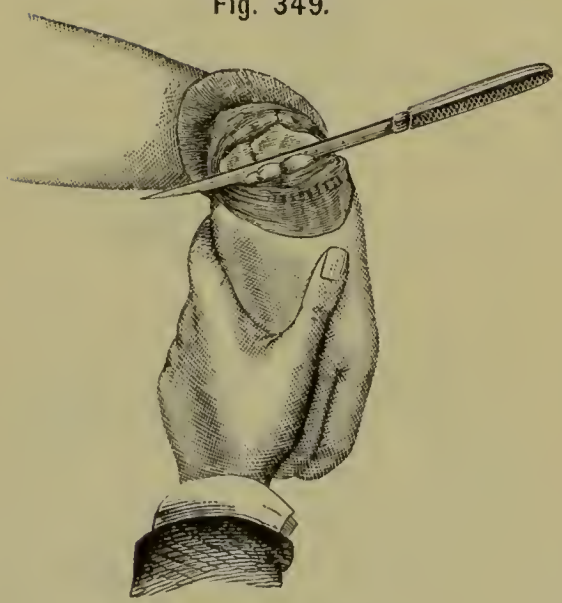

Bildung des Volarlappens.

2. Der Hautlappen wird von den Strecksehnen abgelöst, nach oben zurückgeschlagen und das Gelenk eröffnet, wie beim Zirkelschnitt.

3. Das Bündel der Beugesehnen wird von der Volarfläche her mit der Spitze des linken Zeigefingers in die Wunde vorgedrängt, durch wiederholtes Hin- und Herziehen des Messers vorsichtig durchschnitten und dann ein kleiner Hautlappen in der Vola von der Wunde aus geschnitten (Fig. 349).

NB. Es ist zweckmässig, den Volarlappen zu Anfang der Operation durch einen Hautschnitt vorzuzeichnen.

γ. Radiallappenschnitt (Dubrueil).

1. Aus der Haut, welche die Metacarpalgegend des Daumens bedeckt, wird ein halbmondförmiger Lappen geschnitten, dessen Basis das

Fig. II.

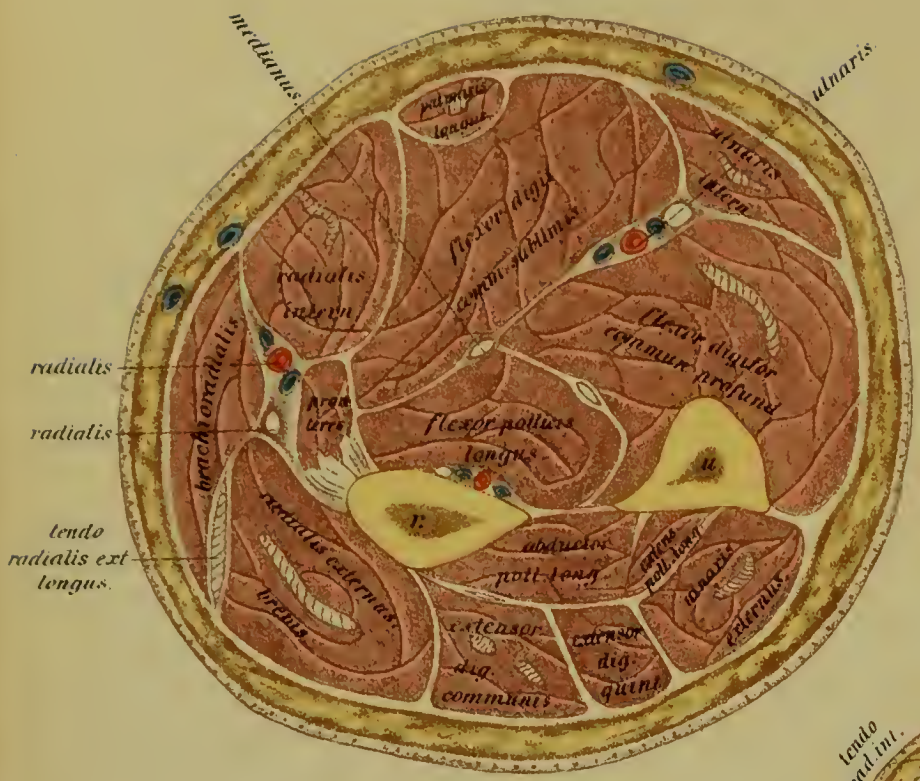

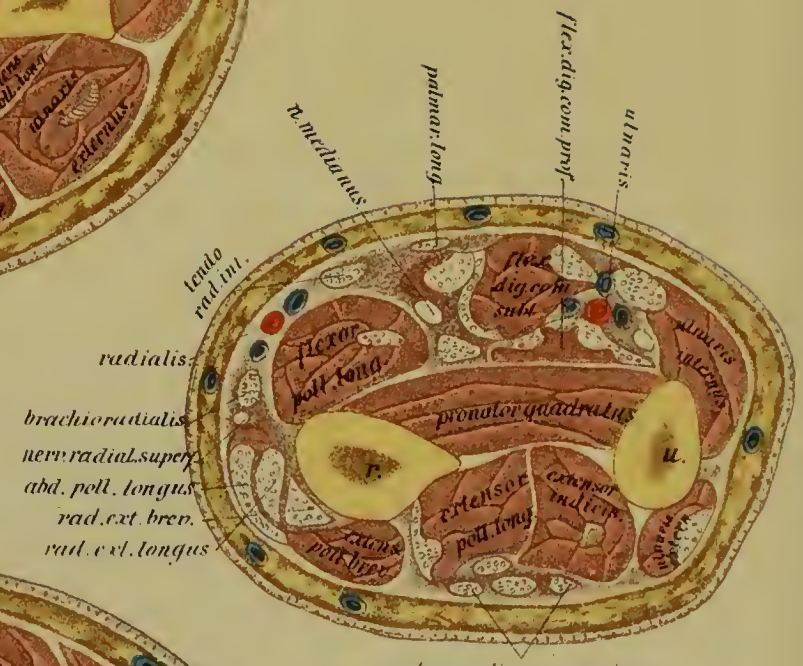

Fig.

Fig. III.

radiale Dritttheil des Carpus umfasst, dessen Spitze die Basis der ersten Phalanx erreicht.

2. Nachdem der Lappen von den Daumenmuskeln abpräparirt und nach oben geschlagen, umkreist ein halber Zirkelschnitt die beiden übrigen Dritttheile des Carpus an der Ulnarseite (Fig. 350).

Fig. 350.

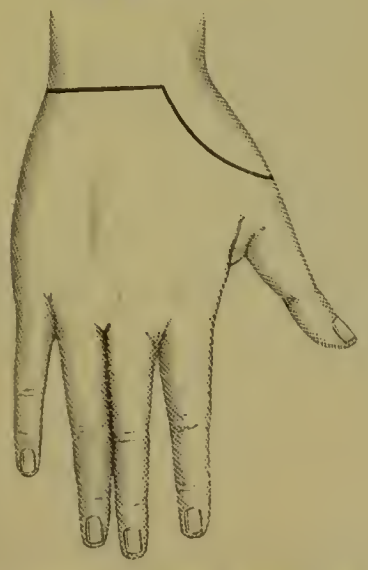

Exarticulation der Hand nach Dubrueil.

3. Die Haut wird stark nach oben gezogen und der Carpus, wie oben beschrieben, von den Vorderarmknochen getrennt (Fig. 351).

Fig. 351.

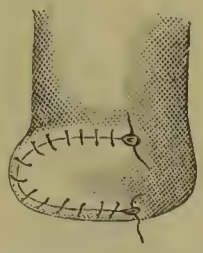

Stumpf nach Dubrueil.

g. Amputation des Vorderarmes.

α. Zweizeitiger Zirkelschnitt

(s. pag. 175).

β. Hautlappenschnitt

(s. pag. 178).

Die Abbildungen der Querschnitte des Vorderarmes nach Volz befinden sich auf Taf. XXV.

Fig. I. Querschnitt des rechten Vorderarmes im unteren Dritttheil.

Fig. II. Querschnitt des rechten Vorderarmes in der Mitte.

Fig. III. Querschnitt des rechten Vorderarmes im oberen Dritttheil.

h. Exarticulation im Ellbogengelenk.

α. Zirkelschnitt.

1. Ein Zirkelschnitt trennt die Haut 4^{cm} unterhalb der Condylen des humerus; die Manschette wird zurückpräparirt und umgeschlagen.

2. Ein Querschnitt über die Volarseite eröffnet breit das hyperextendirte Gelenk.

3. Ein Schnitt oberhalb des Capitulum radii trennt das ligamentum laterale externum, ein Schnitt unterhalb des condylus internus das ligamentum laterale internum.

4. Das Gelenk klafft stark, das Olecranon wird in die Wunde gedrängt; ein Schnitt oberhalb der Spitze desselben trennt die Sehne des triceps davon ab (Fig. 352 u. 353).

Fig. 352.

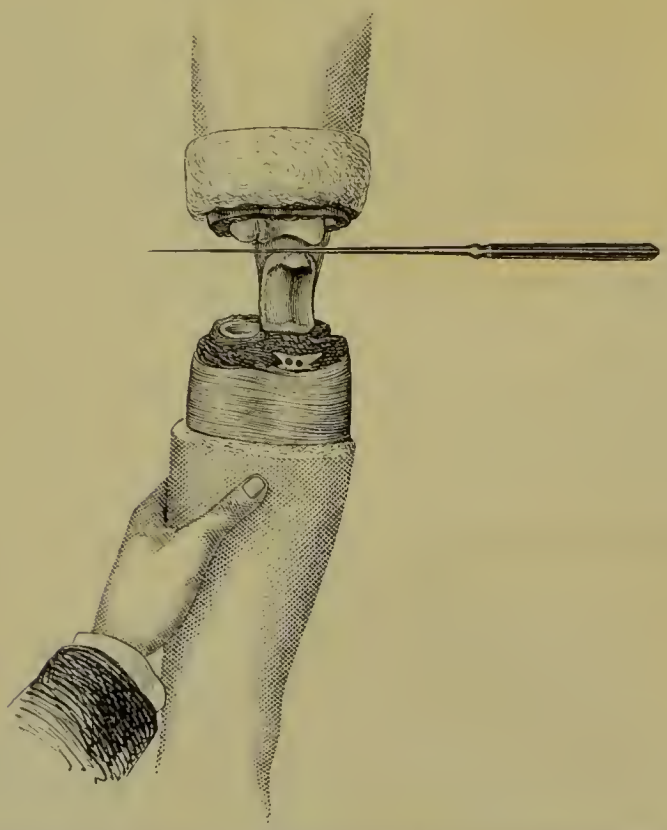

Exarticulation im Ellbogengelenk mit Zirkelschnitt.

Fig. 353.

Stumpf nach Exarticulation im Ellbogengelenk mit Zirkelschnitt.

Querschnitt durch das Ellbogengelenk in der Condylenlinie siehe Taf. XXVI, Fig. I.

β. Lappenschnitt.

1. Ein Bogenschnitt, welcher 2^{cm} unterhalb des einen Condylus beginnt und 2^{cm} unterhalb des anderen Condylus endigt, umschreibt an der Volarseite des Vorderarmes einen grossen halbmondförmigen Hautlappen, welcher von der Fascie abgelöst und nach oben zurückgeschlagen wird.

Tab. XXVI

Fig. II.

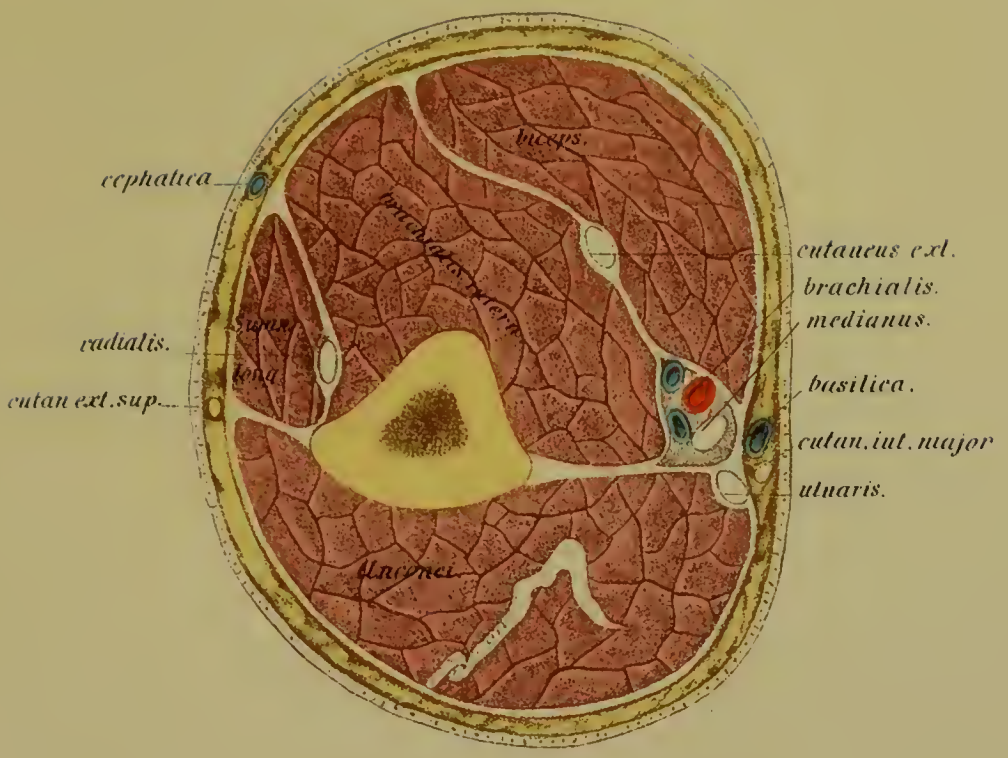

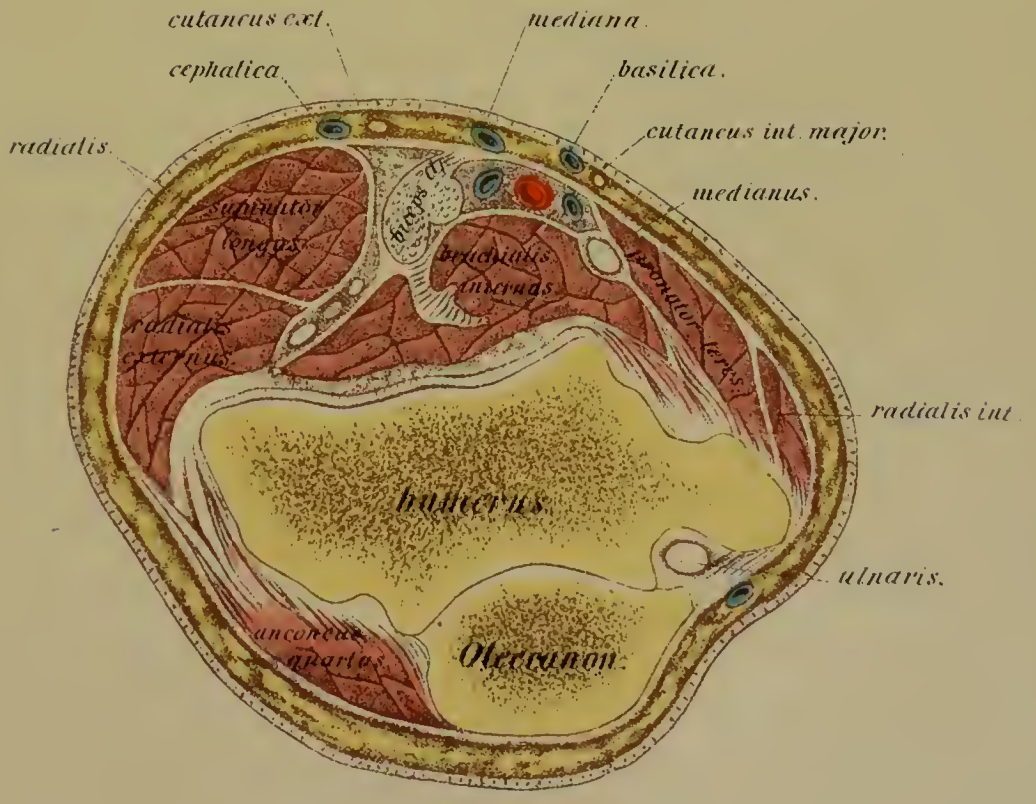

Fig. I.

Schaefer Leipzig

Fig. I.

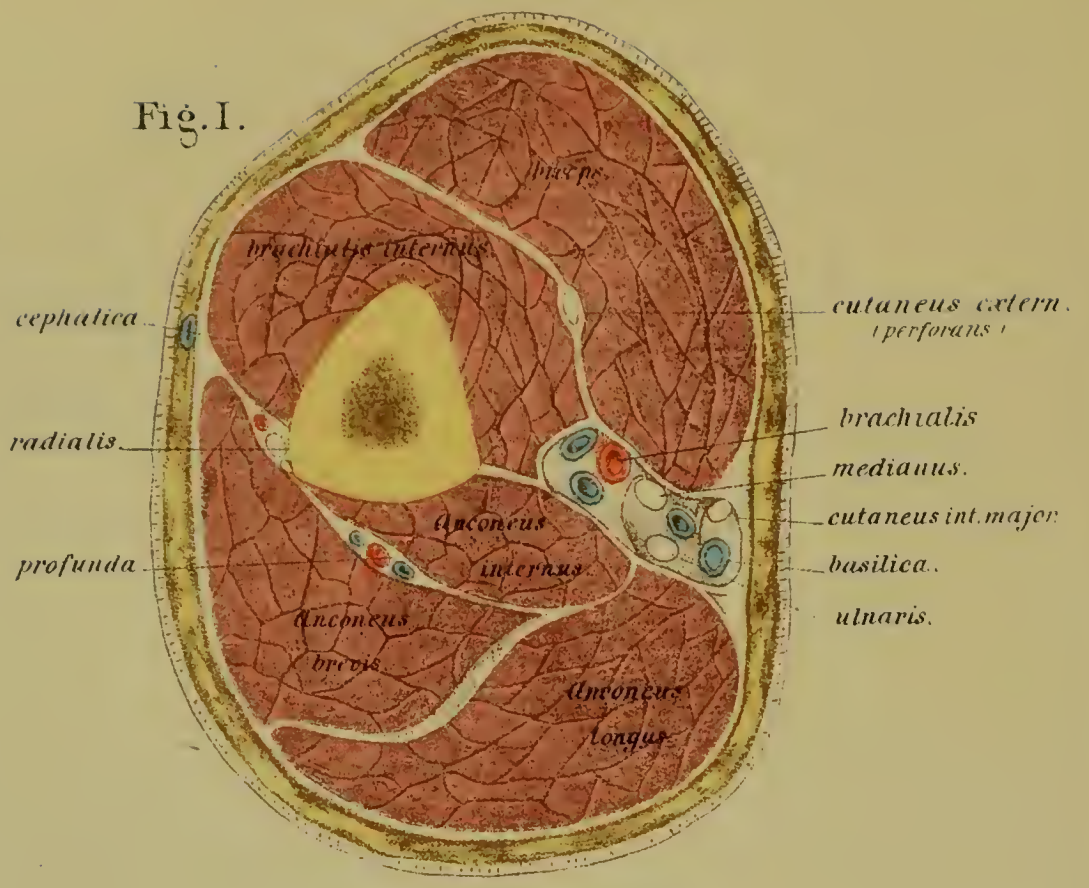
biceps.
brachialis internus.
cephalica.
cutaneus extern.
(perforans)
radialis.
brachialis
medianus.
Anconeus
internus.
cutaneus int. major
profunda.
basilica.
ulnaris.
Anconeus
brevis.
Anconeus
longus.

Fig. II.

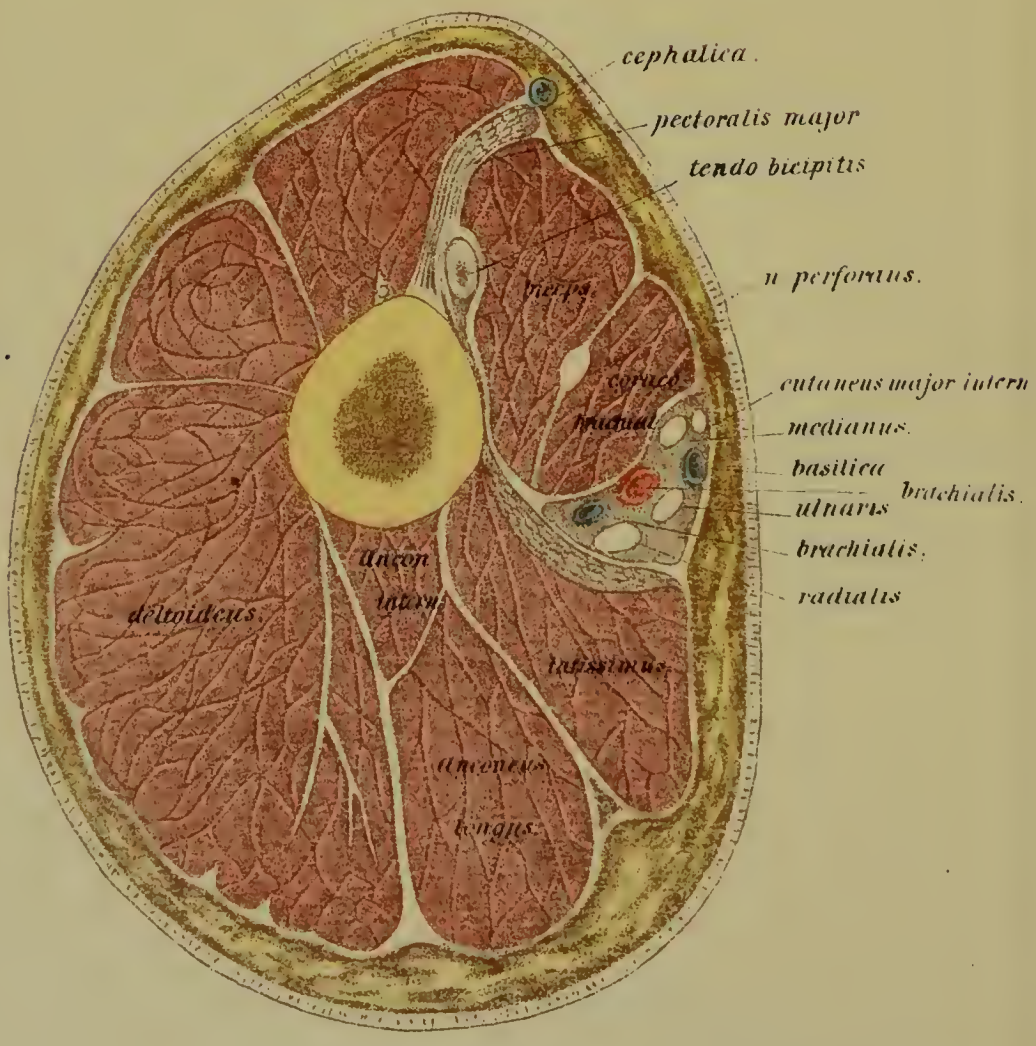
cephalica.
pectoralis major
tendo bicipitis
n. perforans.
biceps.
cutaneus major intern.
coraco
brachial.
medianus.
basilica
brachialis.
ulnaris
brachialis.
radialis
Ancon
internus
deltoideus.
latissimus.
Anconeus
longus.

Fig. 354.

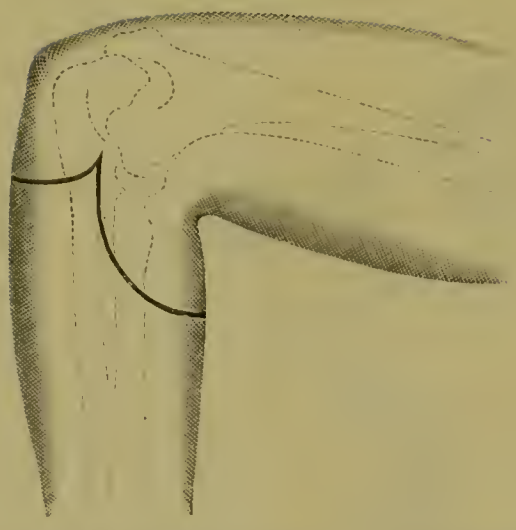

Exarticulation im Ellbogengelenk (Lappenschnitt).

2. Der Arm wird stark flectirt und so gedreht, dass die Rückseite des Gelenkes nach vorne sieht.

3. Ein flacher Bogenschnitt über das Olecranon legt die Spitze desselben frei (Fig. 354).

4. Ein Querschnitt von einem Condylus zum andern trennt die Sehne des triceps und die beiden Seitenbänder; ein zweiter die sämmtlichen Weichtheile an der Volarseite des Gelenkes.

i. Amputation des Oberarmes.

α. Einzeitiger Zirkelschnitt
(s. pag. 174).

β. Zweizeitiger Zirkelschnitt
(s. pag. 175).

γ. Lappenschnitt
(s. pag. 178).

Abbildungen der Querschnitte des Oberarmes nach Volz befinden sich auf

Taf. XXVI, Fig. II. Querschnitt des rechten Oberarmes im oberen Dritttheile.

Taf. XXVII, Fig. I. Querschnitt des rechten Oberarmes im mittleren Dritttheil.

Taf. XXVII, Fig. II. Querschnitt des rechten Oberarmes vor der Achselhöhle.

k. Exarticulation des Armes im Schultergelenke.

α. Lappenschnitt.

1. Der Kranke liegt am Rande des Tisches halb auf der gesunden Seite mit etwas erhöhtem Oberkörper. Je mehr er in die sitzende

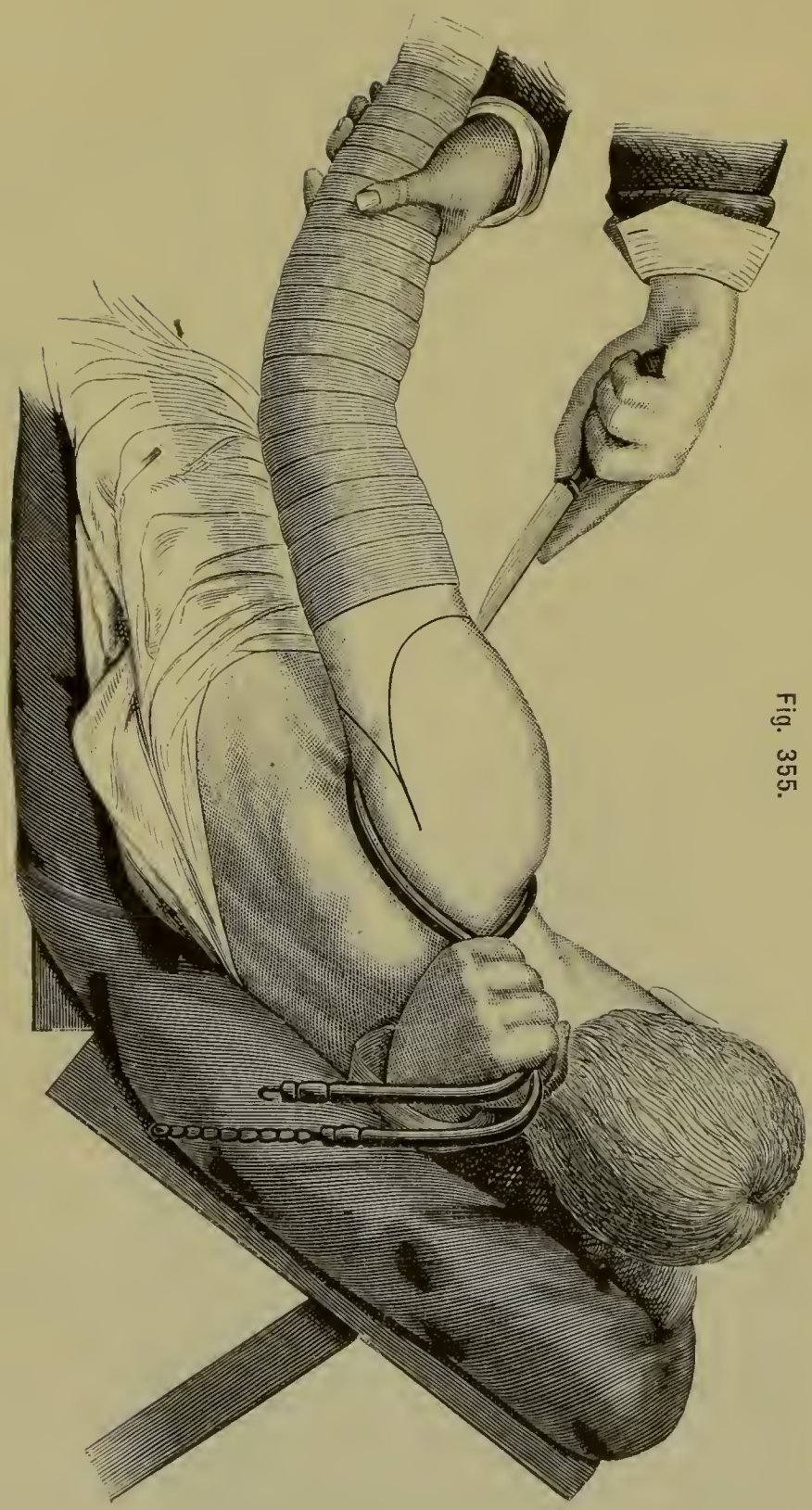

Fig. 355.

Exarticulation im Schultergelenk (Lappenschnitt).

Stellung gebracht wird, desto bequemer ist es für den Operateur, desto gefährlicher aber für die Chloroform-Narkose (s. pag. 112).

2. Auf der Aussenfläche der Schulter wird ein abgerundet viereckiger Lappen umschnitten, dessen Basis sich vom processus coracoideus bis zur Wurzel des Acromion erstreckt, und dessen unterer breiter Rand über die untere Grenze des Deltamuskels läuft (Fig. 355).

3. Mit grossen Messerzügen, welche immer tiefer in den Deltamuskel eindringen, wird der Lappen bis

an das Acromion abgelöst und nach oben geschlagen, so dass die Aussenfläche des Schultergelenkes frei liegt.

4. Ein kräftiger Schnitt über den nach oben gedrängten Schulterkopf oberhalb der beiden tubercula trennt die Gelenkkapsel sammt den darüber liegenden Sehnen.

5. Der Schulterkopf wird hervorgedrängt, das Messer, hinter denselben gelegt, durchschneidet die hintere Gelenkkapsel.

6. Der Operateur zieht den Schulterkopf mit der linken Hand gegen sich, führt das Messer in langen sägenden Zügen an der Innenseite des Knochens herab bis 6^{cm} unterhalb der Achselfalte, dann wendet er die Schneide nach innen (gegen den Thorax) und trennt mit einem Zuge die sämmtlichen Weichtheile, in denen die grossen Gefässe und Nerven verlaufen.

7. In solchen Fällen, wo es nicht gelingt, den Zufluss des Blutes durch Compression der Subclavia vollständig zu beherrschen, muss ein Assistent vor Beendigung des letzten Schnittes von oben her in die Wunde greifen und mit dem Daumen die Art. axillaris gegen die Haut comprimiren (Fig. 356).

Fig. 356.

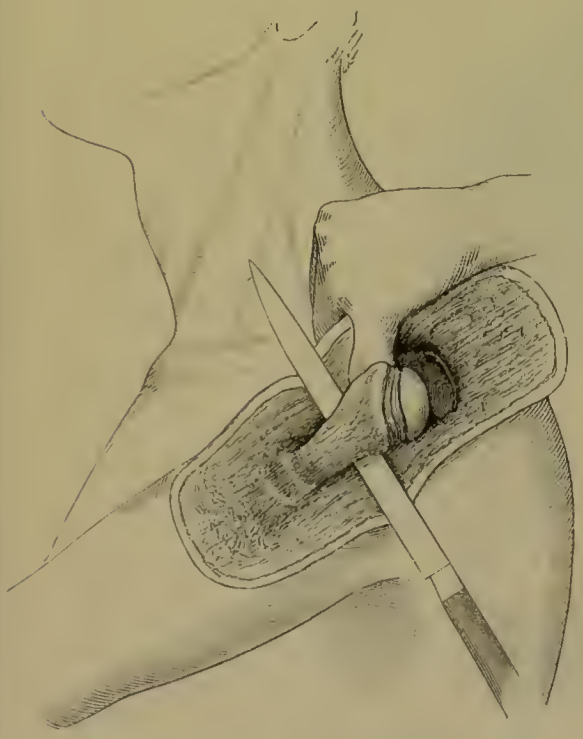

Exarticulation der Schulter.
Bildung des zweiten Lappens an der Innenseite.

Fig. 357.

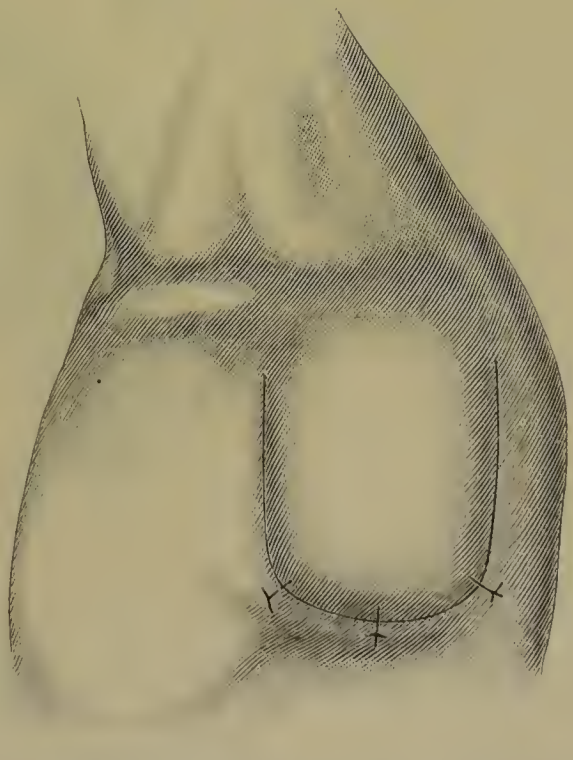

Stumpf nach Exarticulation im Schultergelenk mit Lappenschnitt.

8. Das Aussehen der Wunde nach Vereinigung durch die Naht zeigt Fig. 357.

β. Zirkelschnitt.

1. Der Arm wird abducirt. Ein Zirkelschnitt in der Höhe der unteren Grenze des Deltamuskels trennt sämmtliche Weichtheile bis auf den Knochen.

2. Der Knochen wird in derselben Höhe abgesägt; alle klaffenden Gefässe werden unterbunden.

3. Ein Längsschnitt vom vorderen Rande des Acromion bis in den Zirkelschnitt herab spaltet sämmtliche Weichtheile bis auf den Knochen.

Fig. 358.

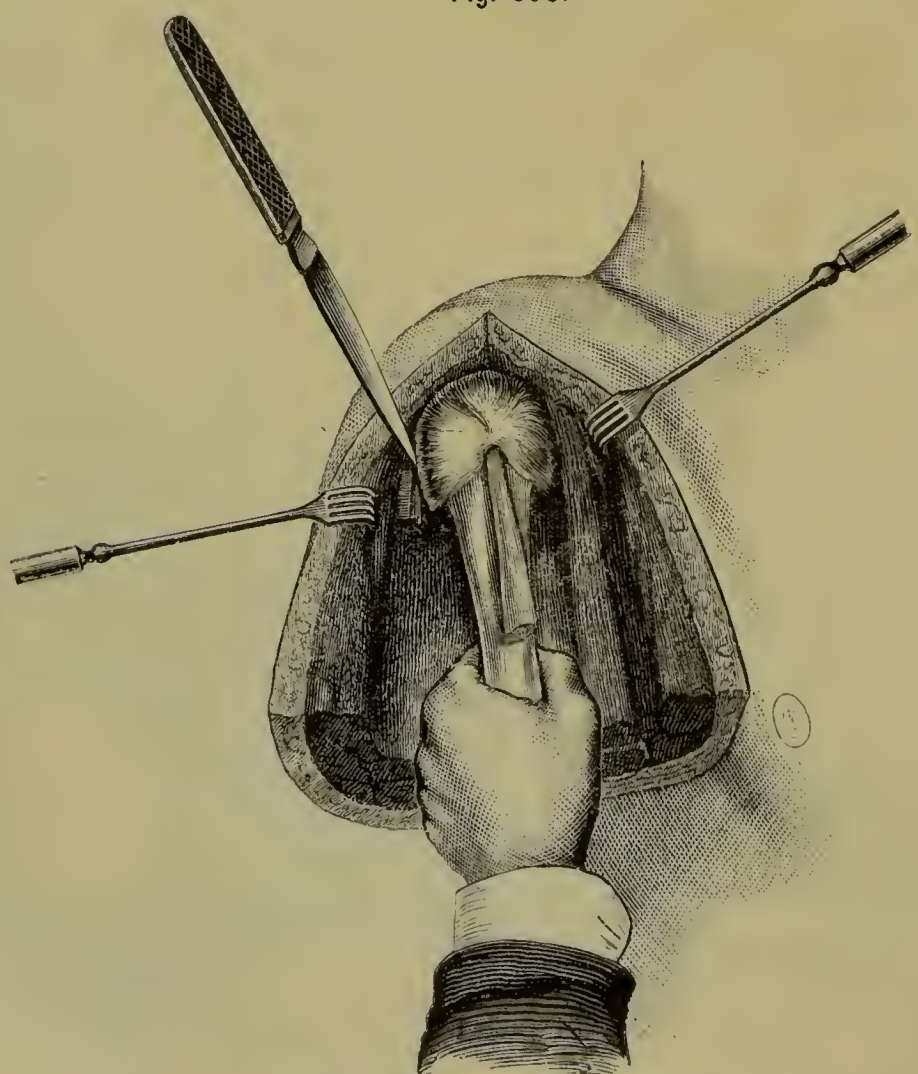

Exarticulation im Schultergelenk.

Zirkelschnitt mit Verticalspaltung der Weichtheile.

Fig. 359.

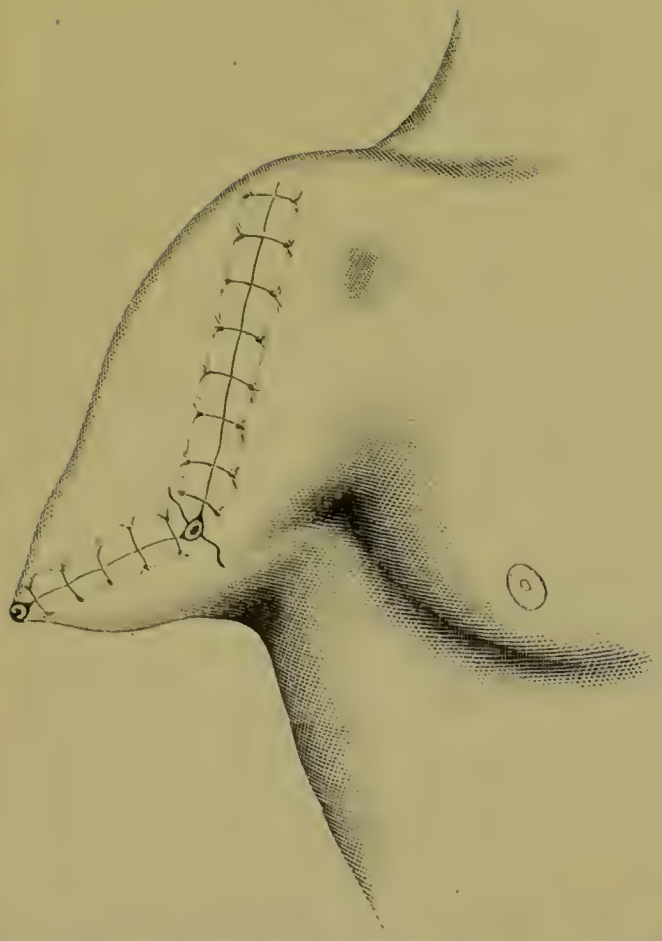

Stumpf nach Exarticulation im Schultergelenk mit Zirkelschnitt und Verticalspaltung.

4. Das untere Ende des Knochenstumpfes wird mit einer starken Knochenzange oder mit der linken Hand gefasst und während ein Assistent mit scharfen Haken die Wundränder des Längsschnittes auseinanderzieht, löst der Operateur den Knoten unter beständigen Rotationen aus dem Gelenke (Fig. 358). Dies Auslösen geschieht durch kurze, immer gegen den Knochen geführte Schnitte, oder in geeigneten Fällen durch Abhebelung des Periostes mit Hebeln und Raspatorien.

5. Das Aussehen des Stumpfes zeigt Fig. 359.

IV. Amputationen und Exarticulationen an der unteren Extremität.

a. Exarticulation der Zehen

wird in derselben Weise ausgeführt, wie die Exarticulation der Finger (s. pag. 189).

b. Exarticulation sämmtlicher Zehen in den Phalango-Metatarsalgelenken.

1. Während die linke Hand alle Zehen zugleich stark aufwärts biegt, wird ein Bogenschnitt, der (am linken Fusse) am medialen Rande des ersten Phalango-Metacarpalgelenkes beginnt und am lateralen Rande des gleichnamigen Gelenkes der fünften Zehe endigt, in der Furche zwischen Fusssohle und Basis der Zehen entlang geführt. (Am rechten Fusse umgekehrt.) (Fig. 360.)

Fig. 360.

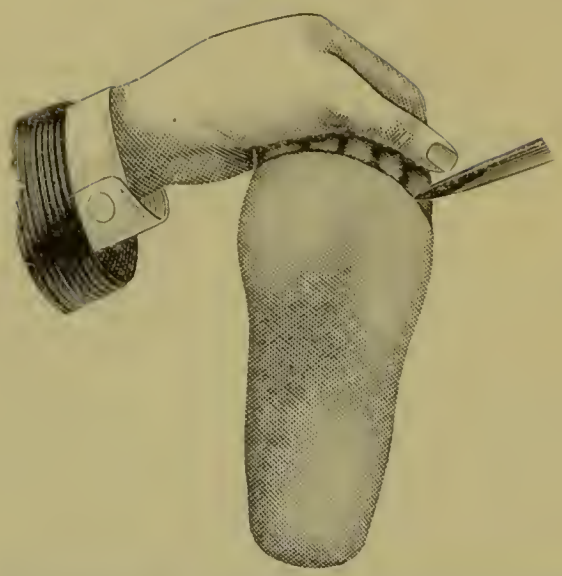

Exarticulation aller Zehen (Plantarschnitt).

Fig. 361.

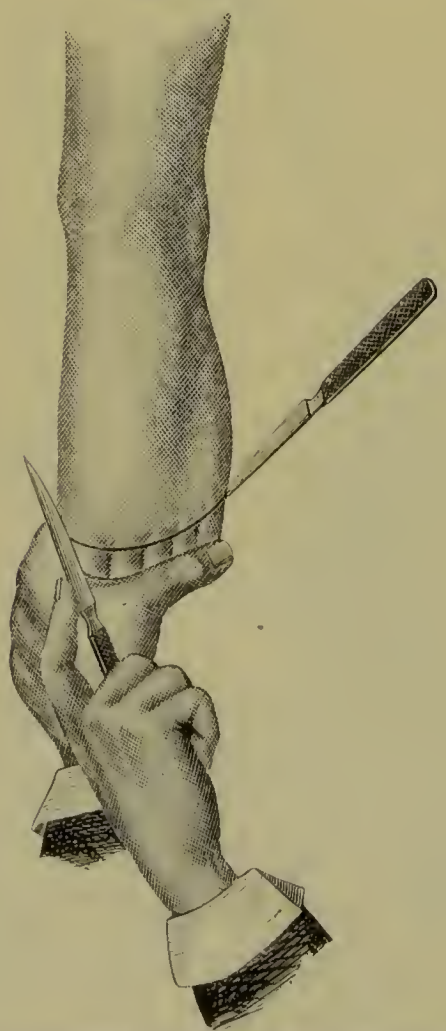

Exarticulation aller Zehen (Dorsalschnitt).

2. Ein gleicher Schnitt, dessen Enden mit denen des ersten zusammentreffen, wird unter starker Plantarflexion der Zehen auf der Dorsalseite der Basis sämmtlicher Zehen entlang geführt (Fig. 361). Beide Schnitte dringen zwischen die Zehen bis zur Mitte der Schwimmhaut ein.

3. Beide halbmondförmige Lappen werden bis zu den Köpfchen der Metatarsalknochen zurückpräparirt.

4. Darauf wird jede Zehe einzeln ausgelöst, wobei man die Sesambeine am Kopfe des ersten Metatarsalknochens zurücklässt.

5. Sollte die Haut nicht ausreichen, um die stark vorspringenden Köpfchen der Metatarsalknochen bequem zu bedecken, so kann man dieselben einzeln mit der Phalangensäge abtragen.

Fig. 362.

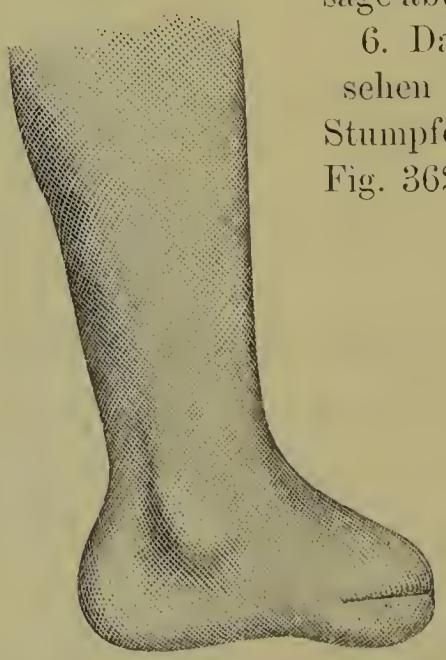

Stumpf nach Exarticulation aller Zehen.

6. Das Aussehen des Stumpfes zeigt Fig. 362.

c. Amputation aller Metatarsalknochen.

1. Von einem Fussrande zum andern wird ein Bogenschnitt über die vordere Grenzfurche der Fusssohle geführt und der halbmondförmige Hautlappen bis zu der Stelle, wo man amputiren will, zurückpräparirt.

2. Auf dem Fussrücken wird ein kleinerer halbmondförmiger Lappen geschnitten, dessen Enden mit denen des Plantarlappens an den Fussrändern zusammentrifft. Auch kann man statt des Dorsallappens einen halben Zirkelschnitt machen, wenn die Haut der Fusssohle zur Deckung ausreicht.

3. An der Basis beider Lappen werden mit einem schmalen Messer die Weichtheile an und zwischen den einzelnen Metatarsalknochen sorgfältig getrennt.

4. Durch schmale Streifen carbolisirter Gaze oder Leinewand, welche mittelst einer Pinzette zwischen die einzelnen Knochen durchgezogen sind, werden die Weichtheile stark nach oben gezogen und hart an denselben sämmtliche Knochen zusammen durchgesägt (Fig. 363 und 364).

Fig. 363.

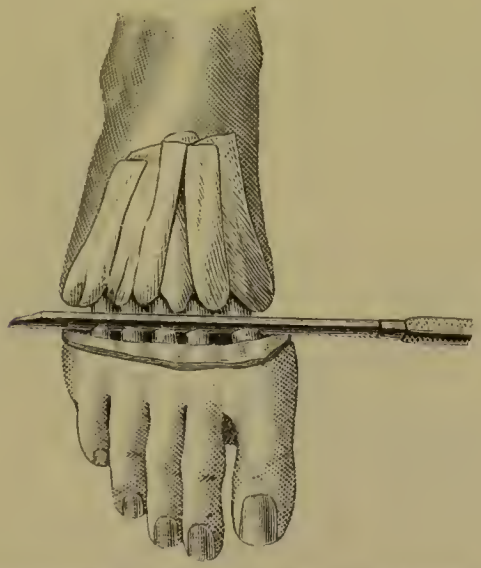

Amputation des Fusses in den Metatarsalknochen (Absägen).

Fig. 364.

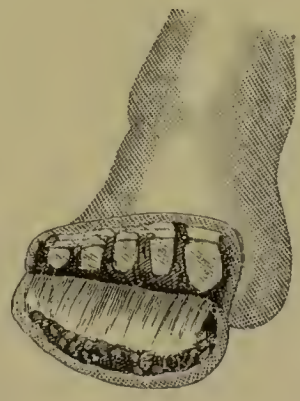

Anblick der Wunde nach Absägung der Metatarsalknochen.

d. Exarticulation der grossen Zehe sammt ihrem Metatarsalknochen.

1. Der Ovalairschnitt wird in derselben Weise ausgeführt, wie bei der Exarticulation des Daumens beschrieben worden (pag. 193). Wegen

Fig. 365.

Exarticulation der grossen Zehe sammt ihrem Metatarsalknochen.

der grossen Breite der Basis des ersten Metatarsalknochens ist es rathsam, auf das obere Ende des Schnittes rechtwinklig einen Querschnitt über das Gelenk zu führen (Fig. 365), welches sich ca. 4^{cm} vor der Höhe der tuberositas ossis navicularis findet, und die dadurch entstehenden oberen und unteren Lappen zurückzupräpariren, bis der ganze Knochen und das Gelenk frei liegt.

2. Die Sehnen des extensor und flexor longus halucis werden auf dem Gelenk durchschnitten, das Gelenk auf der Dorsalseite geöffnet, und während man den Knochen beständig nach den entgegengesetzten Richtungen um seine Achse dreht, werden die Verbindungen desselben mit dem os cuneiforme I ringsum gelöst.

e. Exarticulation der fünften Zehe sammt ihrem Metatarsalknochen.

1. Der Lappenschnitt kann hier in ähnlicher Weise ausgeführt werden, wie er früher bei der Exarticulation des Daumens (pag. 194) beschrieben wurde.

2. Die linke Hand zieht die fünfte Zehe kräftig von der vierten ab, die rechte führt ein schmales Messer von der Schwimmhaut aus sägend zwischen die beiden Metatarsalknochen aufwärts, bis es auf Widerstand stösst.

3. Das Ende des Hautschnittes wird sowohl an der Dorsalseite als an der Plantarseite um 1^{cm} aufwärts verlängert.

4. Unter kräftiger Abduction des fünften Metacarpusknochens wird dessen Basis zuerst von der des vierten Metatarsusknochens, darauf vom os cuboideum abgetrennt.

5. Dann führt man das Messer um die nach oben vorspringende tuberositas ossis metatarsi V herum und von hier hart an der Aussenseite des Knochens entlang in sägenden Zügen abwärts und bildet so einen zungenförmigen äusseren Lappen, dessen Spitze genau in der

Höhe des ersten Einschnittes in die Schwimmhaut abgerundet werden muss (Fig. 366).

Fig. 366.

Exarticulation der fünften Zehe mit ihrem Metatarsalknochen.

f. Exarticulation in den Tarso-Metatarsalgelenken nach Lisfranc (Fig. 367).

1. Am äusseren Fussrande wird das Gelenk zwischen os cuboideum und fünftem Metatarsalknochen, welches unmittelbar vor der tuberositas dieses Knochens liegt, am inneren Fussrande das Gelenk zwischen os cuneiforme I und erstem Metatarsalknochen, welches sich 4^{cm} vor der tuberositas ossis navicularis befindet, aufgesucht und mit Tusche oder durch kleine Messerstiche markirt.

Fig. 367.

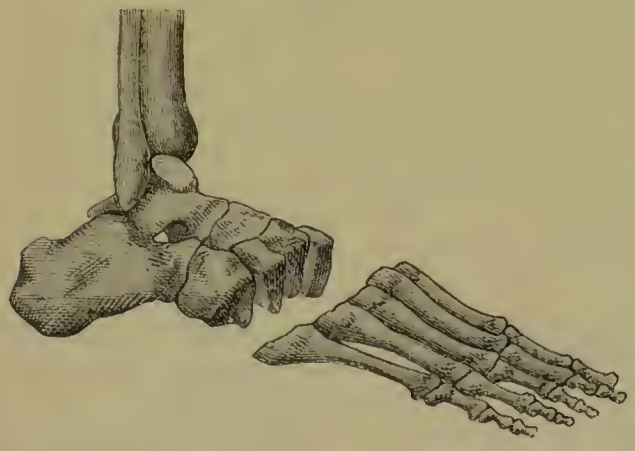

Exarticulation in den Tarso-Metatarsalgelenken nach Lisfranc.

2. Von dem einen dieser Punkte aus zum andern (von links nach rechts) wird bei emporgehobenem Fuss auf der Fusssohle ein grosser halbrunder Lappen umschnitten, dessen Convexität über die Köpfe der Metatarsalknochen hinwegzieht.

3. Der Fuss wird gesenkt und stark gestreckt, das Messer von einem Endpunkte des Plantarlappens zum andern in schwachem Bogen

über den Fussrücken geführt, sämmtliche Weichtheile bis auf den Knochen durchschneidend (Fig. 368).

Fig. 368.

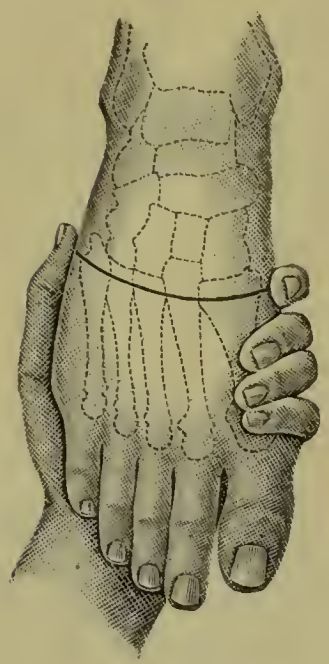

Fig. 369.

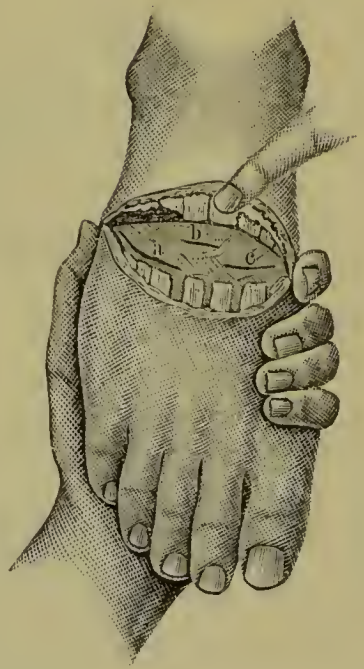

4. Der kleine Dorsallappen wird aufwärts gezogen, die Messerspitze sucht tastend das am weitsten nach links gelegene Gelenk (am rechten Fuss das fünfte Metatarsalgelenk) zu öffnen, während die linke Hand den Vorderfuss stark abwärts drückt.

5. Sobald das Gelenk klafft, wird das Messer im schwach nach vorne convexen Bogen weiter geführt, eröffnet das vierte und dritte Gelenk (a), gleitet über die Basis des zweiten Metatarsusknochens hin und öffnet das erste Gelenk (c) (Fig. 369).

Fig. 370.

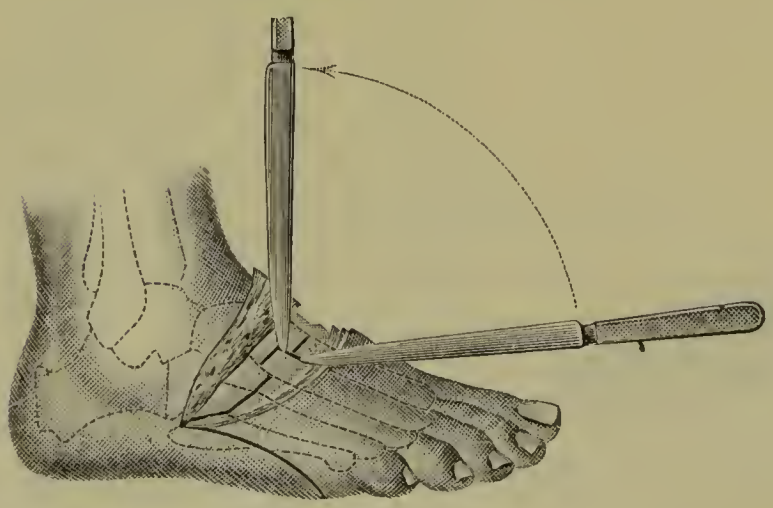

6. Das Gelenk des zweiten Metatarsalknochens, welches ca. 1^{cm} höher liegt, als das des ersten, wird durch einen kleinen Querschnitt (b) eröffnet; die seitlichen Verbindungen des Knochens mit dem os cuneiforme I und III, zwischen die sich die Basis desselben hineinschiebt, trennt man durch Einstechen des Messers mit nach oben gerichteter Schneide (Fig. 370).

7. Nun klaffen sämmtliche Gelenke stärker, das Messer trennt die übrigen Gelenkverbindungen an den Seitenrändern und an der Sohlenseite und durchschneidet die Muskulatur der Fusssohle zum grösseren Theile; dann wird seine Schneide nach vorne gerichtet, um den Plantarlappen zu vollenden (Fig. 371).

Das Aussehen der Wunde vor der Vereinigung zeigt Fig. 372.

Fig. 371.

Fig. 372.

g. Exarticulation im Tarsus nach Chopart.

1. Die Auslösung findet statt in dem Gelenke, welches das os naviculare mit dem Kopfe des Talus, und das os cuboideum mit dem Calcaneus verbindet (Fig. 373).

Fig. 373.

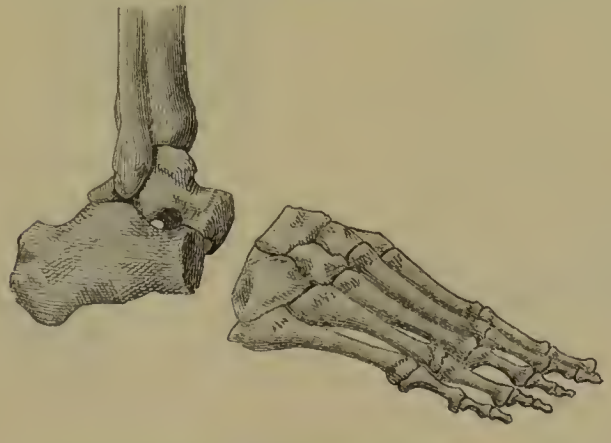

Exarticulation im Tarsus nach Chopart.

2. Der Gelenkspalt wird am inneren Fussrande 1^{cm} oberhalb der tuberositas ossis navicularis, am äusseren Fussrande 2^{cm} oberhalb der tuberositas ossis metatarsi V gefunden und markirt.

3. Ueber die Sohle des emporgehobenen Fusses wird ein bogenförmiger Hautschnitt

geführt, der von dem links gelegenen markirten Punkte aus am Fussrande nach vorne, einen Daumen breit hinter den Köpfen der Metatarsusknochen quer über die Sohle und am anderen Fussrande zurück bis zu dem rechts gelegenen Punkte läuft (Fig. 374—376).

4. Der Fuss wird gesenkt und stark abwärts gedrückt, das Messer in den linken Wundwinkel eingesetzt und im schwachen Bogen über den Fussrücken, nur durch die Haut, geführt, bis in den rechten Wundwinkel des Sohlenschnittes (Fig. 377).

Fig. 375.

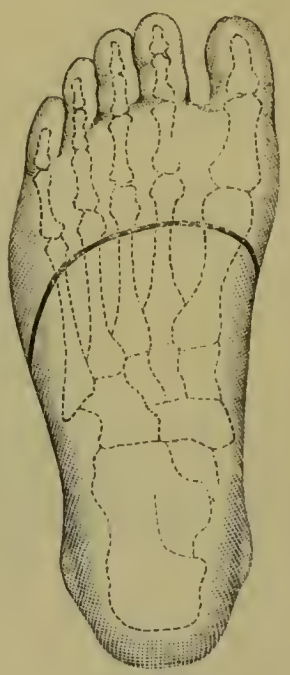

Fig. 374.

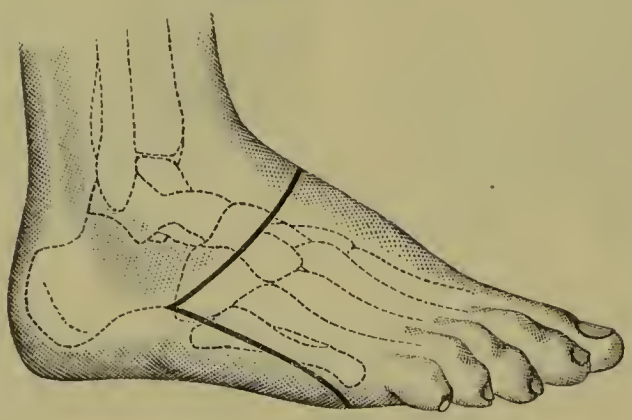

Fig. 377.

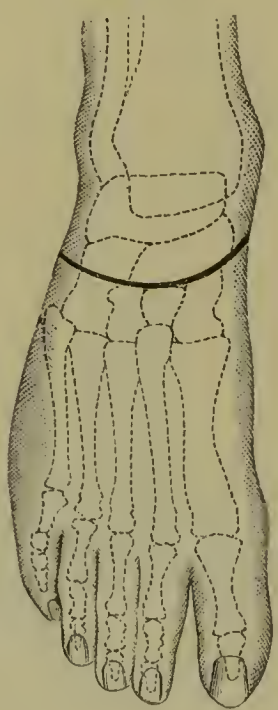

Fig. 376.

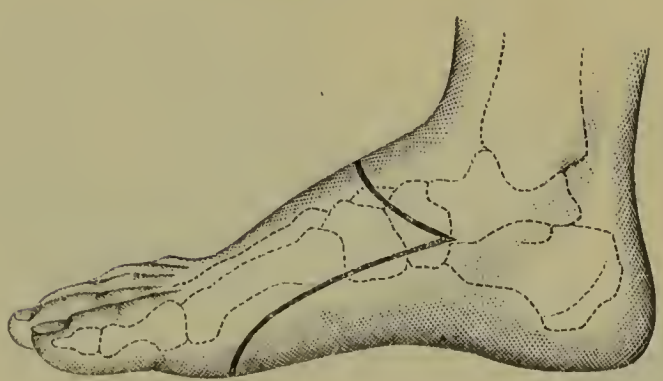

Exarticulation im Tarsus nach Chopart.

5. Der kleine Dorsallappen wird stark zurückgezogen, ein kräftiger Schnitt quer über das Gelenk trennt alle Sehnen und dringt sofort in die Gelenkverbindung ein (am sichersten zuerst oberhalb der deutlich fühlbaren tuberositas ossis navicularis).

6. Unter der Schneide des über die (leicht ∼förmig gekrümmte) Gelenkverbindung hingeführten Messers öffnen sich krachend die Gelenke. Die Spitze trennt überall die gespannten Bänder, zuletzt an der Plantarseite, bis sich der Vorderfuss ganz nach der Hacke zu flectiren lässt.

Fig. 378.

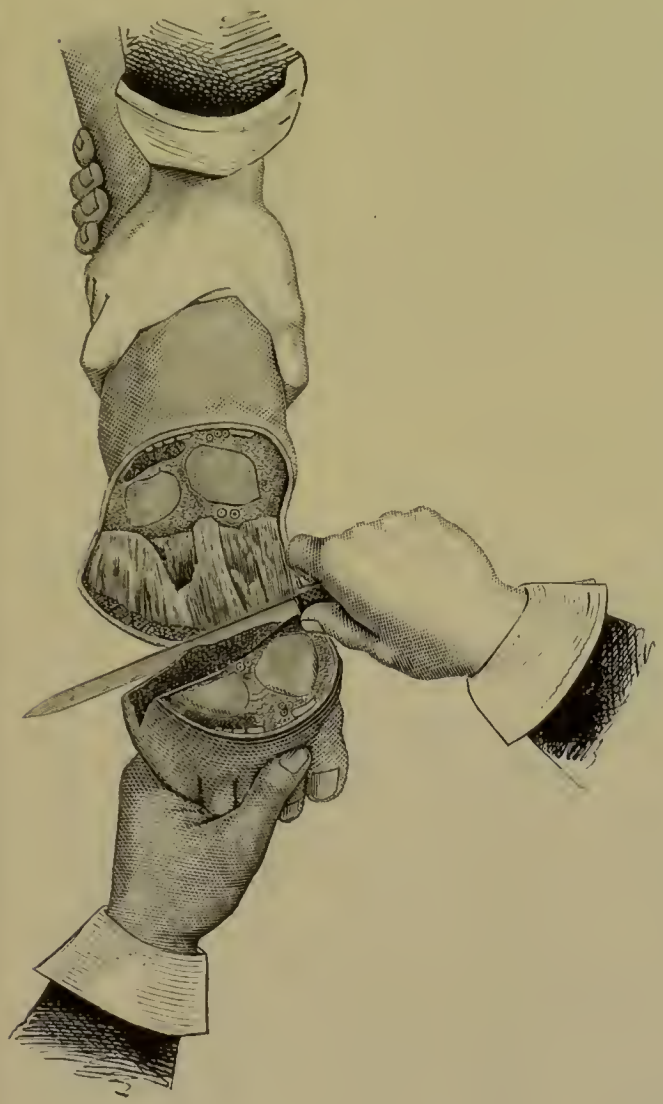

Exarticulation im Tarsus nach Chopart.
Beendigung des Plantarlappens.

7. Nachdem an beiden Fussrändern der Plantarlappen ein wenig tiefer eingeschnitten ist, wird die Messerklinge mit nach vorne gerichteter Schneide an die untere Seite der abgelösten ossa naviculare und cuboideum gelegt und in sägenden Zügen vorwärts geführt, bis der Plantarlappen vollendet ist (Fig. 378).

8. Die Ansicht des Stumpfes gibt Fig. 379.

Fig. 379.

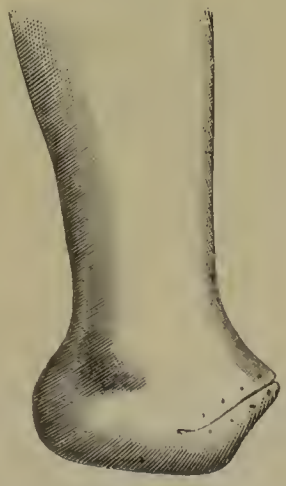

Stumpf nach Exarticulation im Tarsus nach Chopart.

h. Exarticulation des Fusses unter dem Talus nach Malgaigne.

1. Es werden zwei seitliche Lappen gebildet durch einen Schnitt, der hinten dicht oberhalb der tuberositas calcanei beginnt, die Achillessehne von derselben abtrennt, dann im weiten Bogen den malleolus externus umkreisend, über die untere Hälfte des Calcaneus hinläuft (Fig. 380), von hier quer über die Mitte des os cuboideum zum Fussrücken aufsteigt, über den vorderen Rand des os naviculare (Fig. 381) sich an der Innenseite des Mittelfusses senkrecht herabzieht (Fig. 382), bis er den Mittelpunkt der Fusssohle erreicht (Fig. 383). Von hier biegt er im rechten Winkel ab nach hinten und trifft auf den Anfang des Schnittes am Innenrande der Achillessehne.

Fig. 381.

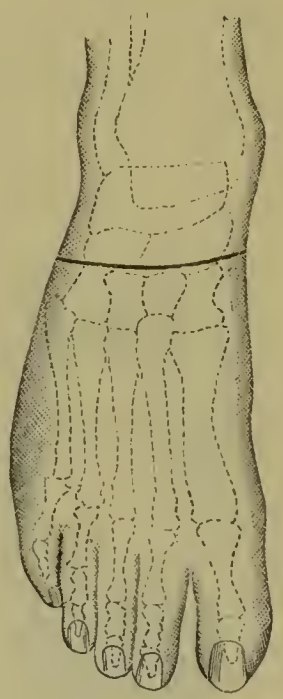

Fig. 380.

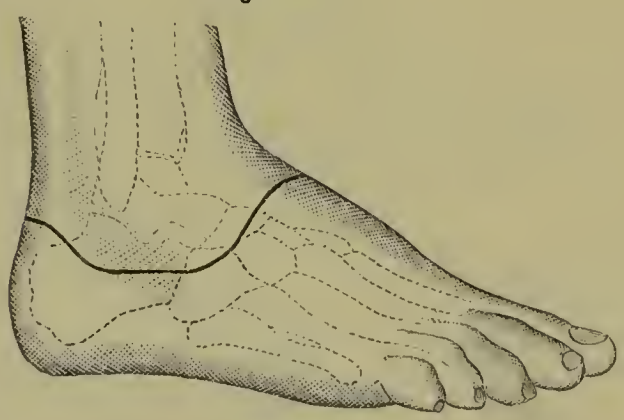

Fig. 383.

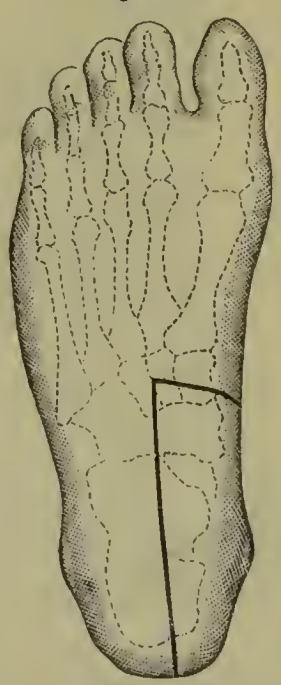

Fig. 382.

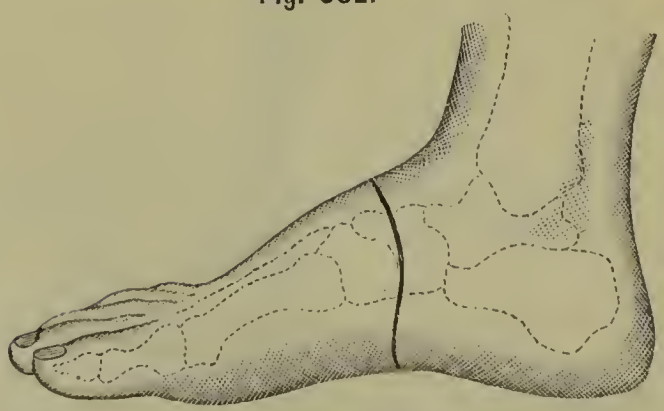

Exarticulation zwischen Talus und Calcaneus (sub talo) nach Malgaigne.

2. Die beiden Lappen werden von den Knochen abgelöst, bis beide Seitenflächen des Calcaneus und das Chopart'sche Gelenk frei liegen. Dabei hüte man sich, den unteren Enden der Knöchel zu nahe zu kommen, um nicht das Tibio-Tarsalgelenk zu verletzen.

3. Durch Auslösung im Chopart'schen Gelenke wird der Vorderfuss entfernt.

4. Mit einer Knochenzange wird das vordere Ende des Calcaneus gefasst und während man den Knochen abwärts drückt und supinirt, durchschneidet man mit einem schmalen Messer das ligamentum fibulare calcaneum, 1^{cm} unterhalb der Spitze des malleolus externus, dringt dann in den Sinus tarsi ein, trennt das feste ligamentum intertarseum und während man den Knochen immer mehr um seine Längsachse dreht, zuletzt noch ca. 3^{cm} unterhalb des inneren Knöchels das ligamentum talo-calcaneum. (S. die Abbildungen der Bänder bei der Resection des Fussgelenkes.)

5. Trotz der sehr unregelmässigen Gestalt der unteren Fläche des Talus (Fig. 384) gibt doch diese Operation einen zum Gehen sehr brauchbaren Stumpf (Fig. 385).

Fig. 384.

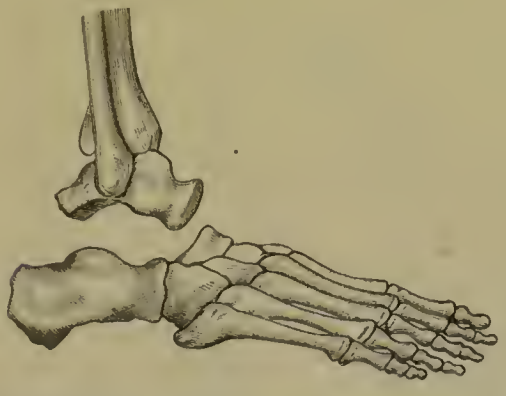

Exarticulation des Fusses unter dem Talus.

Fig. 385.

Stumpf nach Exarticulation des Fusses unter dem Talus.

i. Exarticulation des Fusses nach Syme.

1. Der rechtwinklig flectirte Fuss wird hoch emporgehalten, ein kräftiger überall bis auf den Knochen dringender Schnitt von der Spitze des einen (linken) Knöchels bis zu der des anderen (rechten) quer über die Fusssohle geführt (Fig. 386—388).

2. Der Fuss wird gesenkt, mit der linken Hand stark abwärts gedrückt und ein zweiter Schnitt von einer Knöchelspitze zur anderen quer über die vordere Seite des Tibio-Tarsalgelenkes geführt (Fig. 389).

Fig. 387.

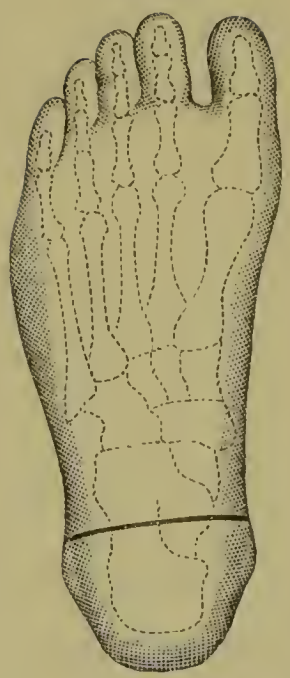

Fig. 386.

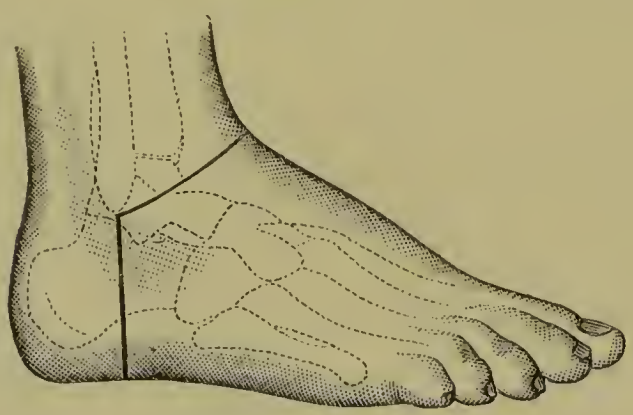

Fig. 389.

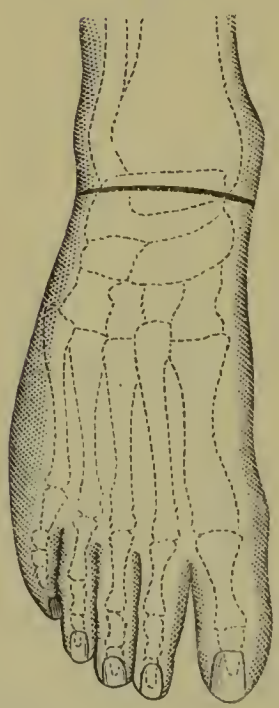

Fig. 388.

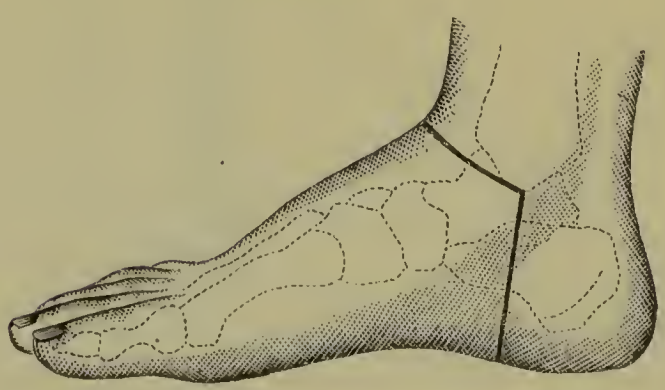

Exarticulation des Fusses nach Syme.

3. Ein Querschnitt über die Gelenkfläche des Talus eröffnet vorne das Gelenk, zwei Schnitte unterhalb der beiden Knöchel trennen die Seitenbänder und die obere Gelenkfläche des Talus tritt frei hervor.

4. Während die linke Hand den Fuss immer mehr gegen die Rückseite des Unterschenkels drängt und ihn abwechselnd nach der einen oder anderen Seite um seine Achse dreht, wird der Calcaneus durch dicht auf einander folgende und abwechselnd bald von oben, bald von den Seiten und zuletzt von hinten und unten, aber stets gegen den Knochen geführte Schnitte aus der Fersenkappe herausgelöst und von der Achillessehne getrennt (Fig. 390).

Fig. 390.

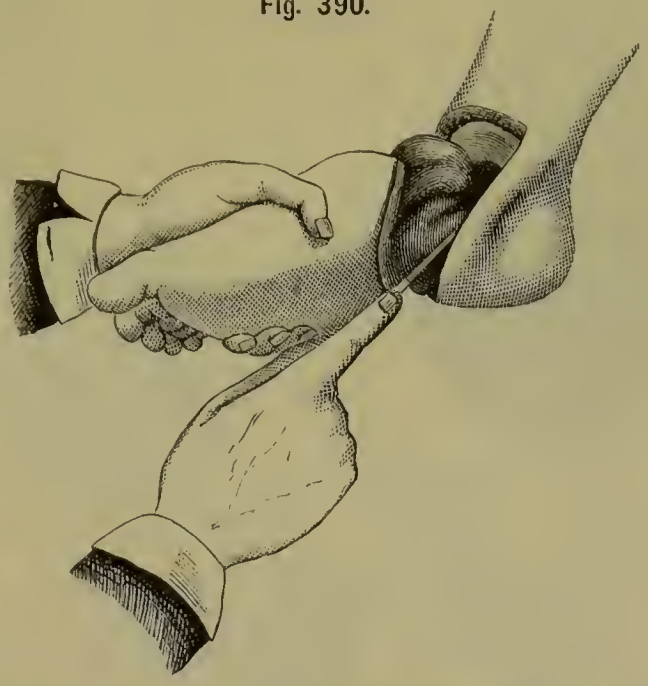

Exart. ped. nach Syme (Auslösung des Calcaneus).

Anmerkung. Bei Secundäroperationen ist es zweckmässig, den Calcaneus nicht mit dem Messer, sondern mit Hebel und Schabeisen aus dem Periost herauszuschälen.

5. Der Fersenlappen und die Haut wird ringsum über die Knöchel herauf gezogen, ein Zirkelschnitt dicht oberhalb der Gelenkfläche der tibia trennt die übrigen Weichtheile (Sehnen und Knochenhaut).

6. Die Säge durchschneidet die Knochen so, dass nur die beiden Knöchel und eine feine Knorpelschicht von der Gelenkfläche der tibia entfernt werden (Fig. 391 u. 392).

Auch kann man, wie Syme es mehrmals gethan, blos die Malleolen mit einer Knochenscheere abkneifen.

Fig. 391.

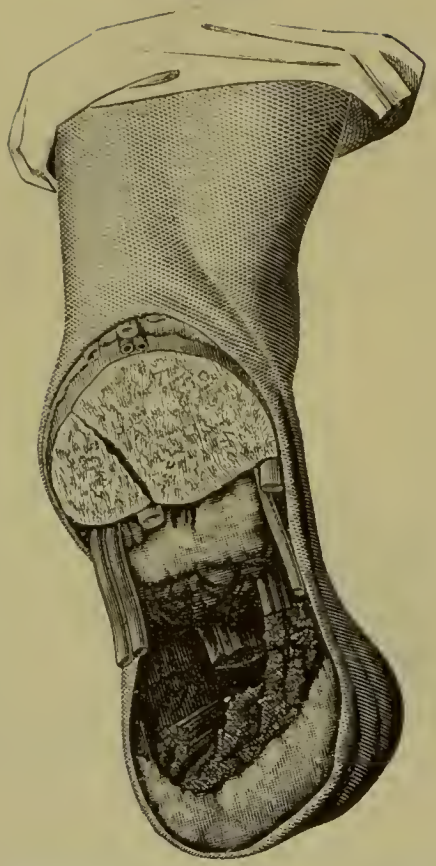

Fersenlappen von innen gesehen.

Fig. 392.

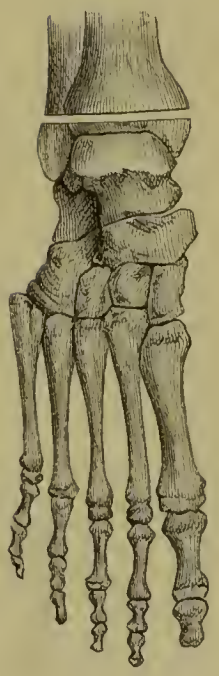

Durchsägung der Knochen nach Syme's Operation.

Fig. 393.

Frischer Stumpf nach Syme's Operation von vorne.

Fig. 394.

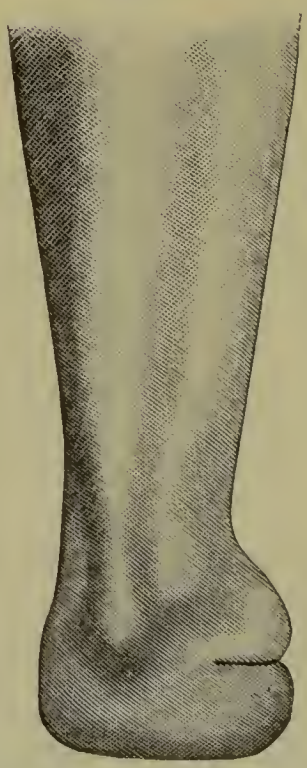

Geheilter Stumpf nach Syme von der Seite.

7. Nach Unterbindung aller durchschnittenen Gefässe wird hinten an der Aussenseite der Achillessehne die Haut mit einem schmalen Messer durchstochen, durch das Loch ein Drainrohr gezogen und dann die Wunde durch die Naht vereinigt (Fig. 393 u. 394).

k. Exarticulation des Fusses nach Pirogoff.

Amputatio tibio-calcanea osteoplastica.

1. Die Weichtheile werden in derselben Weise durchschnitten wie bei der Syme'schen Methode.

2. Nach Auslösung des Gelenkes wird der Fuss stark nach hinten gebogen, bis das Sustentaculum tali zum Vorschein kommt.

3. Dicht hinter das Sustentaculum wird die Säge auf die obere Fläche des Calcaneus aufgesetzt und derselbe genau in der Ebene des Sohlenschnittes durchsägt (Fig. 395 u. 396).

Fig. 395.

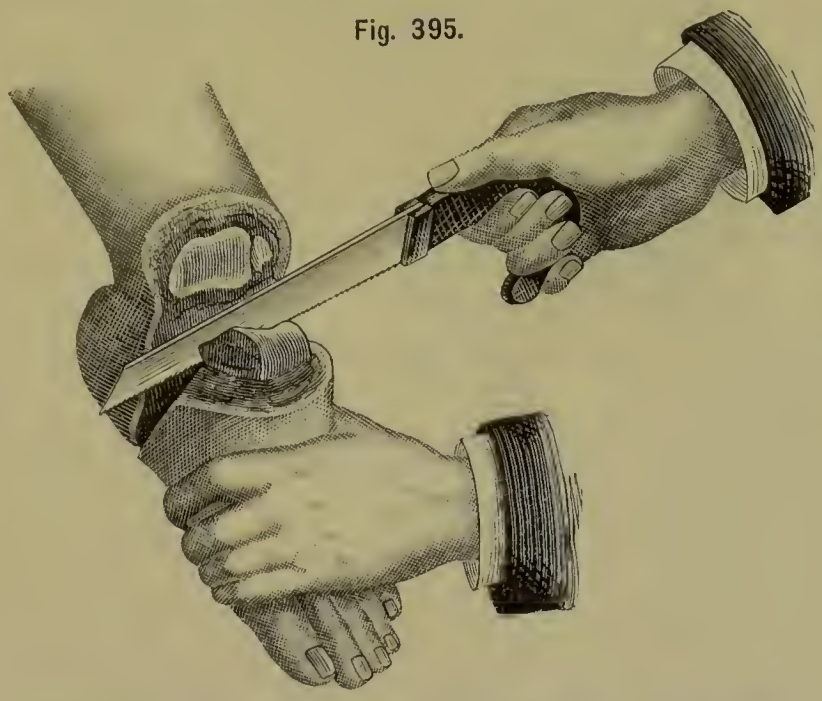

Exartic. ped. nach Pirogoff (Absägen des Calcaneus).

Fig. 396.

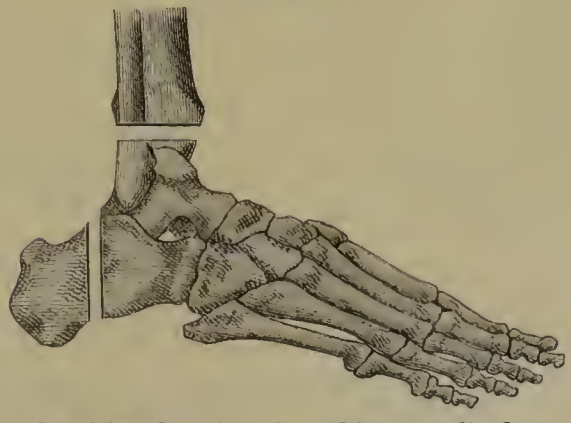

Absägung der Knochen bei der Pirogoff'schen Operation.

Fig. 397.

Stumpf nach Pirogoff's Operation.

4. Die beiden Malleolen und eine dünne Scheibe von der Gelenkfläche der tibia werden wie bei der Methode von Syme abgesägt.

5. Die Achillessehne wird dicht oberhalb ihres Ansatzes quer durchschnitten und die Haut an derselben Stelle gefenstert behufs Durchführung eines Drainrohrs.

5. Das Aussehen des Stumpfes zeigt Fig. 397.

I. Modification des Pirogoff'schen Verfahrens nach Günther.*)

1. Der Sohlenschnitt beginnt und endigt dicht vor den Malleolen und zieht quer über die Sohle in der Gegend des hinteren Randes des os naviculare (Fig. 398—400).

2. Der Dorsalschnitt bildet einen kleinen halbmondförmigen Lappen, der bis an das os naviculare reicht (Fig. 401).

3. Nachdem das Gelenk eröffnet, präparirt man die Weichtheile auf beiden Seiten des Calcaneus schräg nach oben hinten bis zum Ansatz der Achillessehne ab, wobei man eine Verletzung der art. tibialis postica sorgfältig vermeidet.

4. Dicht vor dem Ansatz der Achillessehne wird eine Stichsäge auf den Calcaneus aufgesetzt und derselbe schräg von hinten oben nach vorne unten durchsägt.

5. Ebenso werden tibia und fibula schräg von hinten oben nach vorne unten durchsägt (Fig. 402).

---

*) Siehe Günther's Leitfaden zu den Operationen am menschlichen Körper. I. Theil, pag. 137. Leipzig u. Heidelberg. 1859.

Fig. 398.

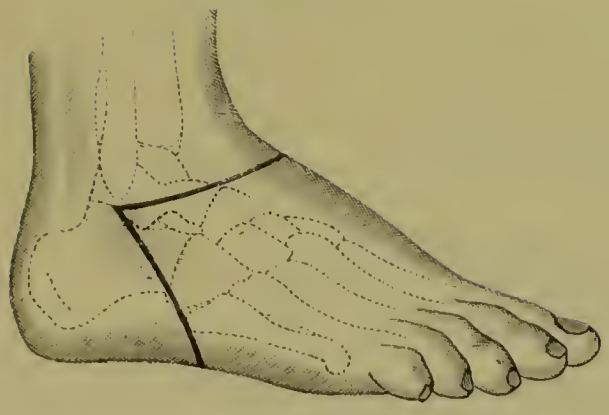

Fig. 399.

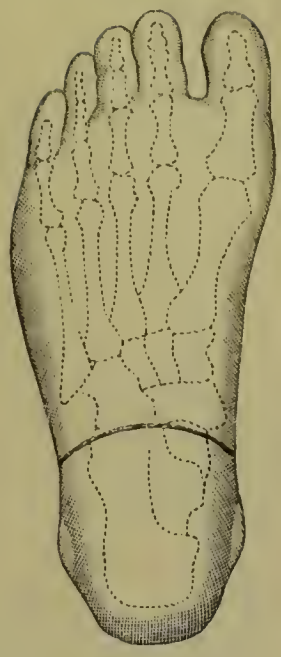

Fig. 400.

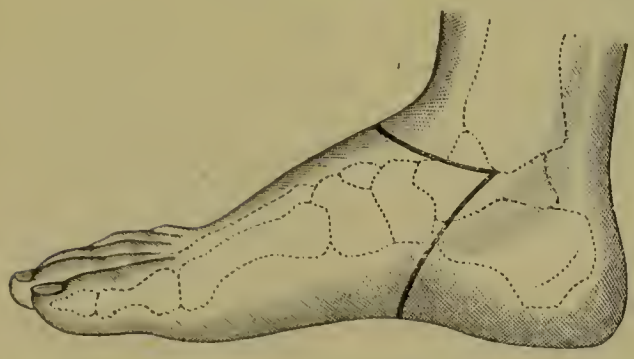

Fig. 401.

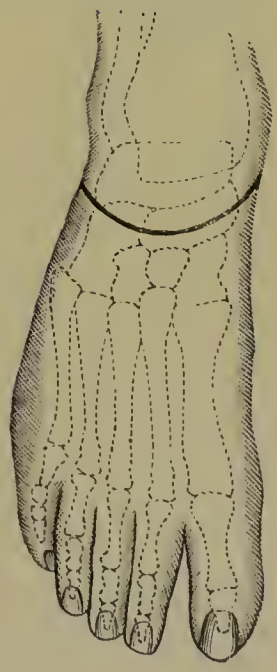

Modification der Pirogoff'schen Operation nach Günther (Fig. 398—401).

Fig. 402.

Durchsägung der Knochen bei der Günther'schen Modification.

6. Die Sägeflächen der Knochen lassen sich nach dieser Methode ohne Durchschneidung der Achillessehne leicht aneinander bringen.

7. Bei dieser Operation, wie bei der vorigen, ist es zweckmässig, mit einem feinen Bohrer schräge Löcher durch beide Knochen zu bohren und sie mittelst starker Catgutfäden aneinander zu befestigen.

m. Modification des Pirogoff'schen Verfahrens nach Le Fort.*)

(Abgeändert vom Verfasser.)

1. Der Sohlenschnitt beginnt 2^{cm} unter der Spitze des malleolus externus (am rechten Fuss), läuft schwach convex über die Sohlenfläche der ossa cuboideum und naviculare und endigt an der Innenseite 3^{cm} vor und unterhalb des malleolus internus (Fig. 403—405).

Fig. 403.

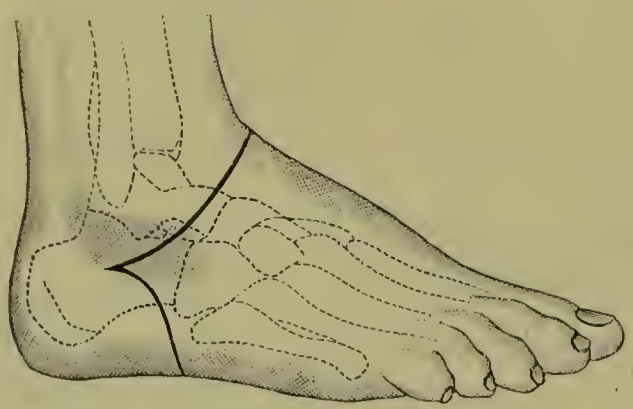

Fig. 404.

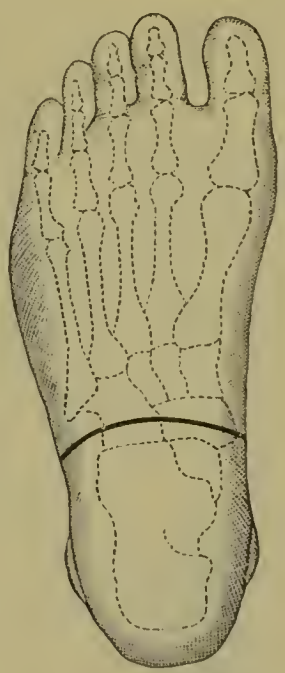

Fig. 405.

Le Fort's Modification der Pirogoff'schen Operation.

*) Manuel de Médecine opératoire. pag. 618.

2. Der Dorsalschnitt bildet, von denselben Punkten aus, einen schwach convexen Lappen, dessen vorderer Rand über die Chopart'sche Linie hinläuft (Fig. 406).

3. Der Dorsallappen wird bis zum Tibio-Tarsalgelenk hinauf präparirt und das Gelenk eröffnet, wie bei dem Pirogoff'schen Verfahren.

Fig. 406.

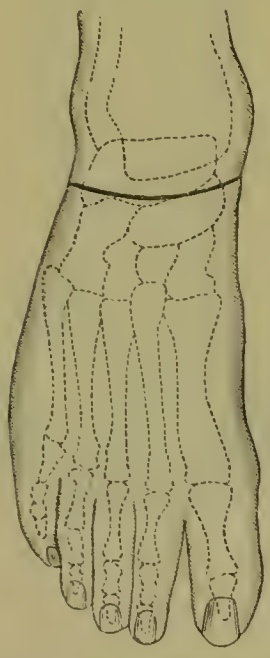

Le Fort's Modification der Pirogoff'schen Operation.

Fig. 407.

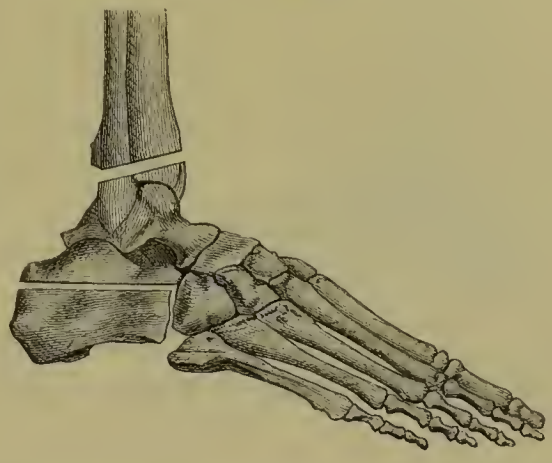

Durchsägung der Knochen bei Le Fort's Operation.

4. Der Fuss wird nach hinten umgelegt und die obere Fläche des Calcaneus soweit frei präparirt, dass man eine Stichsäge hinter den oberen Rand des tuberositas calcanei ansetzen und durch einen Horizontalschnitt von hinten nach vorne das obere Drittel des Knochens abtragen kann (Fig. 407).

5. Sobald die Säge bis in das Chopart'sche Gelenk gedrungen ist, werden die Knochen dieses Gelenkes, wie bei der Chopart'schen Methode, von einander getrennt.

6. Die beiden Knöchel und die untere Gelenkfläche der tibia werden, wie bei Pirogoff, abgesägt.

7. Auch kann man, nach von Bruns*) mit der Stichsäge den

*) Siehe P. Bruns: Klinische Erfahrungen etc. in von Langenbeck's Archiv für klinische Chirurgie, Bd. XIX, pag. 656.

Calcaneus concav und die Unterschenkelknochen convex absägen (Fig. 408).

6. Der Stumpf erhält nach dieser Methode eine sehr breite Gehfläche (Fig. 409).

Fig. 408.

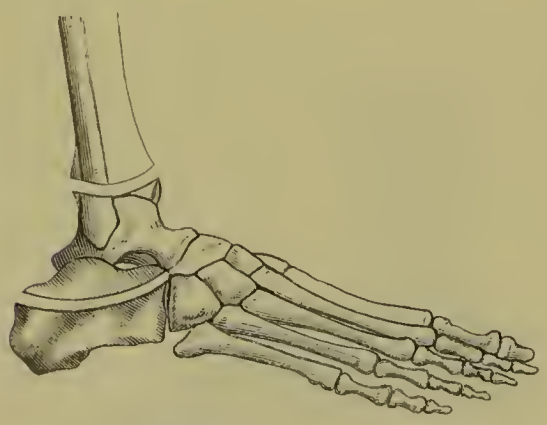

Absägen der Knochen nach von Bruns.

Fig. 409.

Stumpf nach Le Fort.

n. Amputation des Unterschenkels.

α. Zweizeitiger Zirkelschnitt

(s. pag. 175).

β. Hautlappenschnitt

(s. pag. 178).

Zwei seitliche Hautlappen (s. Fig. 179) sind besonders zweckmässig für die Amputation im unteren Drittheil (oberhalb der Knöchel).

Ein vorderer Hautlappen kann leicht von innen durch die scharfe Kante der abgesägten tibia Druck erleiden.

Ein hinterer Hautlappen zieht durch seine Schwere die Wundränder auseinander.

Die Bildung eines seitlichen Lappens mit einem halben Zirkelschnitt an der entgegengesetzten Seite (nach von Langenbeck) ist sehr zweckmässig für die oberen zwei Drittheile des Unterschenkels. Nur ist zu erinnern, dass die Basis des Hautlappens etwas kleiner

Tab. XXVIII.

Fig. III.

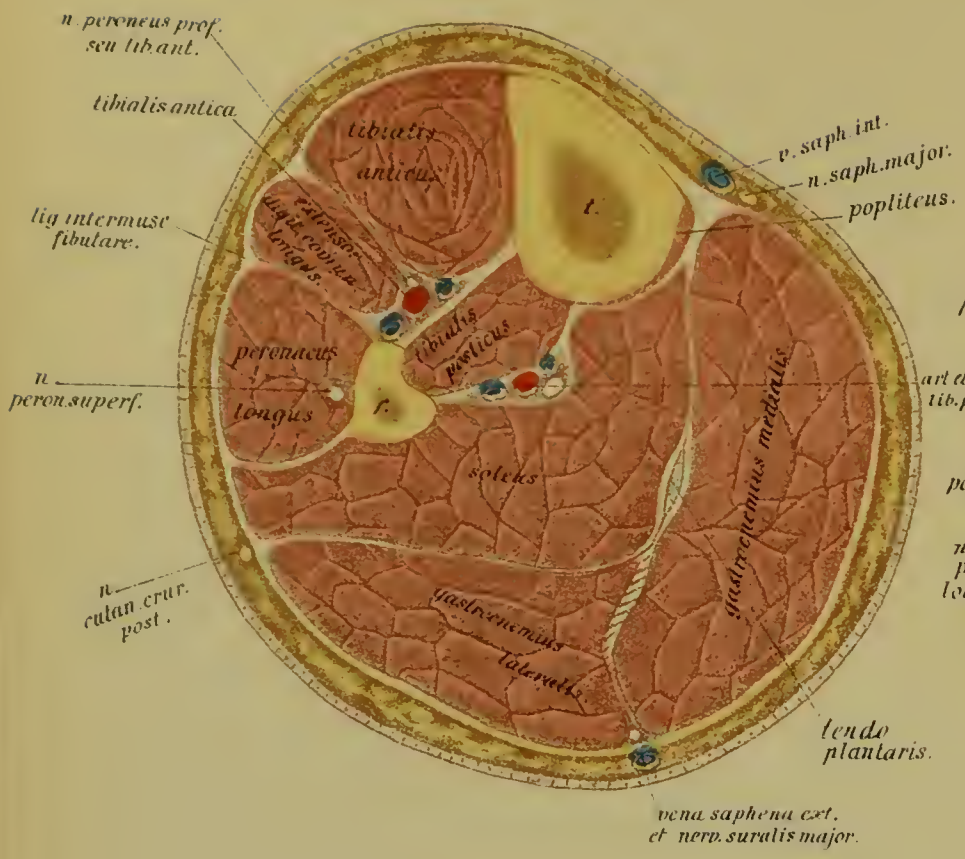

Fig. I.

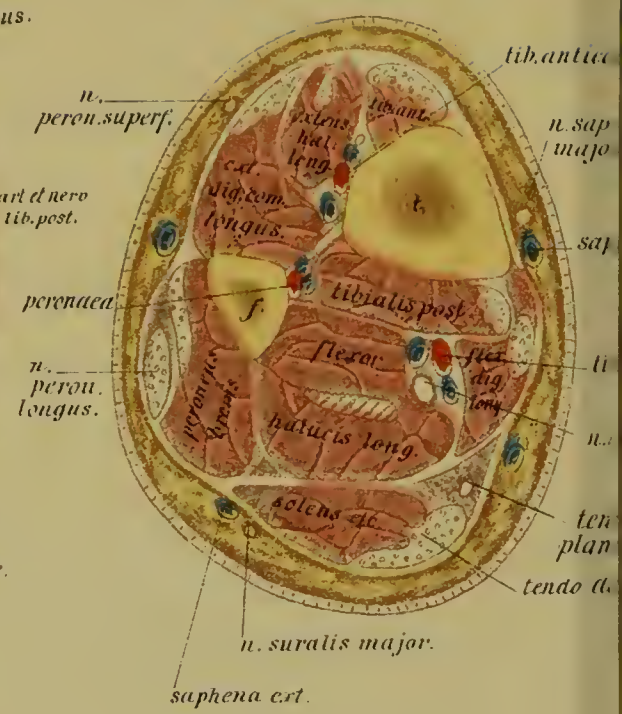

Fig. II.

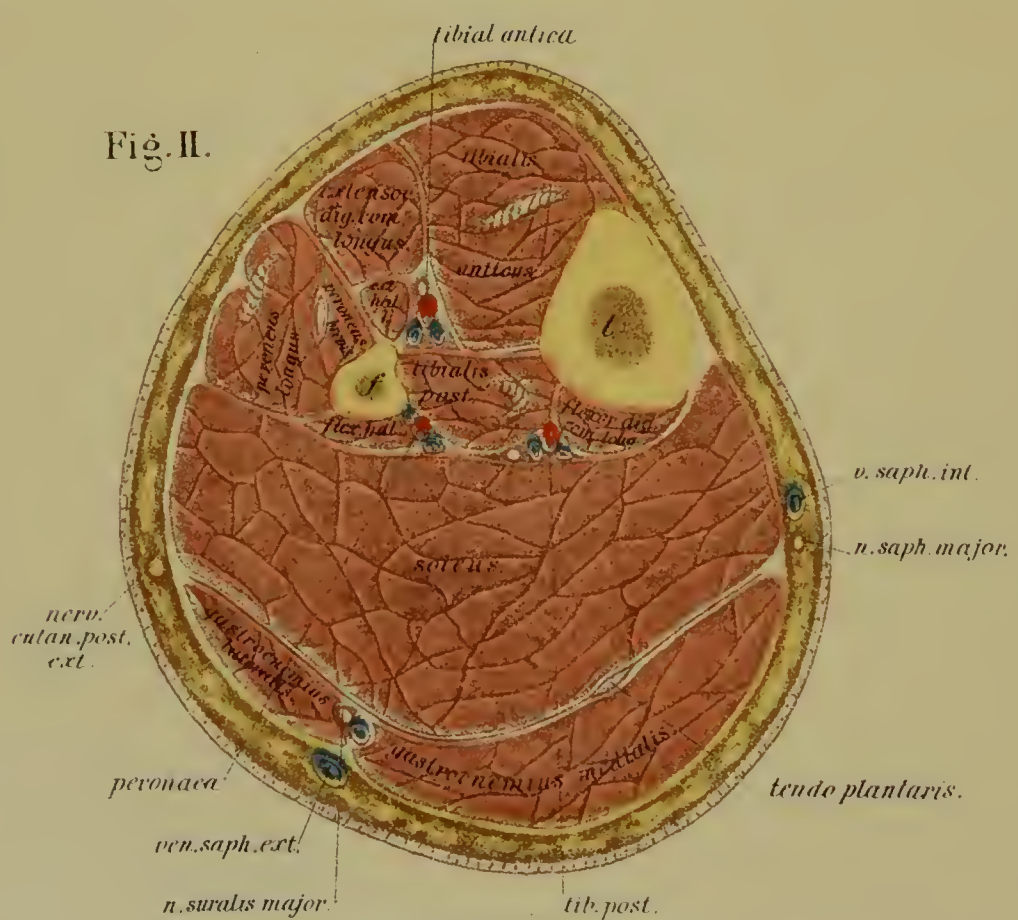

Fig. 410.

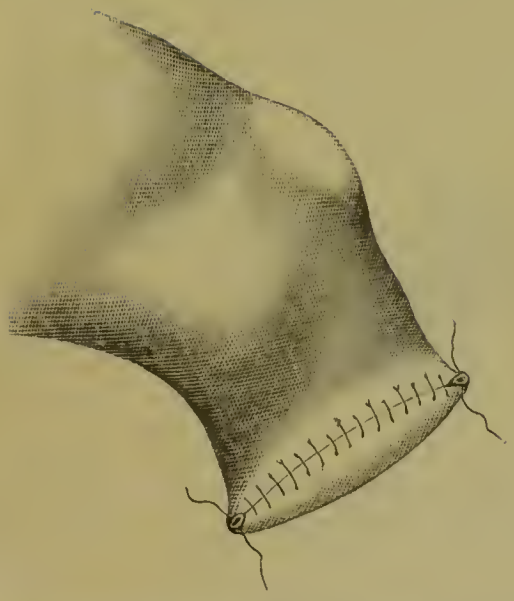

Amputation des Unterschenkels mit seitlichem Hautlappen.

sein muss, als der halbe Umfang des Gliedes an der Amputationsstelle (Fig. 410).

Die Abbildungen der Querschnitte des Unterschenkels nach Volz finden sich auf Taf. XXVIII, Fig. I—III.

Fig. I. Querschnitt des rechten Unterschenkels im unteren Drittheil.

Fig. II. Querschnitt des rechten Unterschenkels im mittleren Drittheil.

Fig. III. Querschnitt des rechten Unterschenkels im oberen Drittheil.

o. Exarticulation des Unterschenkels im Kniegelenk mit dem Zirkelschnitt.

1. Ein Zirkelschnitt trennt, bei gestrecktem Knie, die Haut des Unterschenkels 8^{cm} unterhalb der Patella. Die Haut wird bis zum unteren Rande der Patella ringsum abpräparirt und als Manschette hinaufgeschlagen.

2. Indem man das Knie flectirt, durchschneidet man erst das ligamentum patellae dicht unter der Kniescheibe, dann das vordere Kapselband und die beiden Seitenbänder hart am Rande des Femur, damit die Menisceu und der grössere Theil der Gelenkkapsel mit der tibia in Verbindung bleiben.

3. Nachdem man das Knie noch mehr flectirt, trennt man die ligamenta cruciata von den Innenflächen beider Oberschenkelcondylen ab, streckt das Knie wieder und durchschneidet mit einem Messerzuge von vorne nach hinten die noch übrigen Weichtheile an der Rückseite des Gelenkes (Fig. 411).

Ein Durchschnitt des linken Oberschenkels in der Condylenlinie findet sich auf Taf. XXIX, Fig. I.

Fig. 411.

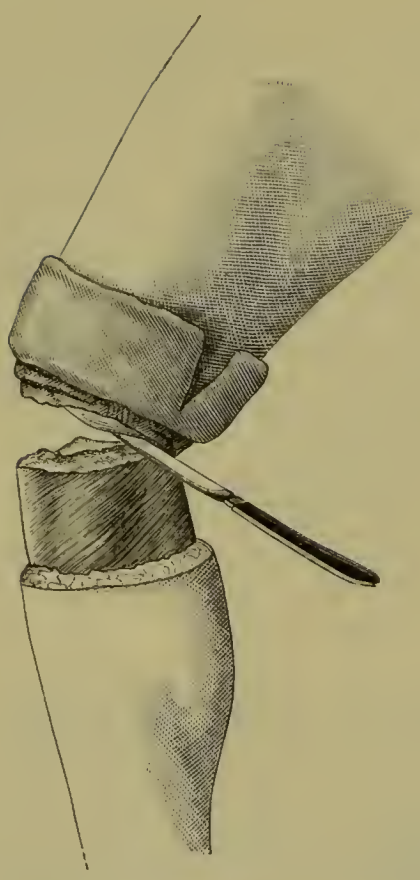

Exarticulation im Kniegelenk (Zirkelschnitt).

Fig. 412.

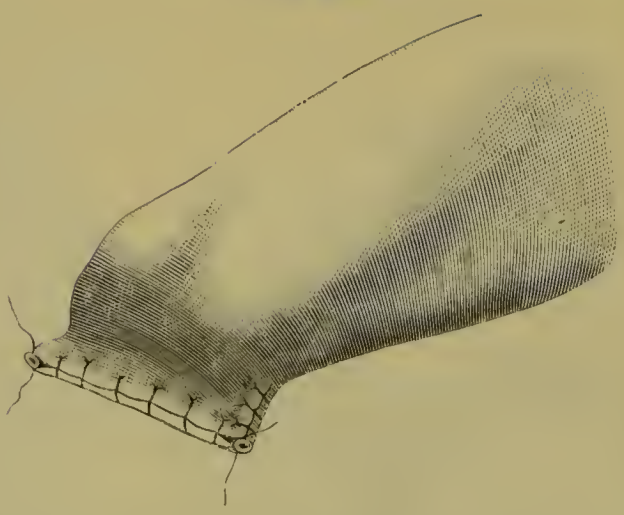

Stumpf nach Exarticulation im Kniegelenk mit Zirkelschnitt.

Fig. 413.

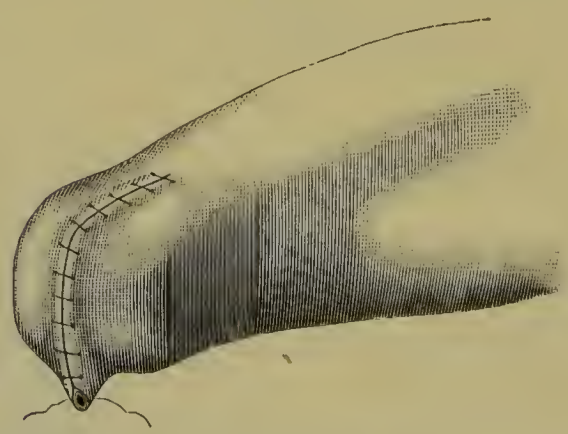

Stumpf nach Exarticulation im Kniegelenk mit Zirkelschnitt, vorderem Verticalschnitt und Exstirpation der Patella.

4. Die Wunde kann in der Quere (Fig. 412), aber auch in der Richtung von vorne nach hinten vereinigt werden, so dass die Narbe zwischen beide Condylen zu liegen kommt (Fig. 413).

5. Will man (nach Billroth) die Patella und die obere Ausstülpung der Gelenkkapsel wegnehmen, so macht man nach beendigtem Zirkelschnitte über die Mitte der Patella einen Längsschnitt, der 4^{cm} oberhalb derselben beginnt, schneidet die Patella von der Extensorensehne ab, klappt letztere nach oben hin auf und präparirt den unter derselben liegenden Theil der Gelenkkapsel heraus.

p. Exarticulation des Unterschenkels im Kniegelenk mit dem Lappenschnitt.

1. An der Rückseite des hoch emporgehobenen Beines wird durch einen Bogenschnitt, der 1^{cm} unter der Mitte des Seitenrandes des einen Condylus femoris beginnt und 1^{cm} unter der Mitte des andern Condylus endigt, ein 8^{cm} langer halbmondförmiger Lappen aus der oberen Wadenhaut gebildet und bis zu seiner Basis von der Fascie abgelöst.

2. Darauf wird das Bein gesenkt, im Knie flectirt und von denselben Punkten aus auf der vorderen Seite ein grösserer, $10-12^{cm}$ langer Hautlappen umschnitten, bis zum unteren Rande der Patella abgelöst und nach oben geschlagen (Fig. 414).

Fig. 414.

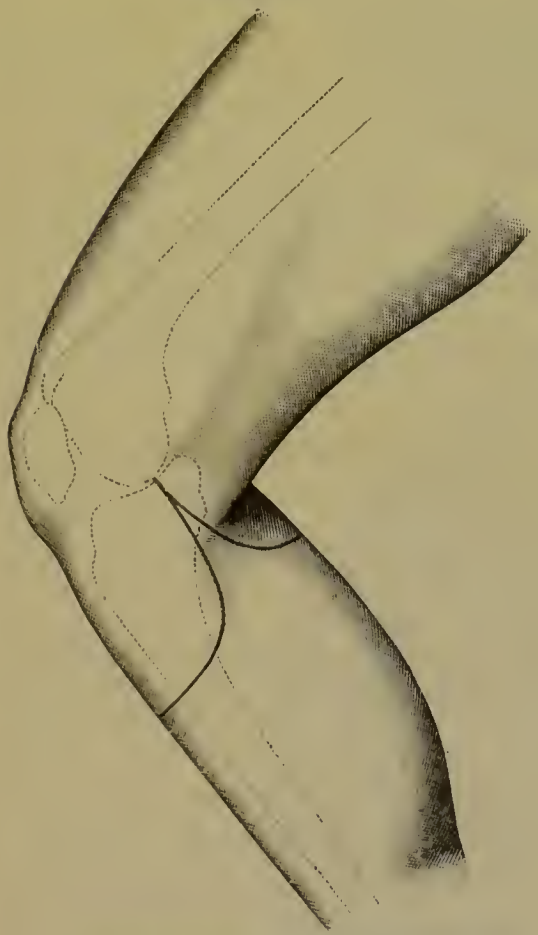

Exarticulation im Kniegelenk mit zwei Lappen.

3. Die Trennung der Gelenkenden wird in derselben Weise ausgeführt, wie beim Zirkelschnitt.

Das Aussehen des Stumpfes zeigt Fig. 415.

Fig. 415.

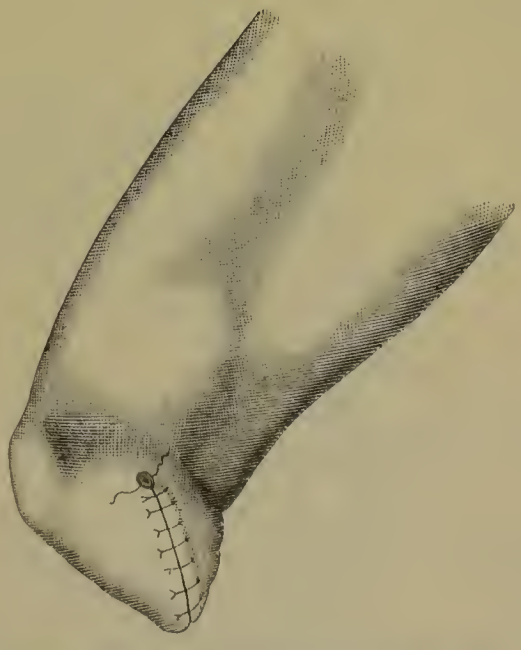

Stumpf nach Exarticulation im Kniegelenk mit Lappenschnitt.

4. Fehlt es an Haut, um die Lappen hinlänglich gross zu machen, so kann man von den Condylen des Oberschenkels ein Stück absägen

(Carden's transcondyläre Amputation). Die scharfen Kanten der Sägefläche müssen darnach mit der Säge oder der Knochenscheere abgestumpft werden.

5. Der Versuch, die Patella, nachdem man die Knorpelfläche derselben abgesägt, mit der Sägefläche der Condylen zur Verwachsung zu bringen (Gritti), scheint keinen besonderen Werth zu haben.

q. Amputation des Oberschenkels.

α. Einzeitiger Zirkelschnitt

(s. pag. 174).

β. Zweizeitiger Zirkelschnitt

(s. pag. 175).

γ. Hautlappenschnitt

(s. pag. 178).

Die Abbildungen der Querschnitte des Oberschenkels nach Volz finden sich auf Taf. XXIX, Fig. II, und Taf. XXX, Fig. I u. II.

Taf. XXIX, Fig. II. Querschnitt des rechten Oberschenkels im unteren Drittheil.

Taf. XXX, Fig. I. Querschnitt des rechten Oberschenkels im mittleren Drittheil.

Taf. XXX, Fig. II. Querschnitt des rechten Oberschenkels im oberen Drittheil.

Für das Wechseln des Verbandes nach Amputation des Oberschenkels ist ein Verfahren zu empfehlen, welches ich von Volkmann habe anwenden sehen.

Der Kranke wird emporgehoben und unter die Hinterbacke der gesunden Seite ein Holzklotz oder ein hartes, würfelförmiges, mit Kautschuk überzogenes Kissen geschoben, so dass der Amputationsstumpf während des Verbandswechsels frei schwebt und nicht gehalten zu werden braucht. Auch ist dabei die Rückengegend oberhalb des Kreuzbeines so frei, dass mit Leichtigkeit die Touren der Spica coxae, welche den Verband fixiren, um den Körper herum geführt werden können (Fig. 416).

Fig. I.

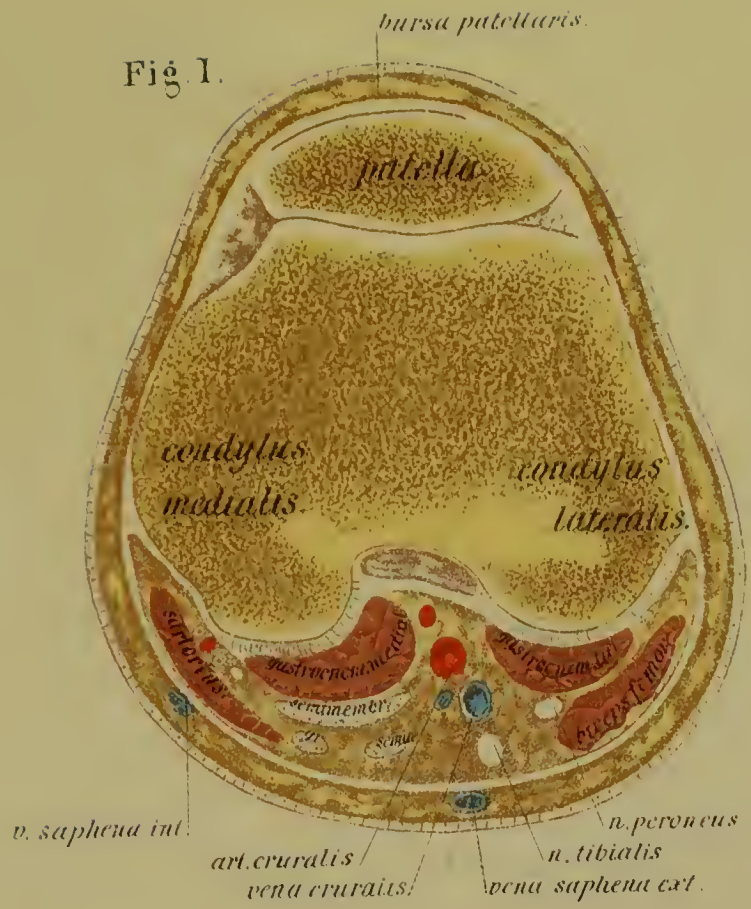

Fig. II.

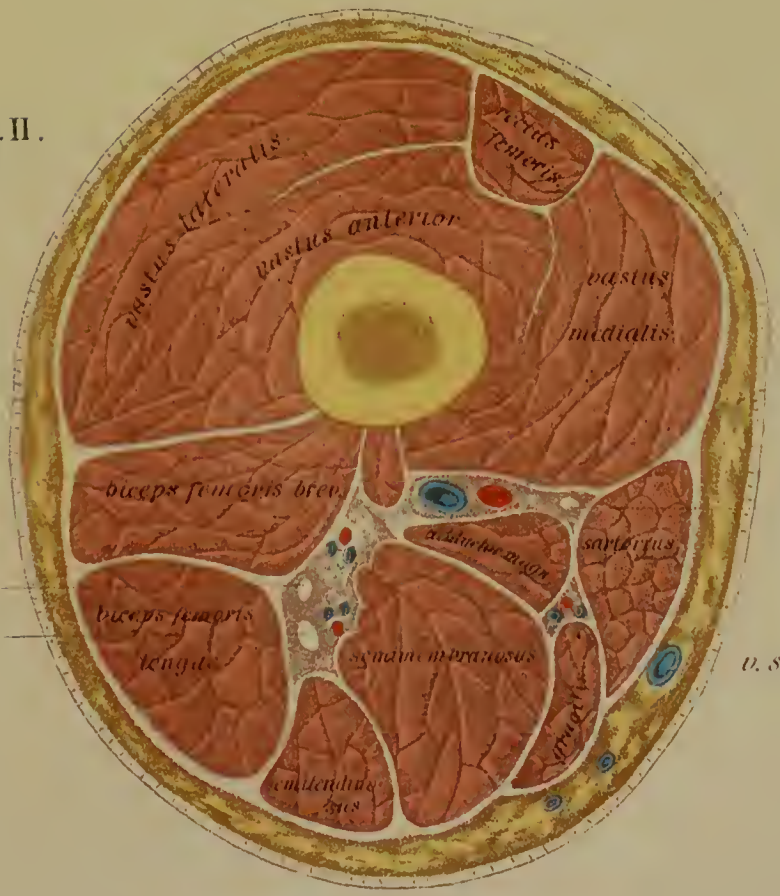

Eschebach & Schaar

Fig. II.

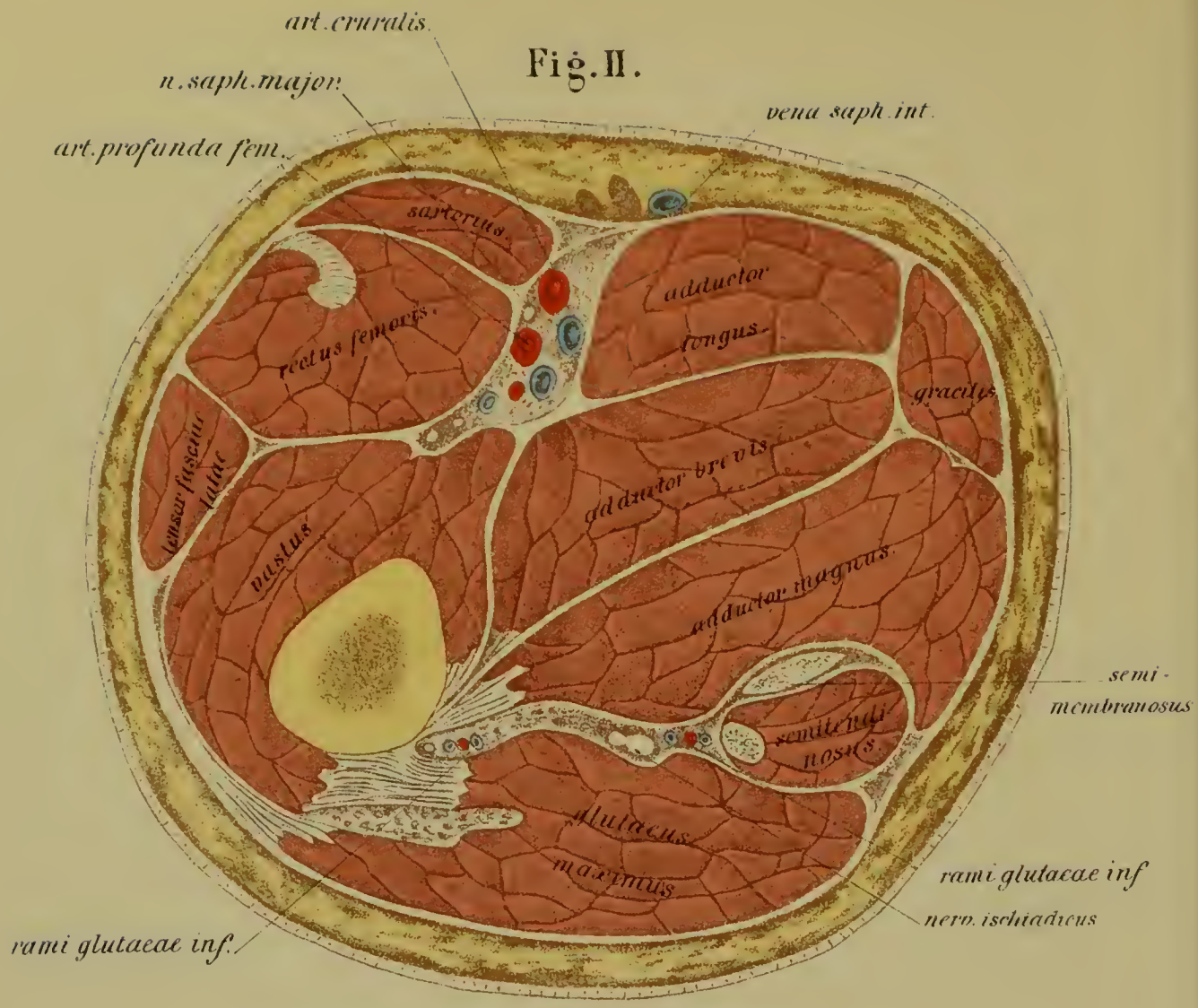

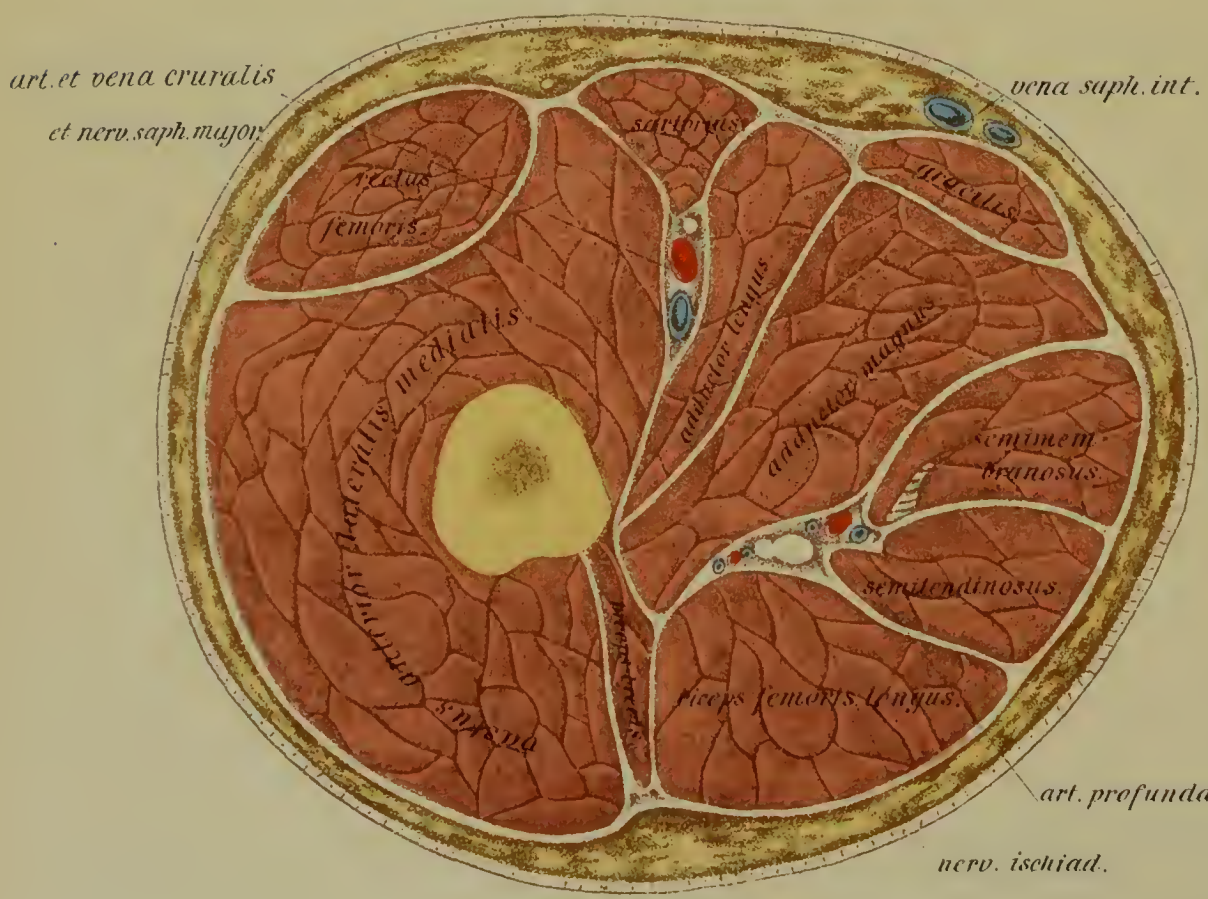

Fig. I.

Eschebach & Schaefer Leipz.

Fig. 416.

Lagerung des Amputirten beim Verbandwechsel.

r. Exarticulation des Oberschenkels.

α. Mit vorderem grossen und hinterem kleinen Lappen nach Manec (Stichmethode).

1. Der Patient wird so gelagert, dass das Becken auf der kranken Seite den unteren Tischrand halb überragt. Der Oberkörper muss gut fixirt, das Scrotum nach oben gegen die gesunde Seite gezogen werden (Fig. 417).

2. Nachdem in der auf pag. 134—136 geschilderten Weise das Bein blutleer gemacht, wird ein grosser vorderer Lappen von innen nach aussen in folgender Weise geschnitten. Der Operateur sticht ein langes spitzes Amputationsmesser (s. Fig. 298) in der Mitte zwischen Spina anterior superior ossis ilei und Trochanterspitze ein, lässt die Spitze zunächst parallel mit dem ligamentum Poupartii vorsichtig über den Schenkelkopf gleiten (wobei die Kapsel eröffnet wird), wendet sie dann nach unten innen und lässt sie an der Innenseite des Oberschenkels nahe am Perinaeum wieder austreten (Fig. 418). Indem er das Messer in raschen sägenden Zügen abwärts führt, schneidet er einen 18—20^{cm} langen, gut abgerundeten Lappen, der sofort nach oben geklappt und dort festgehalten wird.

Fig. 417.

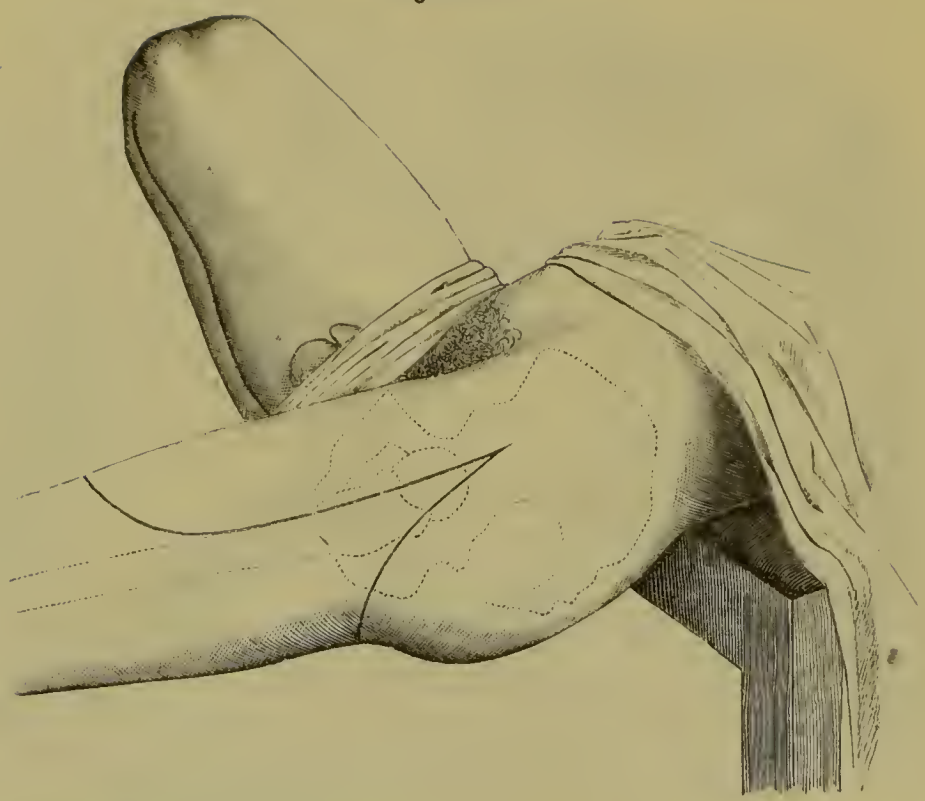

Exarticulation des Oberschenkels mit vorderem und hinterem Lappen.

Fig. 418.

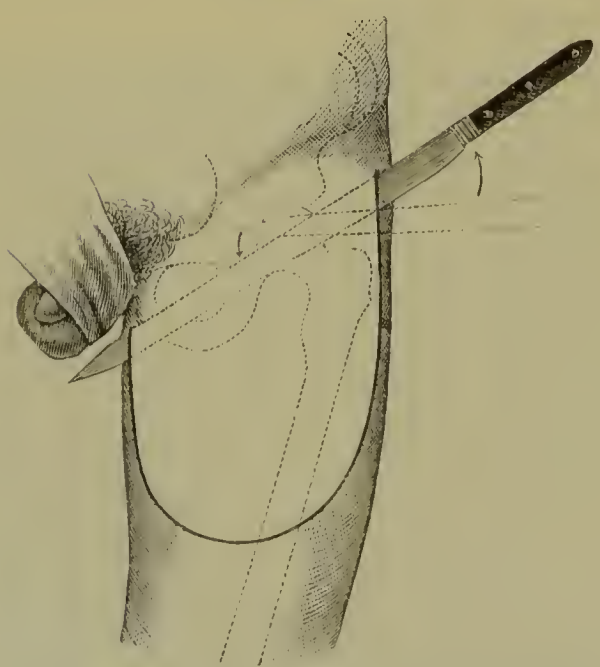

Bildung des vorderen Lappens durch Stich.

3. Das Messer wird unter den Oberschenkel durch an dessen Innenseite geführt und schneidet von aussen nach innen einen kleineren hinteren Lappen, dessen Convexität sich bis unterhalb der Glutaealfalte hin erstreckt, dessen Basis innen und aussen mit der Basis des vorderen Lappens zusammentrifft (Fig. 419).

Fig. 419.

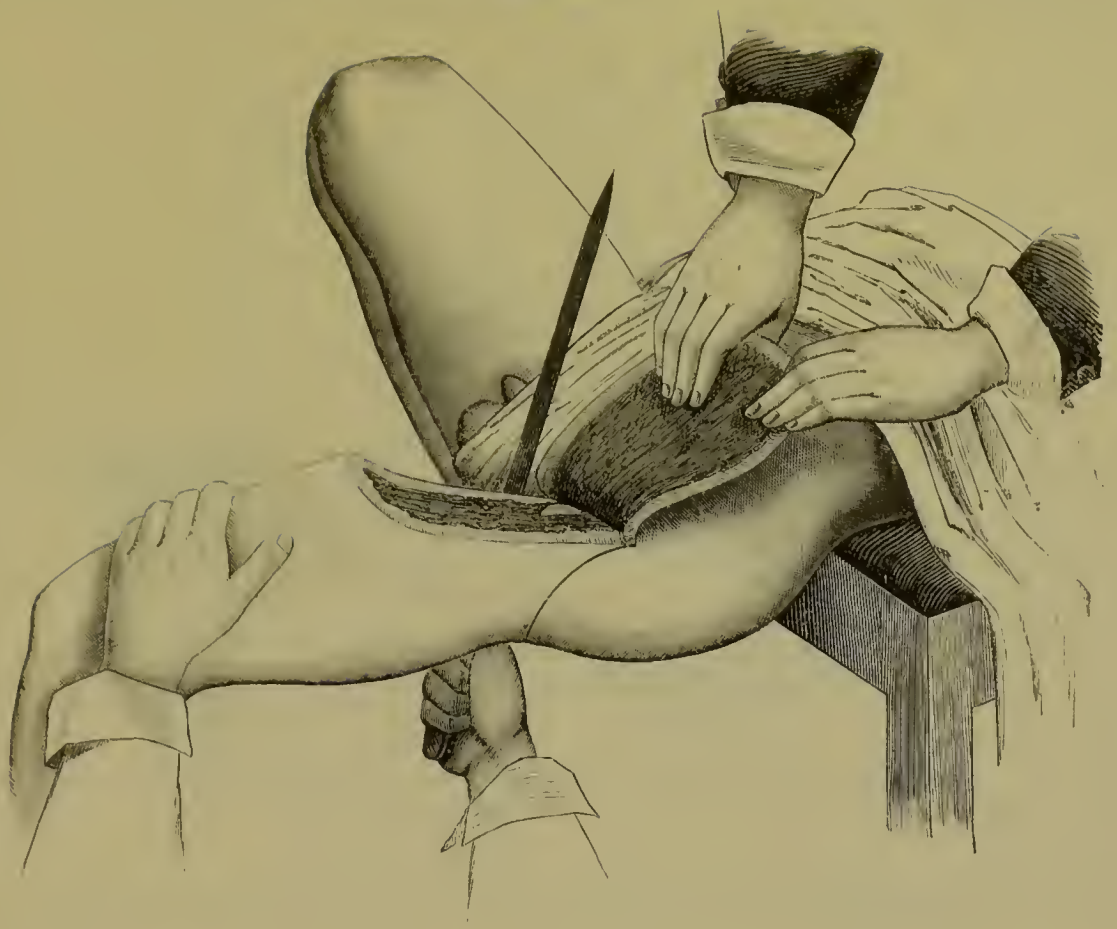

4. Ein kräftiger Schnitt, welcher mit einem kleineren Lappenmesser senkrecht auf den vorliegenden Schenkelkopf geführt wird (als ob man den Kopf durchschneiden und den oberen Theil im Acetabulum lassen wollte, Lisfranc), eröffnet die Gelenkkapsel, während das Bein stark hyperextendirt und nach aussen rotirt wird. Mit schmalzendem Geräusch dringt die Luft ins Gelenk ein, der Gelenkkopf tritt halb aus der Pfanne hervor, ein Schnitt auf das ligamentum teres lässt ihn ganz heraustreten.

5. Der Operateur fasst den Schenkelkopf mit der Linken, zieht ihn gegen sich, und durchschneidet die hintere Kapselwand, die an den grossen Trochanter sich ansetzenden Muskeln und sämmtliche Weichtheile, welche bis dahin noch ungetrennt geblieben waren.

6. Ein starkes Drainrohr wird bis in die Gelenkpfanne gelegt und in der Mitte der Wunde herausgeleitet, der vordere Lappen her-

untergeklappt, und, wie Fig. 420 zeigt, mit dem hinteren Schnittrand vereinigt.

Fig. 420.

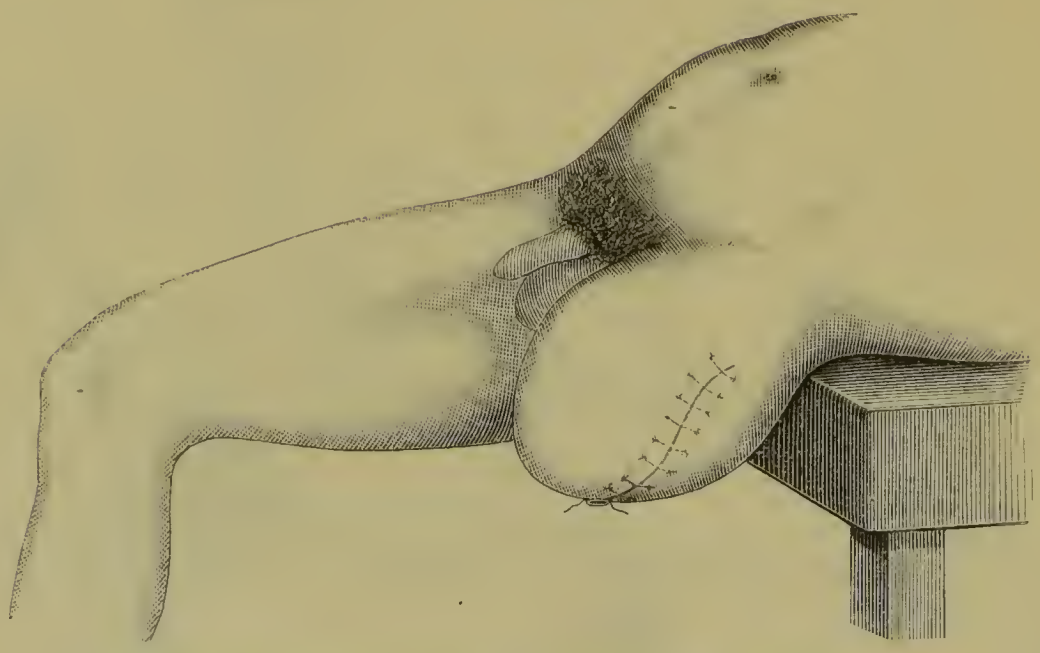

Stumpf nach Exarticulation im Hüftgelenk mit Lappenschnitt.

β. Exarticulation des Oberschenkels mit dem Zirkelschnitt.

1. Durch einen raschen kräftigen Zirkelschnitt 12^{cm} unterhalb der Spitze des grossen Trochanters werden sämmtliche Weichtheile bis auf den Knochen durchschnitten; darauf wird letzterer sofort abgesägt.

2. Sämmtliche Gefässe, welche als solche zu erkennen sind, Arterien und Venen, werden mit Schieberpinzetten gefasst und darauf mit Catgut unterbunden (siehe den Querschnitt des Oberschenkels im obern Drittheil auf Taf. XXX, Fig. II).

3. Nur in den Fällen, wo man aus irgend einem Grunde die künstliche Blutleere nicht mit Sicherheit anwenden kann, ist es rathsam (nach Larrey), vor dem Zirkelschnitt durch einen Längsschnitt die Arteria und Vena cruralis im trigonum ileo-femorale freizulegen, sie mit Schieberpinzetten doppelt zu fixiren und nach Durchschneidung derselben zwischen beiden Pinzetten die unteren Enden zu unterbinden, die oberen aber bis zur Beendigung der Amputation nach oben halten zu lassen (Fig. 421).

Fig. 421.

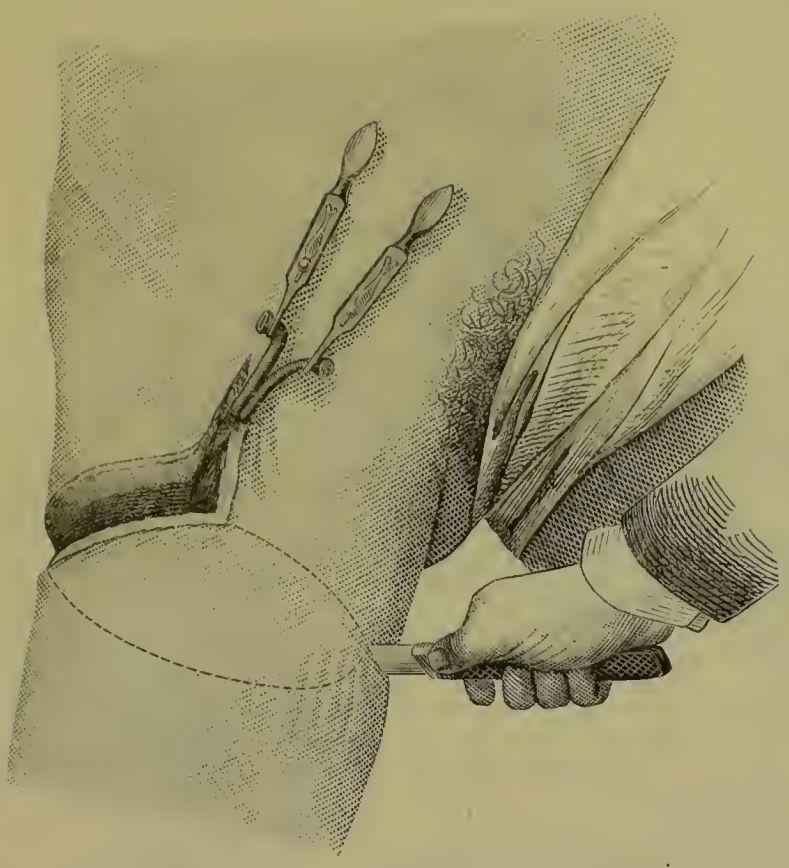

Exarticulation im Hüftgelenk (Zirkelschnitt).

4. Wenn nach Entfernung des Schnürschlauchs jegliche Blutung gestillt ist, wird ein Lappenmesser 5^{cm} oberhalb der Spitze des grossen Trochanters bis auf den Schenkelkopf eingestochen und von hier aus über die Mitte des Trochanters abwärts bis in die Zirkelschnittfläche geführt, überall die Weichtheile bis auf den Knochen spaltend (Dieffenbach).

5. Der Operateur erfasst das untere Ende des Knochenstumpfes mit einer starken Knochenzange, und indem die Wundränder des Verticalschnittes von Gehülfen auseinander gezogen werden, schiebt er mit dem Raspatorium das Periost ringsum vom Knochen ab, bis er zu den festeren Muskelansätzen gelangt, welche durch kurze Schnitte mit einem starken Messer vom Knochen abgetrennt werden müssen.

6. Ist auf diese Weise der Knochen bis an die Gelenkkapsel frei präparirt, so wird dieselbe, wie oben beschrieben, eröffnet und der

Gelenkkopf ausgelöst (Fig. 422). Die Blutung pflegt bei diesem Theile der Operation nur gering zu sein.

Fig. 422.

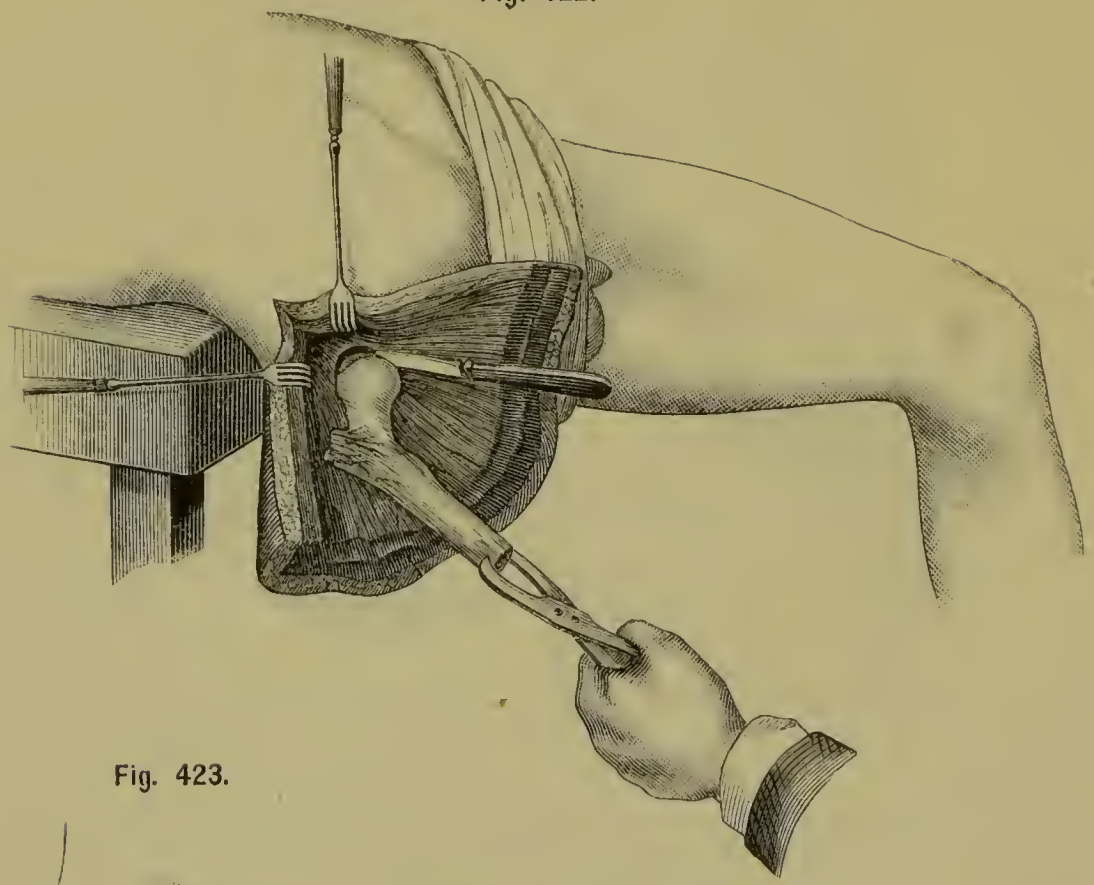

Exarticulation im Hüftgelenke.

Fig. 423.

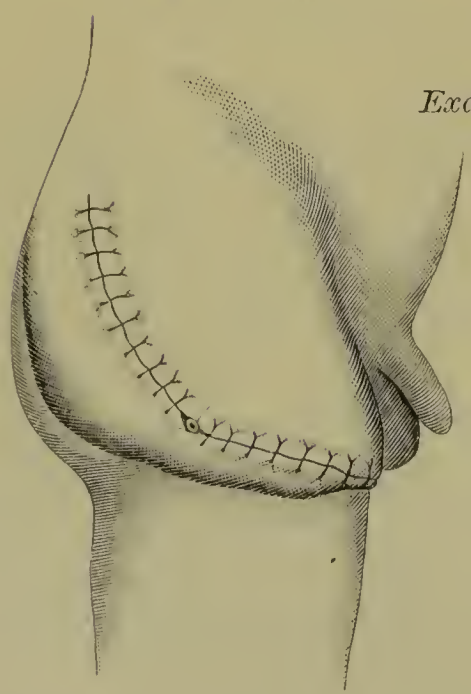

Stumpf nach Exarticulation im Hüftgelenk mit Zirkelschnitt und verticalem Längsschnitt.

Das Aussehen des Stumpfes zeigt Fig. 423.

7. Wenn die Muskulatur sehr stark ist, so kann man statt des einzeitigen den zweizeitigen Zirkelschnitt anwenden, oder auch einen grossen vorderen Hautlappen bilden, und hinten unterhalb der Glutaealfalte die Weichtheile durch einen Zirkelschnitt trennen.

8. Wenn an der vorderen Seite nicht genügende Weichtheile vorhanden sind, kann man auch einen

grossen Lappen aus der Rückseite (von Langenbeck) bilden und vorne unterhalb des ligamentum Poupartii einen Querschnitt machen. Dann muss aber ein starkes Drainrohr bis an die Stümpfe der sich in die Beckenhöhle zurückziehenden musculi psoas und iliacus eingeschoben werden, damit sich dort keine Eiterverhaltungen einstellen.

s. Die Reamputation.

1. Wenn bei einer Amputation nicht genug Weichtheile erspart worden sind, oder dieselben sich in Folge entzündlicher Anschwellung (Ostitis) während der Heilung zurückgezogen haben, oder durch Gangrän verloren gegangen sind, so bildet sich ein sogenannter konischer Stumpf (Fig. 424), d. h. das Knochenende ragt so weit hervor, dass eine vollständige Vernarbung nicht zu Stande kommen kann (ulcus promineus), oder die endlich entstandene dünne Narbe bricht immer wieder auf, sobald der Amputirte sich eines Stelzfusses oder künstlichen Beines bedient. Aehnlich pflegen sich die Stümpfe zu verhalten, welche nach Erfrierung oder Verbrennung eines Körpertheils zurückbleiben.

Fig. 424.

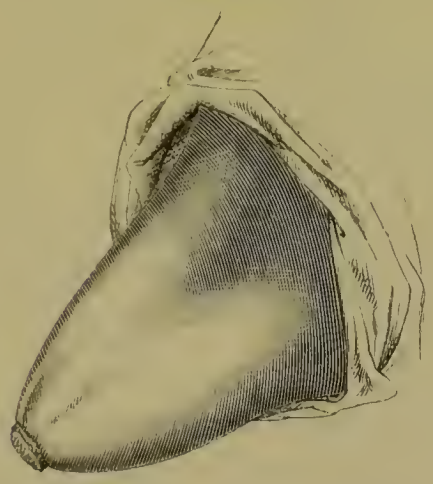

Konischer Amputationsstumpf.

2. In solchen Fällen pflegte man früher noch einmal höher oben zu amputiren, oder versuchte durch Transplantation von Hautlappen die Narbe zu decken. Ersteres ist aber meist unnöthig und ebenso lebensgefährlich, wie die erste Amputation, während letzteres nur selten ein befriedigendes Resultat giebt, weil die Haut an den Extremitäten sich für plastische Operationen wenig eignet.

3. Viel zweckmässiger ist es, die subperiostale Resection des Knochenstumpfes zu machen, d. h. man umschneidet mit einem starken Messer die Narbe oder Geschwürsfläche der vorstehenden Sägefläche, spaltet die Weichtheile des Stumpfes nach unten oder nach zwei Seiten (mit Vermeidung der Gegend, wo die grossen Gefäss- und Nerven-

stämme liegen), bis auf den Knochen und schiebt mit dem Raspatorium das Periost so weit nach oben zurück, dass man ein genügend grosses Stück des Knochens mit einer Stichsäge oder der Kettensäge abtragen kann. Die Blutung pflegt dabei sehr gering zu sein. Man vereinigt die Wunde durch die blutige Naht, nachdem man ein Drainrohr bis an die Sägefläche eingelegt hat. Sie heilt gewöhnlich durch erste Vereinigung, und das Resultat ist ein guter, mit Weichtheilen vollkommen bedeckter Stumpf.

4. Wenn die erste Amputation in der Nähe eines Gelenkes stattgefunden hatte, so kann man in derselben Weise die subperiostale Exarticulation folgen lassen (vergl. Fig. 422).

F. Die Resection der Gelenke.

I. Allgemeine Regeln für die Resectionen.

1. Aufgabe der Resection ist es, verletzte oder erkrankte Gelenkkörper zu entfernen unter möglichst geringer Verwundung der Weichtheile.

2. Die Schnitte der Haut und Muskeln müssen daher vorzugsweise in der Längsachse des Gliedes geführt und jede Verletzung von grösseren Gefässen, Nerven und Sehnen sorgfältig vermieden werden.

3. Die Erhaltung des Periostes in Verbindung mit allen in der Gegend des Gelenkes sich ansetzenden Sehnen und Muskeln (subperiostale Resection, von Langenbeck, Ollier) ist sowohl für den Verlauf der Wundheilung, als auch für die spätere Function des Gliedes von grosser Wichtigkeit und sollte daher immer versucht werden. Die Operation wird dadurch in frischen Fällen erschwert, in älteren Fällen erleichtert. Aus diesem Grunde sollen hier bei den Resectionen der einzelnen Gelenke auch die älteren (nicht subperiostalen) Methoden beschrieben werden.

4. Um das Periost zu erhalten, muss dasselbe in der Richtung des Hautschnittes gespalten und in Verbindung mit den übrigen Weichtheilen mittelst nicht schneidender Instrumente, dem Schabeisen (Raspatorium, Fig. 425) und den Hebeln (Elevatorien, Fig. 426 bis 429) vom Knochen abgehoben werden (Skelettirung des Knochens).

Fig. 425.

Schabeisen

Fig. 426.

Schmales Elevatorium

Fig. 427.

Breites Elevatorium

Fig. 428.

Gaisfuss

nach von Langenbeck.

Fig. 429.

Sayre's Elevatorium.

Fig. 430.

Resectionsmesser nach Esmarch.

5. Die fibrösen Gelenkkapseln, die Verstärkungsbänder und die Insertionen der Muskeln lassen sich mit stumpfen Instrumenten nicht ablösen, sondern müssen mit starken kurzklingigen Messern (Fig. 429) durch senkrecht auf den Knochen geführte Schnitte von diesem abgetrennt, aber immer mit dem benachbarten Periost in Verbindung gelassen werden.

6. Man muss deshalb bei dieser Arbeit beständig mit dem Gebrauche des Messers und der stumpfen Hebelapparate wechseln und so schonend als möglich operiren, um nicht das Periost zu quetschen oder zu zerreissen.

7. Nachdem man die Gelenkenden auf diese Weise skelettirt hat, werden dieselben aus der Wunde hervorgedrängt, mit kräftigen Zangen

(Fig. 431—433) gefasst und mittelst einer Säge (Fig. 434—439) entfernt,

Fig. 431.

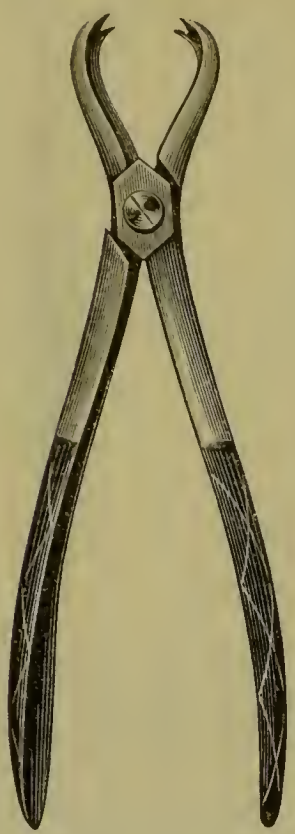

von Langenbeck's Hakenzange (Klauenzange).

Fig. 432.

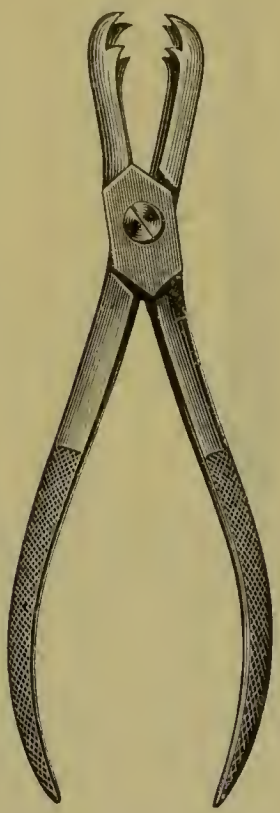

Fergusson's Löwenzange.

Fig. 433.

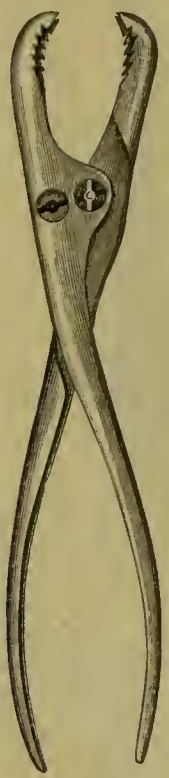

Farabocuf's Fasszange.

Fig. 434.

Messersäge.

Fig. 435.

von Langenbeck's Stichsäge.

Fig. 436.

Kettensäge.

Fig. 437.

Messersäge.

Fig. 438.

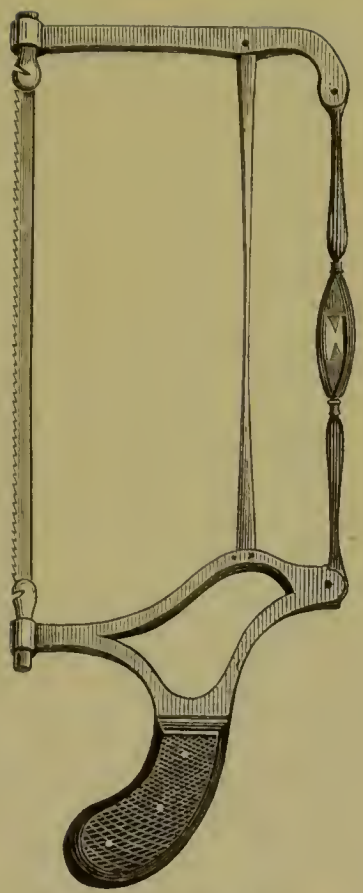

Butcher's Resectionssäge.

Fig. 439.

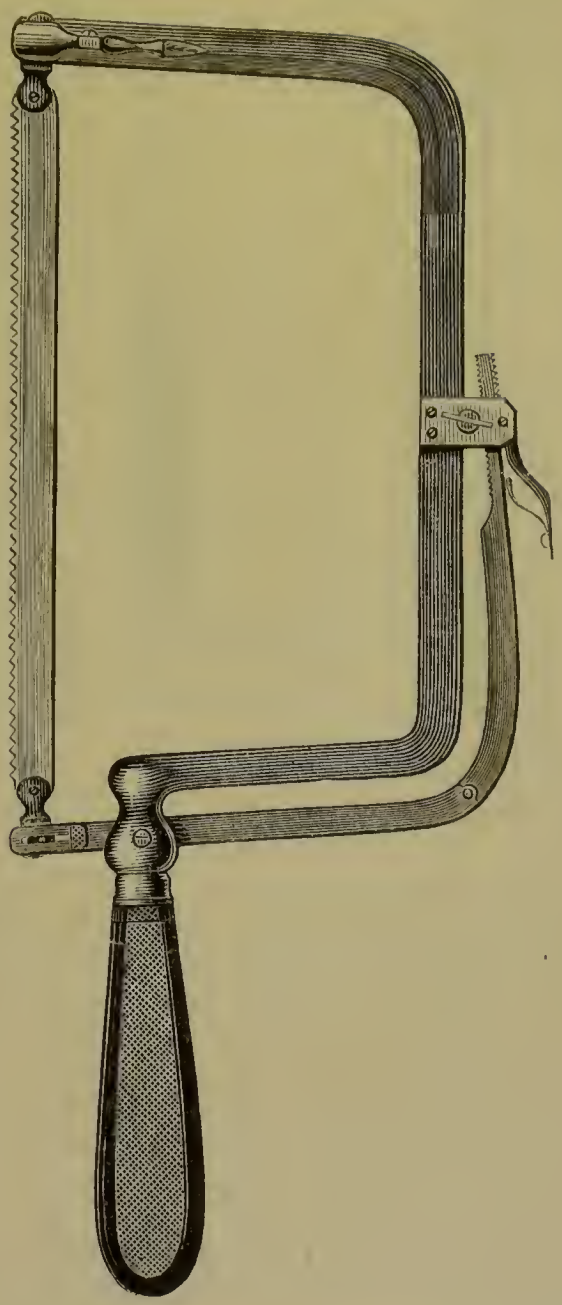

Szymanowsky's Resectionssäge.

Fig. 440.

Fig. 441.

Kleinerer *Grösserer*
stumpfer Haken nach v. Langenbeck.

wobei die Weichtheile mittelst stumpfer Haken (Fig. 440 u. 441) oder scharfer Haken (Fig. 442) oder eines Streifens von Leder oder Zinn zurückgehalten und geschützt werden müssen.

Fig. 442.

Volkmann's scharfer Haken.

Fig. 443.

von Langenbeck's scharfer Knochenhaken.

8. Ist ein Gelenkende abgeschossen, so kann es mit von Langenbeck's scharfem Haken (Fig. 443) gefasst und hervorgeholt werden. Ist es in mehrere Stücke zertrümmert, so fasst man die einzelnen Fragmente mit der Zange und löst sie heraus.

9. Da die Regeneration eines Gelenkes am vollkommensten zu sein pflegt, wenn nur ein Gelenkkörper entfernt wird, so ist es rathsam, wenn die Verletzung eines Gelenkendes sehr ausgedehnt ist, nur dieses zu reseciren und das andere intact zu lassen (partielle Resection).

10. Die meisten Resectionen lassen sich mit grossem Vortheile unter künstlicher Blutleere ausführen. Nach Beendigung der Operation müssen aber alle blutenden Gefässe sorgfältig unterbunden werden, ehe man die Wunde schliesst, sonst treten leicht Nachblutungen auf, welche dazu nöthigen können, den Verband abzunehmen und die Wunde aufs Neue zu beunruhigen.

11. Bei der Nachbehandlung kommt es vor Allem darauf an, die Verhaltung und Zersetzung der Wundsecrete zu verhüten und das Glied zu immobilisiren.

12. Die strengen Regeln der Antiseptik lassen sich in frischen Fällen mit vollkommenstem Erfolge zur Anwendung bringen. Man sieht dabei nicht selten die ganze Wunde rasch und mit äusserst geringer Eiterung heilen.

13. War das Gelenk schon in Eiterung, dann muss die ganze Wundhöhle, ehe man dieselbe schliesst, auf das Sorgfältigste mit Chlorzink- oder starker Carbollösung oder mit verdünnter Salzsäure (1%) ausgewaschen werden. In jedem Falle sorge man durch Einlegen von genügend dicken Drainröhren bis in die Tiefe der Wunde für freien

Abfluss der Wundsecrete. Dann kann die übrige Wunde durch die blutige Naht geschlossen werden.

14. Zur Immobilisirung des Gliedes bedient man sich der verschiedenen Verbände und Apparate, welche früher (s. die Verbandlehre) beschrieben worden sind. Dabei ist zu beachten, dass bei der streng nach Lister ausgeführten antiseptischen Wundbehandlung die Umgebung der Wunde in grösserer Ausdehnung für die Verbandstücke frei bleiben muss, als bei der offenen Wundbehandlung, was allerdings meist nur auf Kosten der Immobilität geschehen kann, dass aber auch bei der antiseptischen Behandlung eine geringe Bewegung des resecirten Gliedes beim Verbandwechsel weniger schädlich zu sein pflegt, als bei anderen Verbandmethoden.

15. Es eignet sich daher z. B. ein gefensterter Gipsverband sehr gut für die offene Wundbehandlung, während bei der antiseptischen Behandlung eine einfache Schiene (z. B. Stromeyer's gepolsterte Holzschienen, Volkmann's Blechschiene, Beely's Hanfschienen), von welcher das Glied beim Verbandwechsel abgehoben werden muss, meist ohne Nachtheil gebraucht werden kann, da ohnehin die vielfachen Lagen der steifen Lister'schen Gaze, mit welchen die Gegend der Wunde in weiter Ausdehnung umhüllt wird, das Glied fast ausreichend immobilisiren.

16. Nach Heilung der Resectionswunden pflegen in Folge der langen Ruhe sämmtliche Gelenke des Gliedes steif, die Bänder und Sehnen mit einander verklebt, und die Muskeln schwach und atrophisch geworden zu sein (Inactivitätsparalyse).

Dem Unkundigen scheint dann wohl das ganze Glied nutzlos geworden, und es bleibt in der That auch später in diesem unbrauchbaren Zustande, wenn nichts dagegen geschieht.

17. Um denselben zu verhüten oder wieder zu beseitigen, müssen sofort nach Vernarbung der Wunde methodische passive Bewegungen mit allen Gelenken der Extremität vorgenommen werden, bei grosser Schmerzhaftigkeit zuerst in der Chloroformnarkose (Apolyse nach Neudörfer).

18. Die Gelenke der oberen Extremität, namentlich der Finger, bei denen es wünschenswerth ist, dass sie recht bald wieder ihre Functionen übernehmen, lassen sich durch vorsichtige Bewegungen schon von Anfang an beweglich erhalten, indem man z. B. bei jedem Verbandwechsel den Gelenken andere Stellungen gibt.

19. Die Thätigkeit der Muskeln und Nerven kann man durch warme Bäder und Anwendung der Electricität bald wieder in Gang bringen. Noch wirksamer pflegt für diesen Zweck das methodische Kneten der Glieder (Massage) nach vorausgeschickten kalten Uebergiessungen oder Douchen und mit nachfolgenden heilgymnastischen Bewegungen zu sein.

20. Wenn nach der Resection eine allzugrosse Beweglichkeit und Schlaffheit des resecirten Gelenkes (Schlottergelenk) zurückgeblieben ist, so kann man durch Stützapparate dieselbe mässigen.

II. Resection der unteren Gelenkenden des radius und der ulna.

Mit Bilateralschnitt.

1. Ein Längsschnitt, der unterhalb des processus styloideus ulnae beginnt, trennt die Haut 4—5^{cm} an der Ulnarseite der Ulna aufwärts (Fig. 444).

Fig. 444.

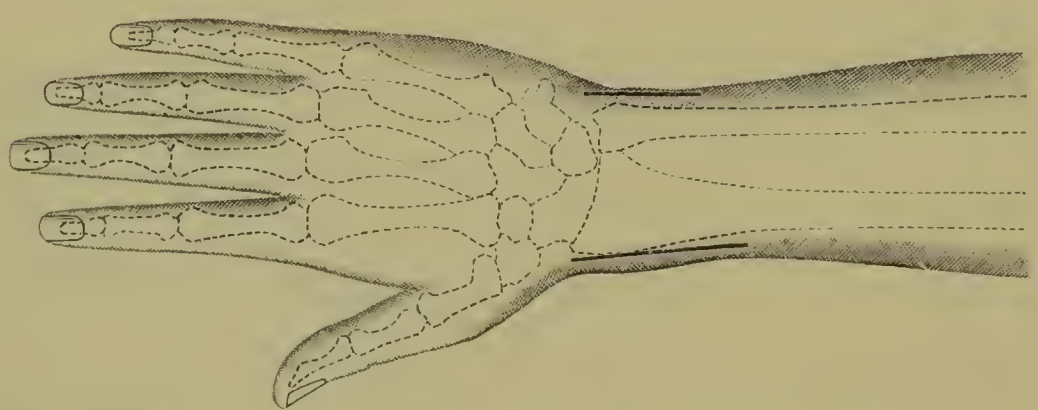

Resection der unteren Enden der Vorderarmknochen.
Bilateralschnitt nach Bourgery.

2. In derselben Richtung wird genau zwischen den mm. extensor und flexor carpi ulnaris die Knochenhaut gespalten und mit Schaber und Hebel erst auf der Dorsalseite, dann auf der Volarseite (pronator quadratus) bis an das ligamentum interosseum vom Knochen abgelöst (Fig. 445).

Fig. 445.

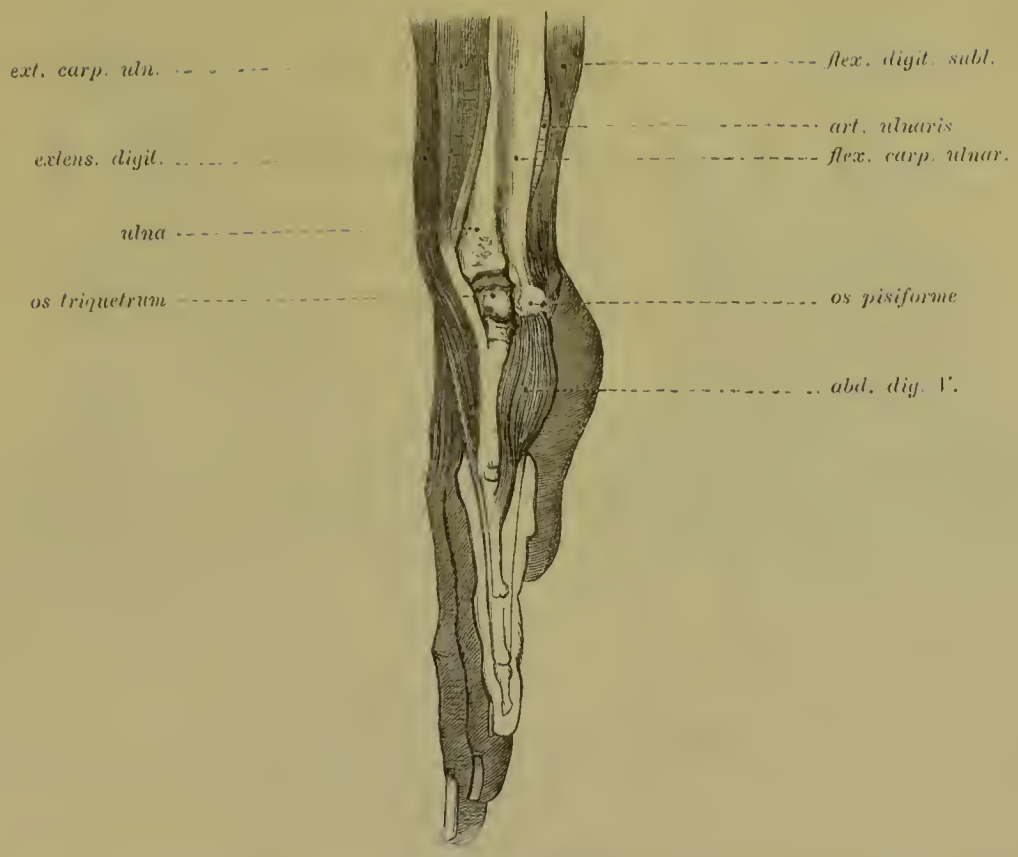

Muskeln und Sehnen an der Ulnarseite des linken Handgelenkes (nach Henke).

3. Das skelettirte Stück der ulna wird unterhalb des oberen Schnittwinkels mit der Stichsäge durchsägt oder mit einer starken Knochenscheere abgekniffen.

4. Dann wird das abgesägte Stück mit der Knochenzange gefasst, herausgedreht, und indem man es vom ligamentum interosseum, dem lig. laterale ulnare und lig. accessorium rectum (Fig. 446 u. 447) abschneidet, herausgelöst.

5. Ein zweiter Längsschnitt, der unterhalb des processus styloideus radii beginnt, trennt die Haut 5—6 cm weit an der Radialseite des Radius aufwärts.

6. Die Sehnen der mm. extensor pollicis brevis und abductor pollicis longus, welche schräg über den radius verlaufen, werden dorsalwärts gezogen, während die Hand stark nach dem Dorsum flectirt wird (Fig. 448).

Fig. 446.

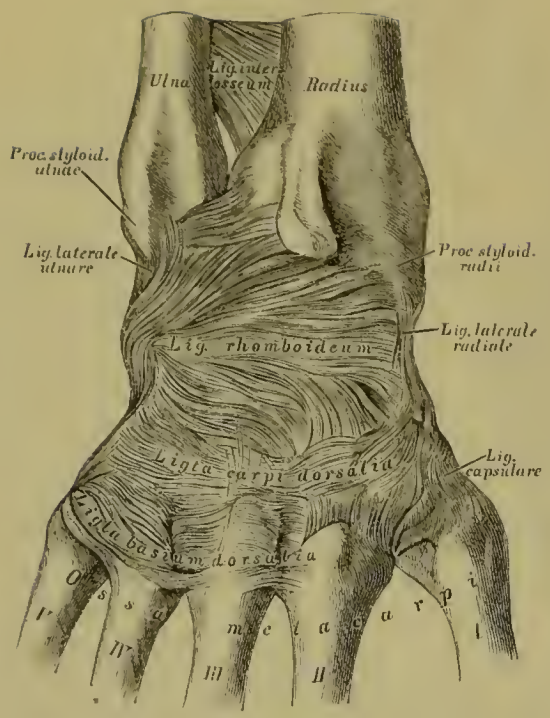

Dorsalseite.

Fig. 447.

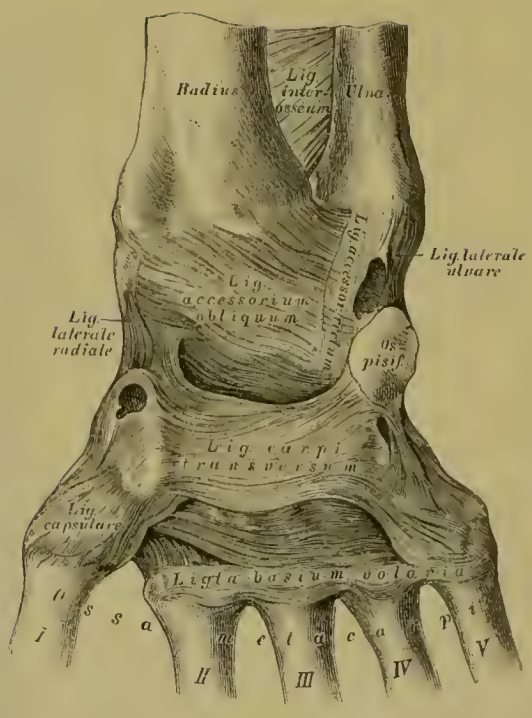

Volarseite.

Bänder des Handgelenkes.

Fig. 448.

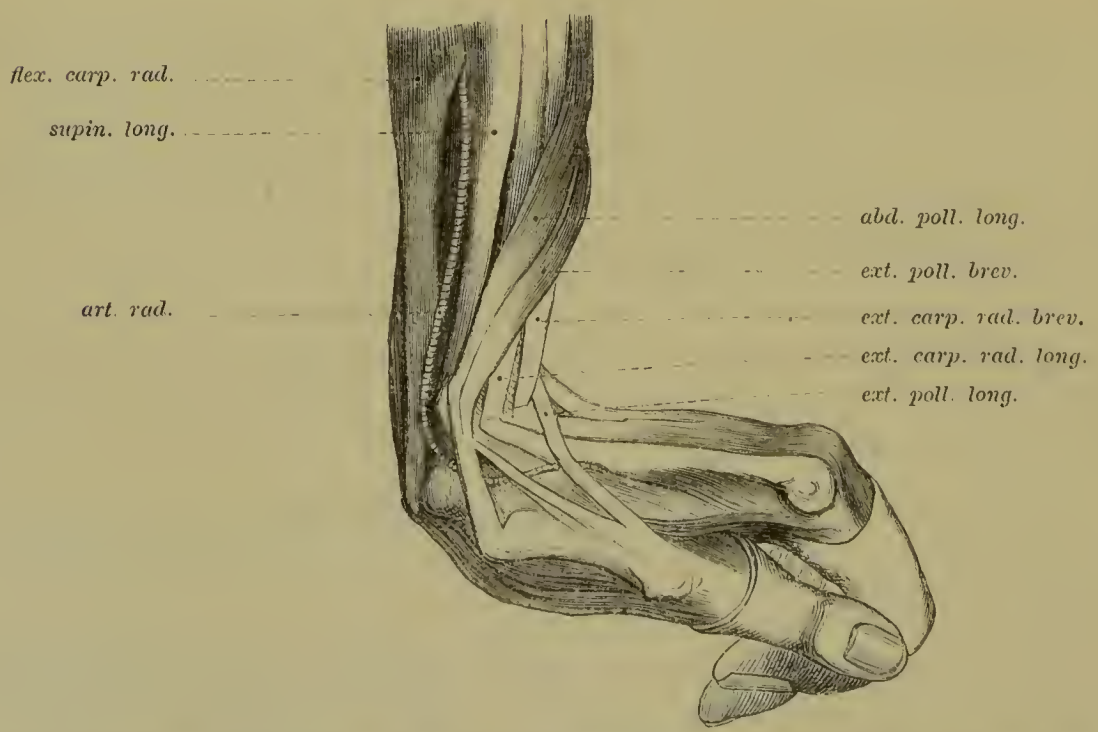

Muskeln und Sehnen an der Radialseite des linken Handgelenkes bei Dorsalflexion (nach Henke).

7. Die Sehne des m. supinator longus (Fig. 449) wird vom processus styloideus radii abgeschnitten, das Periost des radius in der Längs-

Fig. 449.

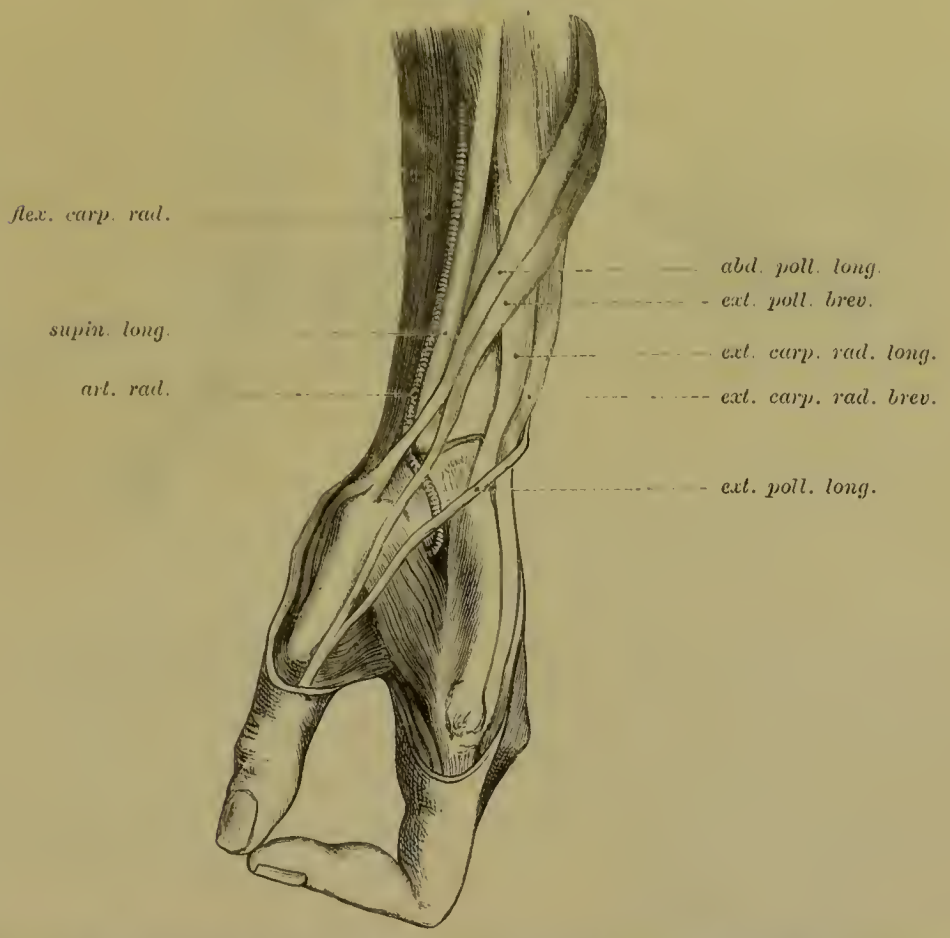

Muskeln und Sehnen an der Radialseite des linken (gestreckten) Handgelenkes (nach Henke).

richtung gespalten und mit Schaber, Hebel und Messer erst an der Dorsalseite, dann an der Volarseite (pronator quadratus), in Verbindung mit sämmtlichen Sehnenscheiden abgelöst, bis man 3—4 cm weit oberhalb der Gelenkfläche die Weichtheile ringsum vom skelettirten Knochen abheben kann.

8. Zwischen Knochen und Periost an der Volarseite wird ein breiter Zinnstreifen durchgeschoben, um die Weichtheile zu schützen und während man mittelst eines ähnlichen Streifens oder eines stumpfen Hakens auf der Dorsalseite das Periost mit den Weichtheilen aufwärts ziehen lässt, sägt man mit einer Stichsäge oder einer feinen Resectionssäge das untere Ende des radius ab (Fig. 450).

Fig. 450.

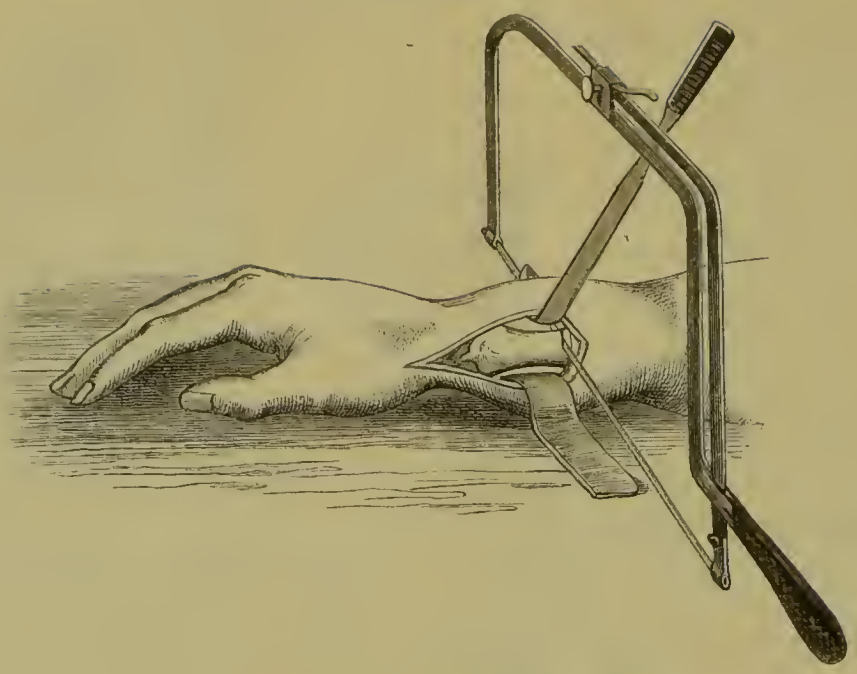

Absägen des skelettirten radius.

9. Das abgesägte Stück wird mit der Knochenzange gefasst, aus der Wunde hervorgezogen und durch Abschneiden der Gelenkkapsel und -Bänder (lig. laterale radiale, lig. rhomboideum und lig. accessorium obliquum, Fig. 446 u. 447) von der Handwurzel abgelöst.

Fig. 451.

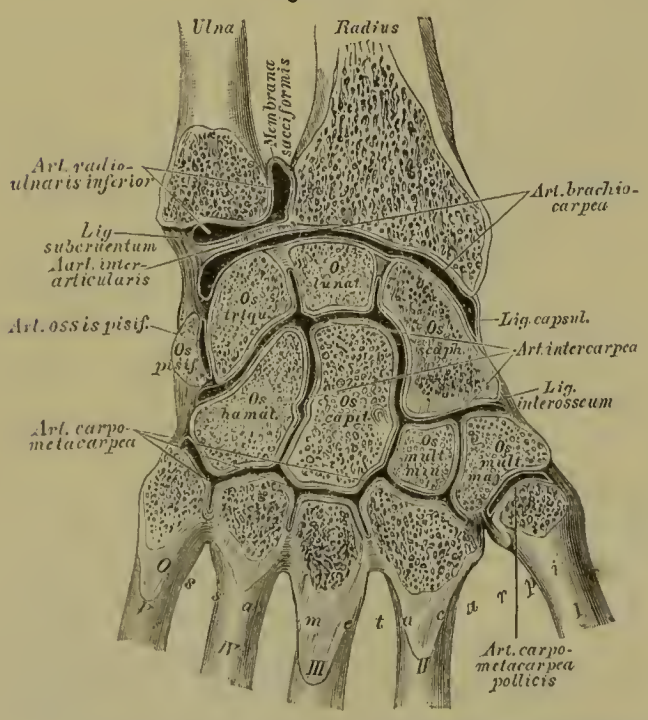

Frontaldurchschnitt des rechten Handgelenkes.

10. Sind nur die unteren Enden der Vorderarmknochen verletzt oder erkrankt, so lässt man die Handwurzel unversehrt. Ist aber auch nur eins der Intercarpalgelenke geöffnet, so müssen alle Carpalknochen (eventuell mit Ausnahme des os multangulum majus und des os pisiforme) entfernt werden, weil alle Gelenke, welche die einzelnen Carpalknochen unter einander und mit den Metacarpalknochen verbinden, mit

einander communiciren (Fig. 451). In diesem Falle macht man die folgende Operation.

III. Die totale Resection des Handgelenkes.

Mit dem Dorso-Radial-Schnitt nach von Langenbeck.

1. Der Operateur sitzt an einem kleinen Tische, auf welchen die Hand leicht abducirt und mit dem Rücken nach oben gelagert wird. Ein Assistent sitzt ihm gegenüber.

2. Ein Schnitt, der an der Mitte des Ulnarrandes des os metacarpi indicis beginnt, trennt die Haut 9 cm lang aufwärts bis über die Mitte der Dorsalfläche der Epiphyse des radius (Fig. 452).

Fig. 452.

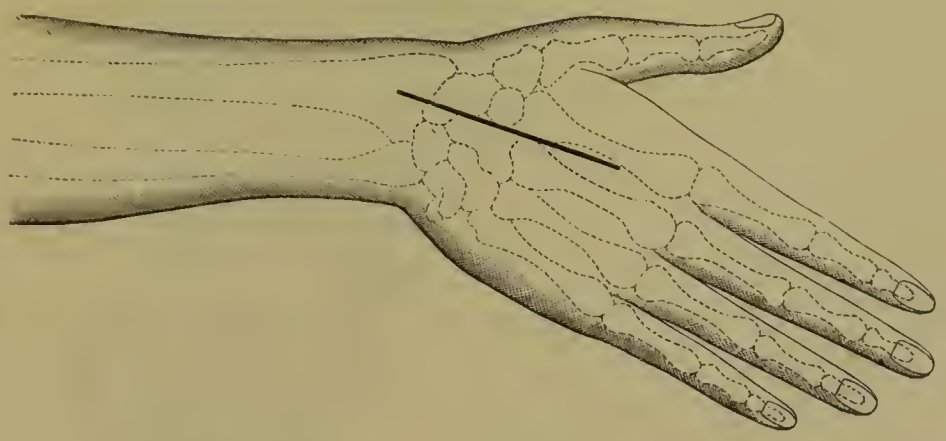

Resection des Handgelenkes (nach von Langenbeck).

3. An der Radialseite der Strecksehne des Zeigefingers, und ohne deren Scheide zu verletzen, dringt der Schnitt in die Tiefe, geht weiter oben an dem ulnaren Rande der Sehne des m. extensor carpi radialis brevis vorbei (da, wo sie sich an die Basis des dritten Metacarpalknochens ansetzt), und spaltet das ligamentum carpi dorsale genau zwischen der Sehne des extensor pollicis longus und des extensor digiti indicis bis zur Epiphysengrenze des radius (Fig. 453).

4. Während der Assistent die Weichtheile mit feinen Wundhaken auseinander zieht, wird die Gelenkkapsel der Länge nach gespalten und darauf in Verbindung mit den Bandapparaten in folgender Weise von den Knochen abgelöst.

Fig. 453.

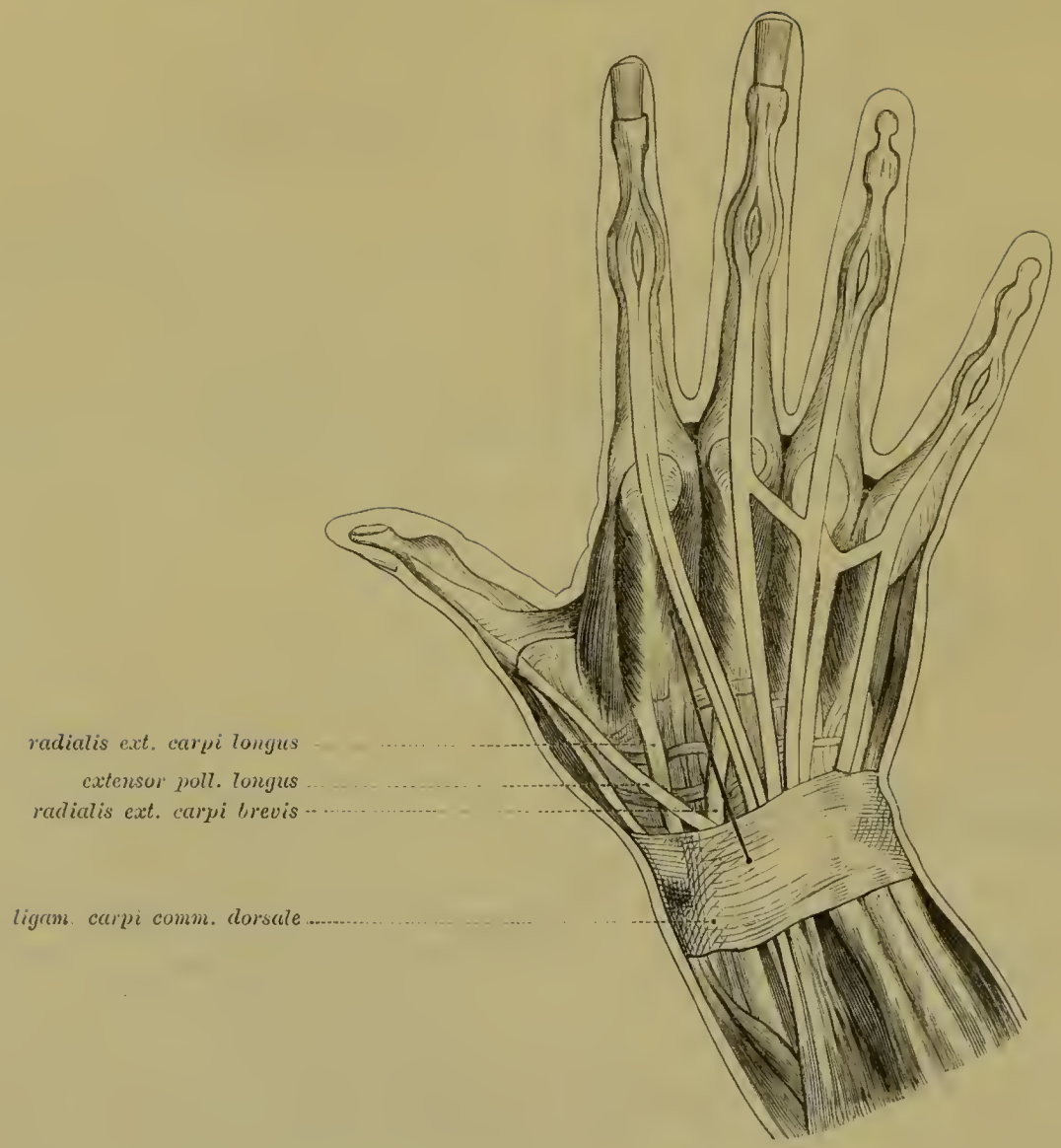

Sehnen auf der Dorsalfläche der Hand.

5. Zuerst müssen nach der Radialseite hin die fibrösen Scheiden, welche die in den Furchen des Radius verlaufenden Sehnen des extensor pollicis longus und des extensor carpi radialis longus et brevis enthalten und die Sehne des brachio-radialis (supinator longus), theils mit dem Messer, theils mit dem Hebel vom Knochen abgelöst werden.

6. Darauf werden in derselben Weise nach der Ulnarseite hin die Sehnen der Fingerstrecker sammt den sie umhüllenden Fächern des lig. carpi dorsale in Verbindung mit Periost und Gelenkkapsel abgelöst und ulnarwärts gezogen.

7. Das Radio-Carpal-Gelenk liegt geöffnet vor. Die Hand wird flectirt, so dass die Gelenkflächen der oberen Carpalknochen hervortreten.

Fig. 454.

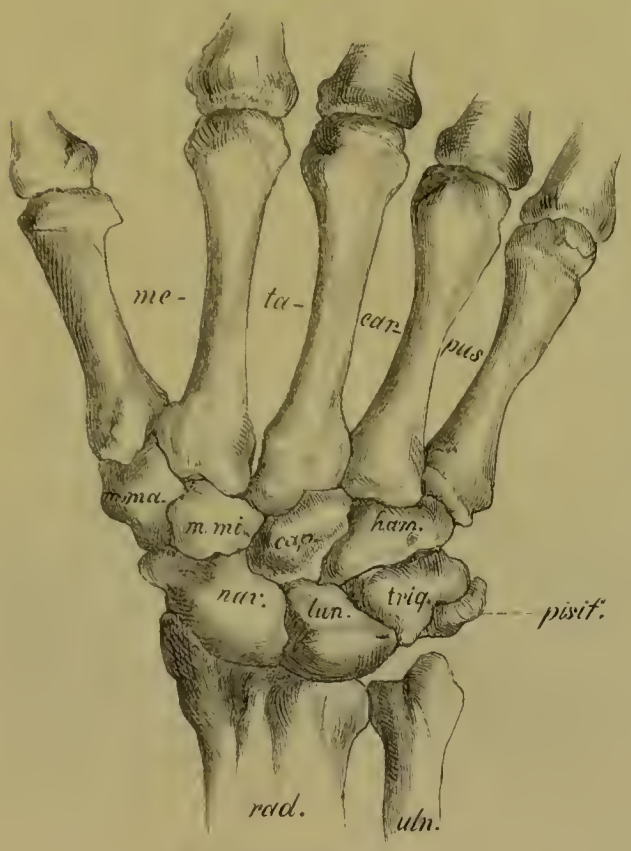

Handwurzelknochen.

8. Das os naviculare wird vom os multangulum majus und minus, das os lunatum und triquetrum vom os capitatum und hamatum durch Trennung der ligamenta intercarpea abgelöst, und mit einem schmalen Elevatorium sanft herausgehebelt. Das os multangulum majus und pisiforme kann zurückgelassen werden (Fig. 454).

9. Darauf werden die Knochen der vorderen Carpalreihe herausgelöst. Man fasst die kugelige Gelenkfläche des os capitatum mit den Fingern der linken Hand oder mit einer Kornzange, und während der Assistent den Daumen abducirt, durchschneidet man die Gelenkverbindung des os multangulum minus mit dem majus und sucht von hier aus ulnarwärts in das Carpo-Metacarpalgelenk zu dringen, indem man die Bandmassen an der Streckseite der oberen Enden der Metacarpalknochen durchschneidet, während der Assistent die letzteren stark beugt. So kann man die drei Carpalknochen der vorderen Reihe (os multangulum minus, capitatum und hamatum) in Verbindung mit einander herausheben.

10. Zum Schluss werden, unter Volarflexion der Hand, die Epiphysen des radius und der ulna aus der Wunde hervorgedrängt, sorgfältig (wie früher beschrieben) skelettirt und abgesägt, wobei man sich hüten muss, den starken ramus dorsalis arteriae radialis, der über das os multangulum majus zum ersten interstitium metacarpeum zieht (Fig. 449), zu verletzen.

11. Während der Nachbehandlung muss das resecirte Gelenk durch einen der auf pag. 63—65 beschriebenen Verbände immobilisirt werden. Möglichst bald geht man zur Distractionsbehandlung über, indem man an allen Fingern mittelst der Chirotheka Heftpflasterstreifen befestigt, durch deren Schlingen ein dünner Holzstab gesteckt wird. An diesem Stabe wird mittelst feiner Stricke ein Gewicht gehängt, welches über eine Rolle läuft. Die Contraextension lässt sich durch eine grössere Heftpflasteransa bewirken, welche auf beiden Flächen des Vorderarmes befestigt und an einem gedehnten Kautschukring nach hinten gezogen wird. Der Arm ruht dabei auf einer schiefen Ebene (Fig. 455).

Fig. 455.

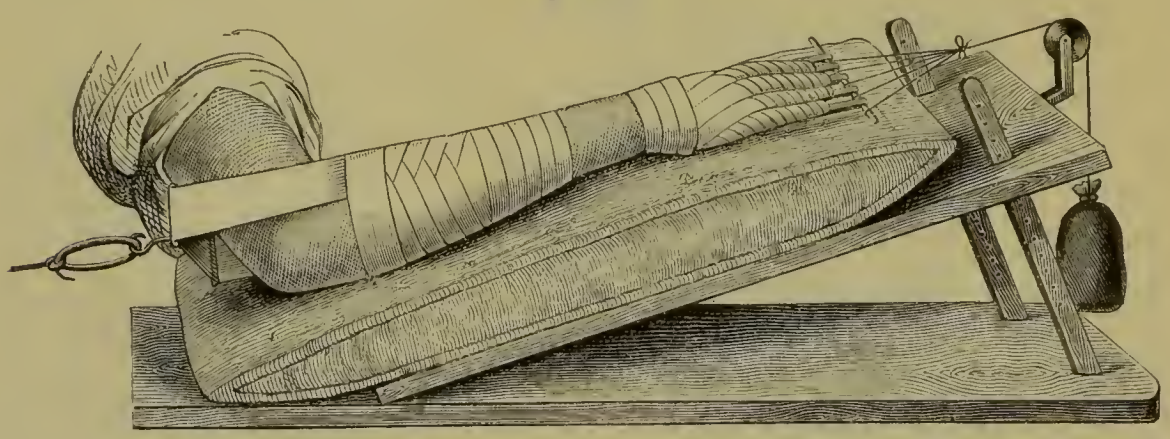

Distraction des Handgelenkes.

IV. Resection des Ellbogengelenkes.

Mit dem T Schnitt nach Liston.

1. Die Rückseite des im stumpfen Winkel gebogenen Ellbogens wird dem Operateur entgegengehalten von einem Assistenten, der mit je einer Hand den Vorder- und den Oberarm umfasst (Fig. 457).

2. Ein Längsschnitt, 8^{cm} lang, dessen Mitte am inneren Rande des Olecranon entlang läuft, eröffnet die Gelenkkapsel zwischen diesem und dem condylus internus (Fig. 456).

3. Während der linke Daumennagel kräftig die Weichtheile vom condylus internus nach innen zieht, trennt ein kurzes Messer dieselben durch senkrecht auf den Knochen geführte kurze Schnitte vollständig ab, bis der Epicondylus frei aus der Wunde heraustritt (Fig. 457).

Fig. 456.

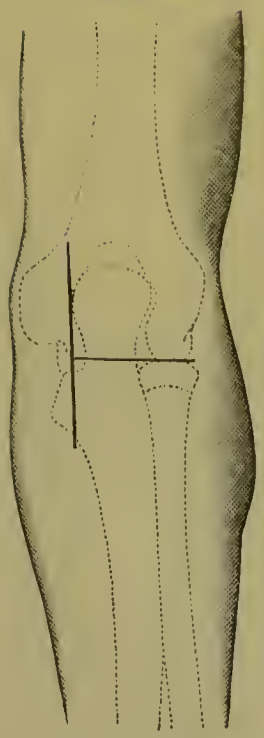

Resection des rechten Ellbogengelenkes.
T Schnitt nach Liston.

Fig. 457.

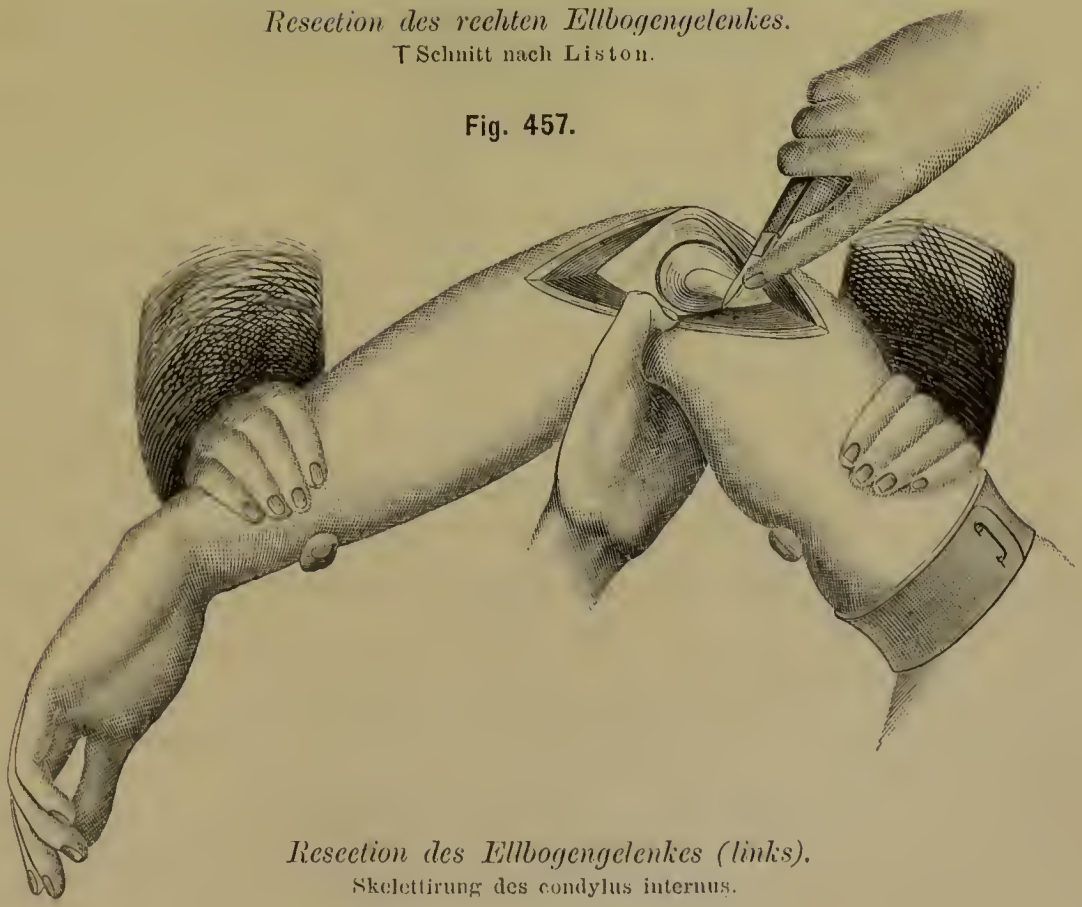

Resection des Ellbogengelenkes (links).
Skelettirung des condylus internus.

Während dieses Actes muss der Vorderarm von dem Assistenten mehr und mehr gebeugt werden. Der nervus ulnaris liegt in Mitte der abpräparirten Weichtheile und kommt nicht zu Gesicht (Fig. 458).

Fig. 458.

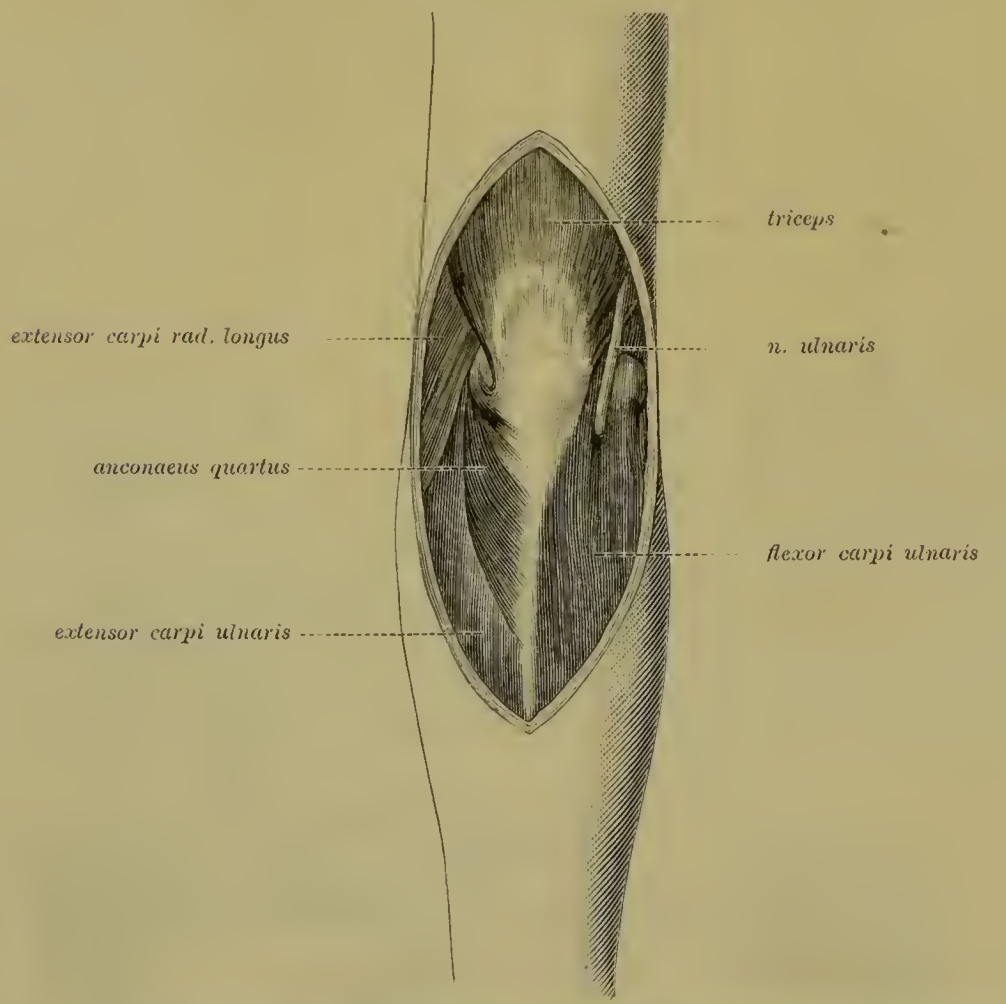

Nervus ulnaris an der Rückseite des linken Ellbogengelenkes.

4. Durch einen im Halbkreise unter dem condylus internus herum geführten Schnitt wird das ligamentum laterale internum (Fig. 459) nebst den Ursprüngen der Beugemuskeln durchschnitten.

5. Der Arm wird wieder gestreckt und ein Hautschnitt quer über das Olecranon vom unteren Rande des condylus externus bis in die Mitte des ersten Schnittes hineingeführt (s. Fig. 456).

6. Auf der Rückseite der Ulna wird das Periost vom Innenrande her mit dem Hebel abgelöst, in Verbindung bleibend mit der Sehne

Fig. 459. Fig. 460.

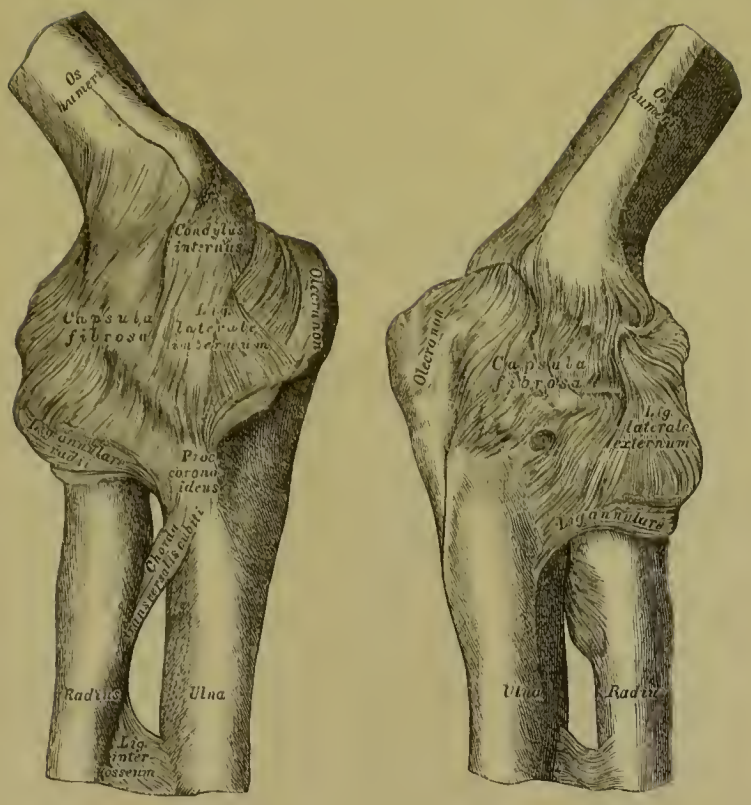

Innenseite. Aussenseite.

Bänder des rechten Ellbogengelenkes.

des Triceps, welche von der Spitze des Olecranon mit dem Messer abgetrennt werden muss.

7. Beide werden nach aussen über den Condylus externus geschoben, das Gelenk klafft, einige Schnitte in die Gelenkverbindung zwischen capitulum radii und rotula trennen das ligamentum annulare radii und das ligamentum laterale externum (Fig. 460).

8. Das Gelenk klafft stärker; mit einer Knochenzange wird der Gelenkkörper des humerus gefasst und an der Grenze des Knorpelüberzuges abgesägt.

9. Durch einen Schnitt gegen die Spitze des processus coronoideus ulnae werden die oberen Fasern des m. brachialis internus abgetrennt, das Olecranon wird mit der Zange gefasst und der Gelenkkörper der Ulna, soweit er vom Knorpel überzogen ist, abgesägt.

10. Auch das Capitulum radii wird abgesägt.

11. Nach Stillung der Blutung wird der Querschnitt durch die blutige Naht vereinigt, der Längsschnitt nur an seinen beiden Enden, durch die Mitte wird ein starkes Drainrohr aus der Wundhöhle herausgeleitet.

12. Zur Lagerung des Armes dient eine der auf pag. 68—74 beschriebenen Vorrichtungen. Der Vorschlag Roser's*), den Arm in den ersten Wochen in der Streckstellung zu lagern, ist gut motivirt und verdient alle Berücksichtigung.

V. Subperiostale Resection des Ellbogengelenkes.

Mit einfachem Längsschnitt nach von Langenbeck.

1. Ein 8—10^{cm} langer Schnitt, der über die Streckseite des Gelenkes etwas nach innen von der Mitte des Olecranon herabläuft, beginnt 3—4^{cm} oberhalb der Spitze des Olecranon, endigt 5—6^{cm} unterhalb derselben auf der hinteren Kante der Ulna und dringt durch Muskel, Sehne und Periost überall bis auf den Knochen (Fig. 461).

Fig. 461.

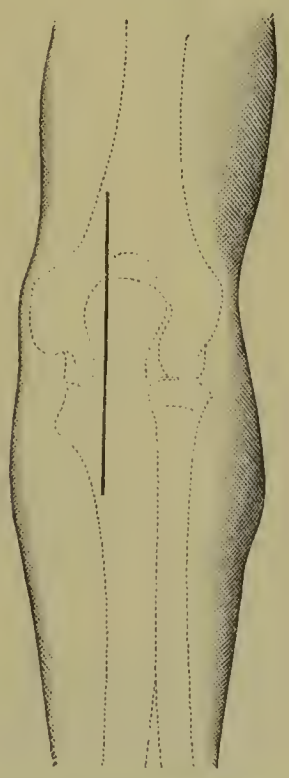

Resection des Ellbogengelenkes (rechts). Hautschnitt nach von Langenbeck.

2. Mit Schabeisen und Hebel wird das Periost der Ulna zunächst nach der Innenseite hin abgeschoben, die innere Hälfte der Sehne des Triceps in Verbindung mit dem Periost (durch kurze parallele, stets gegen den Knochen gerichtete Längsschnitte) abgetrennt.

3. Mit dem linken Daumennagel werden die Weichtheile, welche den Condylus internus bedecken und den nervus ulnaris einschliessen, gegen die Spitze des Epicondylus gezogen und durch dicht an einander, immer auf den Knochen geführte Bogenschnitte

*) Die Ursachen des Schlottergelenkes nach Ellbogenresection im Kriege. Ein Glückwunsch zur Feier der funfzigjährigen Doctorwürde des Herrn Louis Stromeyer dargebracht am 6. April 1876 durch W. Roser.

abgelöst, bis der Epicondylus ganz entblösst hervortritt. Die letzten Schnitte umkreisen den Knochenvorsprung und trennen die Ursprünge der Beugemuskeln, sowie das ligamentum laterale internum von ihm ab, ohne jedoch die Verbindung dieser Theile mit dem Periost aufzuheben.

4. Nachdem die abgelösten Weichtheile in ihre frühere Lage zurückgebracht sind, wird der äussere Theil der Tricepssehne nach aussen gezogen, durch kurze Schnitte vom Olecranon abgetrennt, aber in Verbindung gelassen mit dem Periost der äusseren Seite der ulna, welches sammt dem m. anconaeus quartus vom Knochen abgehebelt wird.

5. Durch dicht an einander und gegen den Knochen geführte Schnitte wird die fibröse Gelenkkapsel vom Rande der Gelenkfläche des humerus (erst an der Trochlea, dann an der eminentia capitata) abgelöst, bis der condylus externus zum Vorschein kommt.

6. Von diesem werden darauf das ligamentum laterale externum, sowie die Ursprünge der Streckmuskeln so abgetrennt, dass alle diese Theile in Verbindung mit einander und mit dem Periost des Humerus bleiben.

7. Wenn so der condylus externus ganz skelettirt ist, lässt man das Gelenk stark flectiren, drängt die Gelenkkörper aus der Wunde hervor und sägt sie, wie oben, nach einander ab.

8. Will man die Ulna unterhalb des processus coronoideus absägen, so muss man die oberen Fasern der Sehne des brachialis internus davon abschneiden, ohne die Verbindung der Sehne mit dem Periost der Ulna zu lösen.

VI. Resection des Ellbogengelenkes.

Mit bilateralem Längsschnitt nach Hüter.

1. Ein 2^{cm} langer Längsschnitt legt den condylus internus frei; ein Bogenschnitt, der dessen Basis umkreist, trennt das ligamentum laterale internum.

2. Ein Längsschnitt an der Aussenseite des Gelenkes, 8—10^{cm} lang, läuft über den condylus externus und das capitulum radii hin.

3. Die Weichtheile werden auseinander gezogen und das ligamentum laterale externum sammt dem ligamentum annulare radii durchschnitten.

4. Das capitulum radii wird skelettirt und mit der Stichsäge abgetragen.

5. Die Insertion der Gelenkkapsel wird vorne und hinten, erst vom Rande der Rotula, dann von der Trochlea abgelöst.

6. Durch Abduction des Vorderarmes gegen die Ulnarseite wird der Humerus aus der Wunde herausgedrängt, wobei der Nervus ulnaris von seiner hinteren Fläche abgleitet.

7. Der Gelenkkörper des Humerus wird abgesägt.

8. Das Olecranon wird skelettirt und abgesägt.

VII. Resection des Schultergelenkes.

Mit vorderem Längsschnitt nach von Langenbeck (ältere Methode).

Fig. 462.

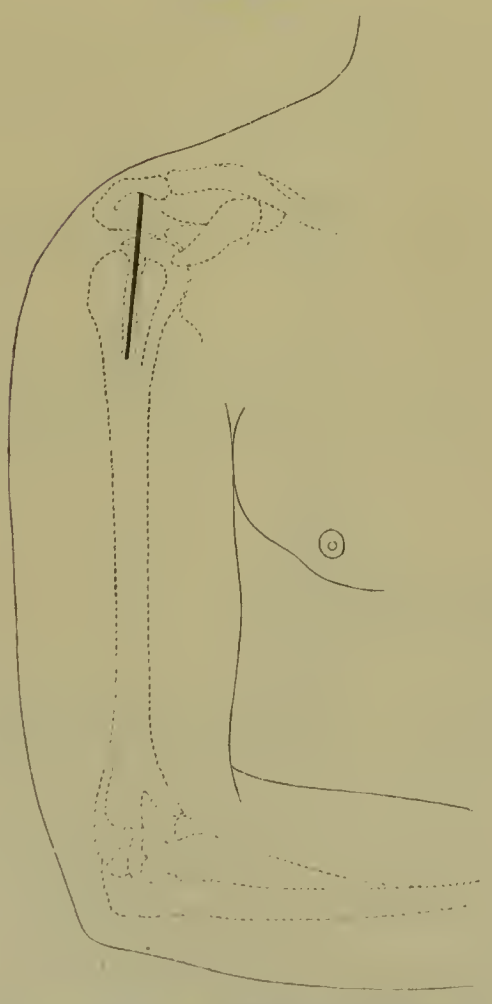

Resection des Schultergelenkes.
Vorderer Längsschnitt nach von Langenbeck.

1. Der Patient liegt auf dem Rücken, die Schulter wird durch ein Kissen vorgedrängt, der Arm so gehalten, dass der condylus externus humeri nach vorne sieht.

2. Ein Schnitt, der am vorderen Rande des Acromion, ganz nahe an dessen Gelenkverbindung mit der Clavicula, beginnt, und 6—10^{cm} senkrecht abwärts läuft, dringt durch den Deltamuskel bis auf die fibröse Gelenkkapsel und das Periost (Fig. 462).

3. Die Ränder des Muskelschnittes werden mit stumpfen Haken auseinander gezogen; man sieht die Sehne vom langen Kopfe des biceps in ihrer Scheide liegen (Fig. 463).

4. Ein Schnitt an der äusseren Seite der Sehne entlang eröffnet deren Scheide; man lässt das Messer mit dem Rücken den sulcus intertubercularis hinaufgleiten

Fig. 463.

Die Sehne vom langen Kopf des biceps.

und spaltet die ganze Sehnenscheide sammt der Gelenkkapsel bis an das Acromion.

5. Die Sehne des biceps wird aus ihrer Furche gehoben und mit dem stumpfen Haken nach aussen gezogen.

6. Während der Assistent den Arm langsam nach aussen rotirt, wird von dem Kapselspalt aus mit senkrecht auf den Knochen aufgesetztem starken Messer ein Bogenschnitt über das tuberculum minus herum geführt, welcher die Kapsel und die Insertion des m. subscapularis trennt (Fig. 464).

Fig. 464.

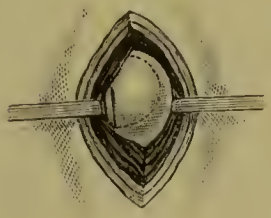

Fig. 465.

7. Der Arm wird wieder einwärts rotirt, die Sehne des biceps nach innen gezogen und dort versenkt.

8. Das Messer wird wieder von dem Kapselspalt aus im grösseren Kreise oberhalb des tuberculum majus herum geführt und trennt die Kapsel sammt den Insertionen des mm. supraspinatus, infraspinatus und teres minor (Fig. 465 u. 466).

9. Der Kopf des humerus wird durch Druck von unten aus der Wunde herausgedrängt, mit einer Zange (am Besten mit Faraboeuf's Fasszange) (Fig. 433 und Fig. 467) gepackt, und nachdem die hintere Insertion der Gelenkkapsel durchschnitten, mit der Stichsäge abgesägt (Fig. 468).

10. Wenn der Schulterkopf durch die Kugel von der Diaphyse getrennt ist, so muss er mittelst eines scharfen Knochenhakens (s. Fig. 443), oder einer Kugelschraube (s. Fig. 508) fixirt und hervorgezogen werden. Ist er in mehrere Stücke zertrümmert, so kann man die Fragmente

Fig. 466.

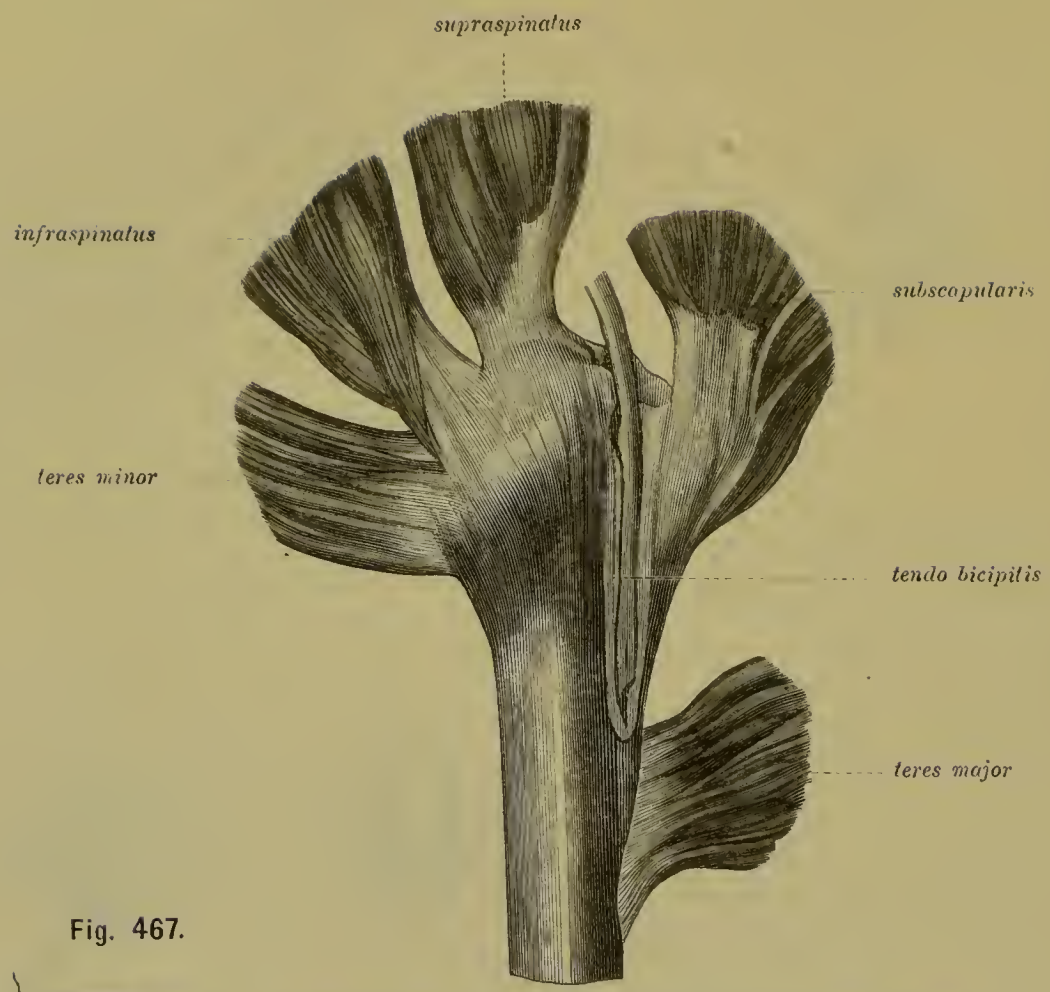

Fig. 467.

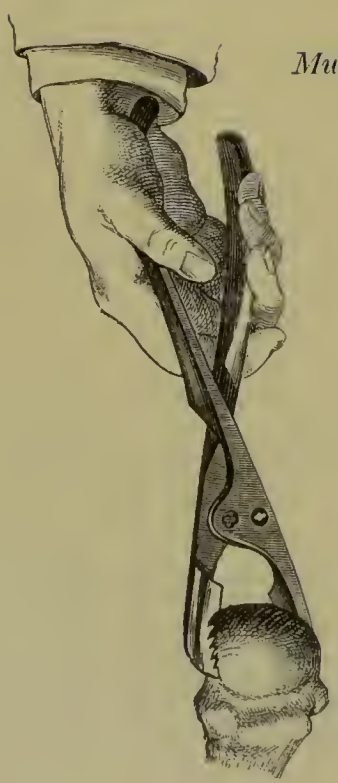

Muskelansätze am tuberculum majus und minus.

Fig. 468.

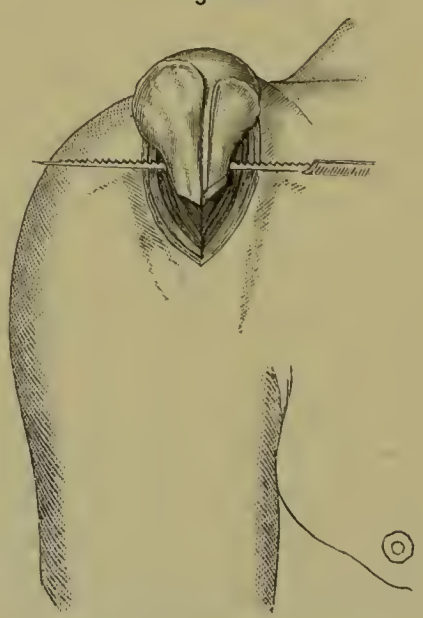

Absagen des Schulterkopfes.

einzeln mit der Zange fassen und mit dem stumpfendigen (Fig. 469) oder dem geknöpften Messer herauslösen (Fig. 470).

Fig. 469.

Stumpfendiges Messer.

Fig. 470.

Geknöpftes Resectionsmesser.

11. Nach Stillung der Blutung wird ein starkes Drainrohr bis an die Gelenkfläche der Scapula eingelegt und das untere Ende desselben durch ein Loch, welches man an der Rückseite der Wunde (an der Innenseite des m. latissimus dorsi) in die Haut schneidet (falls hier nicht eine Schussöffnung vorhanden ist), herausgeleitet.

12. Darauf wird die Wunde durch die blutige Naht vereinigt, der Arm in eine Mitella gelegt und durch ein Stromeyer'sches Kissen (s. Fig. 164, pag. 77) unterstützt.

13. Sobald die Heilung im Gange und kein Fieber vorhanden ist, kann man den Patienten umhergehen und kleine Bewegungen der Hand und des Ellbogengelenkes vornehmen lassen.

14. Nach dieser Operationsmethode bildet sich in den meisten Fällen ein Schlottergelenk mit Luxation des Humerusendes gegen den Thorax, oder eine kümmerliche Gelenkverbindung mit dem processus coracoideus. Eine freie active Beweglichkeit stellt sich weit eher her, wenn man bei der Operation die Verbindung aller das Gelenk umgebenden Muskeln mit der Gelenkkapsel und dem Periost der Diaphyse sorgfältig erhält. Dies bezweckt die folgende Methode.

VIII. Die subperiostale oder subcapsuläre Resection des Schultergelenkes.

Nach von Langenbeck

1.—4. wie bei der vorigen Operation.

5. Am Innenrande des sulcus intertubercularis entlang wird das Periost mit dem Knochenmesser gespalten und mit dem schmalen Hebel

Fig. 471.

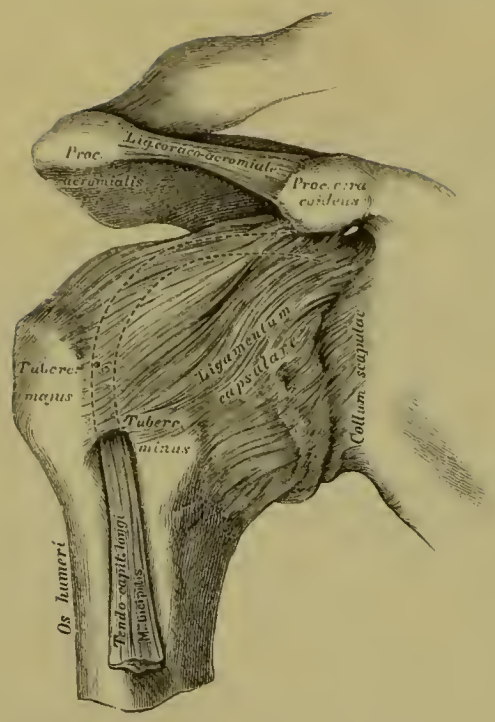

Bänder des Schultergelenkes.

von der spina tuberculi minoris vorsichtig bis an das tuberculum minus heran abgedrängt (Fig. 471).

6. Mit Messer und Hakenpinzette wird die Sehne des m. subscapularis (Fig. 466) vom Knochen abgeschält, ohne die Verbindung der fibrösen Gelenkkapsel mit dem abgelösten Periost zu trennen. Während dieses Actes muss der Oberarm langsam nach aussen rotirt und bei weiterem Fortschreiten der Ablösung das Messer häufig wieder mit dem Elevatorium vertauscht werden.

7. Der Arm wird wieder einwärts rotirt, die Sehne des biceps aus ihrer Furche gehoben und nach innen versenkt.

8. Das Periost der äusseren Fläche des collum humeri wird in Verbindung mit den Insertionen der mm. supra- und infraspinatus und teres minor am tuberculum majus abgelöst in derselben Weise wie in 6. Diese Ablösung ist bei primären Resectionen etwas schwierig, weil das Periost sehr dünn zu sein pflegt.

9. Der Gelenkkopf wird aus der Wunde hervorgedrängt und abgesägt, wie bei der vorigen Operation. Will man nur den Gelenkkopf im oberen Ende der tubercula reseciren (was immer die besten Resultate giebt), so kann von einer Periostablösung nicht die Rede sein. Man schält dann, von der Gelenkhöhle aus, die Muskelansätze so weit als erforderlich vom Knochen ab und achtet nur darauf, dass sie nicht quer abgeschnitten werden, sondern unten ihre Verbindung mit dem Knochen behalten. Da der Kopf dann aber nicht aus der Wunde hervorgedrängt werden kann, so muss er mit einer feinen Stichsäge oder mit der Kettensäge abgesägt werden.

10. Die übrigen Acte sind wie bei der vorigen Operation.

IX. Resection des Gelenkkörpers der Scapula.

1. Von der Scapula wird bei der Resection des Schultergelenkes nur dann etwas weggenommen, wenn auch dieser Knochen durch die Kugel verletzt wurde. Ist aber der Gelenkkörper der Scapula allein zerschmettert und der Kopf des humerus unverletzt, dann braucht auch nur der erstere abgesägt zu werden.

2. Wenn nicht, wie gewöhnlich, eine Schussöffnung den Weg vorzeichnet, so wird das Gelenk am Besten auf folgende Weise eröffnet.

Fig. 472.

Resection des processus glenoidalis scapulae.

3. Ein Bogenschnitt, der den hinteren Rand des Acromion umkreist und die Fasern des m. deltoideus von demselben abtrennt, legt die hintere obere Fläche der Gelenkkapsel frei (Fig. 472).

4. Von der Mitte desselben dringt das Messer bis auf den hinteren oberen Rand des processus glenoidalis scapulae, spaltet in sagittaler Richtung die Gelenkkapsel zwischen den Sehnen der mm. supra- und infraspinatus bis auf die Mitte des tuberculum majus und zugleich die Haut und den m. deltoideus in der Richtung seiner Fasern.

5. Während die Weichtheile mit Haken stark auseinander gezogen werden, löst man vom Rande des processus glenoidalis die Sehne vom langen Kopfe des biceps und die Gelenkkapsel in Verbindung mit dem Periost des collum scapulae ringsum so weit ab, dass man den Gelenkkörper mit der Stichsäge abtragen oder die Fragmente des zerschmetterten Knochens mit dem Messer herauslösen kann.

6. Die Nachbehandlung ist dieselbe wie bei der Resection des Schultergelenkes.

X. Resection des Fussgelenkes.

Subperiostal nach von Langenbeck.

1. Nachdem der Fuss auf die Innenseite gelegt ist, wird ein verticaler Schnitt, 6^{cm} lang, am hinteren Ende der fibula herabgeführt, welcher an der Spitze des malleolus externus hakenförmig umbiegt, dem vorderen Rande 1,5^{cm} folgt und überall bis auf den Knochen dringt (Fig. 473).

Fig. 473.

2. Mit Schabeisen und Hebel wird das Periost im Zusammenhang mit der Haut, den Muskeln und Sehnenscheiden an der vorderen und hinteren Fläche vom Knochen abgelöst, bis sich am oberen Ende des Schnittes eine Stich- oder Kettensäge hinter die Fibula bringen lässt (Fig. 474).

NB. Die Sehnenscheide des m. peronaeus longus darf nicht verletzt werden.

Fig. 474.

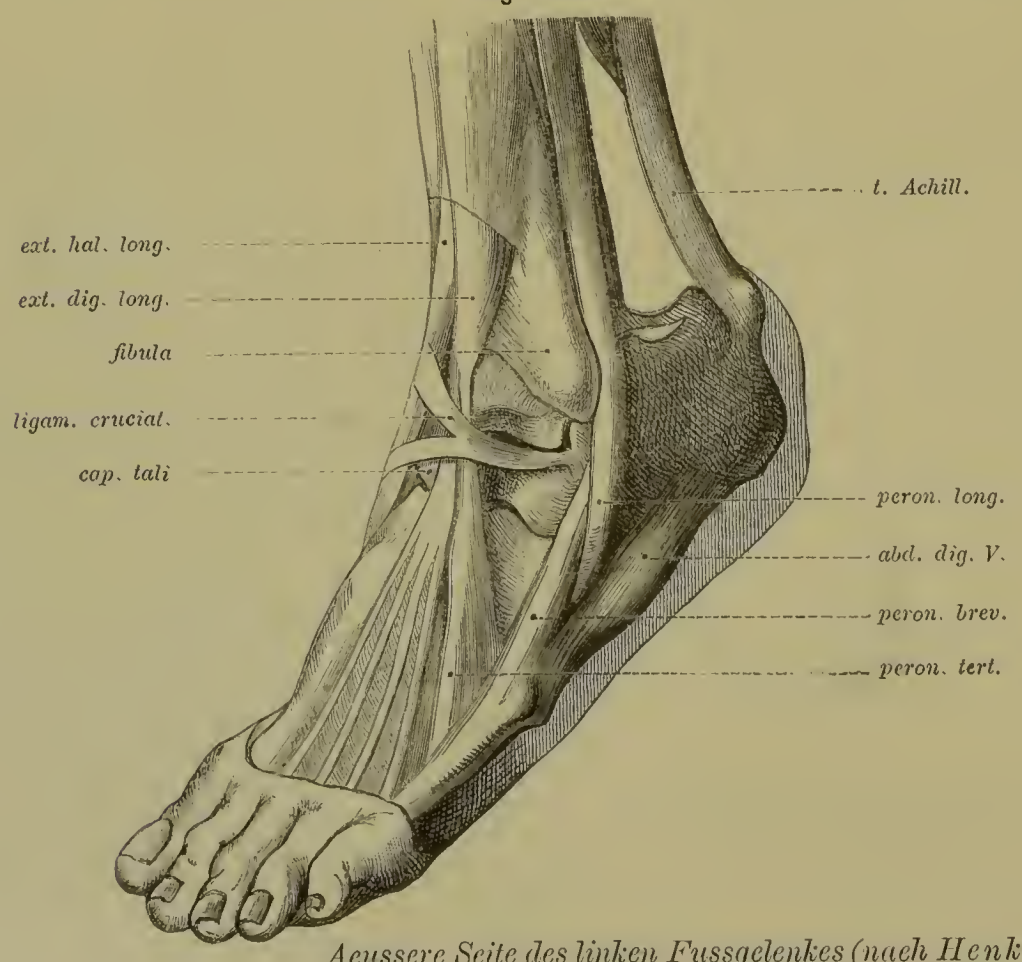

Aeussere Seite des linken Fussgelenkes (nach Henke).

3. Die fibula wird durchsägt, das abgesägte Stück mit der Knochenzange gefasst, allmählig stärker hervorgezogen (Fig. 475) und vom

Fig. 475.

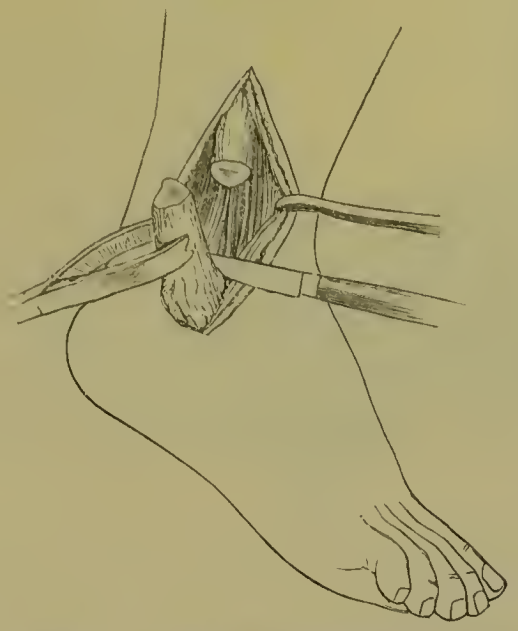

Auslösung des unteren Endes der fibula.

ligamentum interosseum abgelöst. Zuletzt werden von innen und oben her das lig. malleoli externi posticum (das untere, sehr feste Ende des lig. interosseum) (Fig. 476) und die drei starken Haftbänder (Fig. 477)

Fig. 476.

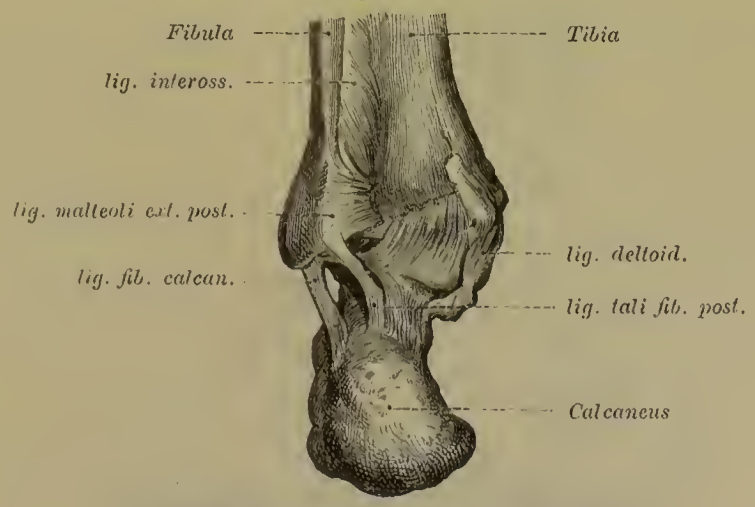

Bänder des Fussgelenkes (Rückseite).

(lig. talo-fibulare anticum und posticum und lig. calcaneo-fibulare) hart am Knöchel abgeschnitten.

Fig. 477.

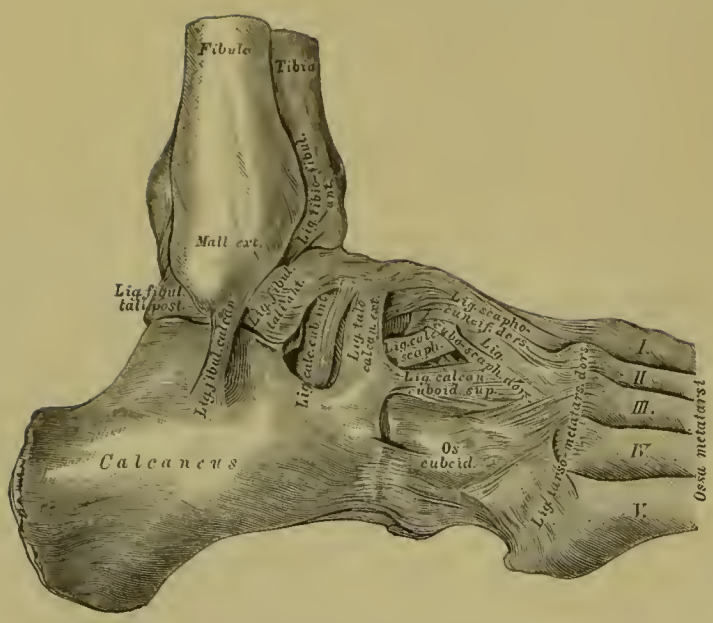

Bänder des Fussgelenkes (Aussenseite).

4. Der Fuss wird auf die Aussenseite gelegt, um den unteren Rand des malleolus internus ein 3—4^{cm} langer, halbmondförmiger Schnitt geführt (Fig. 478), von dessen Mitte

Fig. 478.

Schnitt auf dem malleolus externus.

ein 5^{cm} langer, verticaler Schnitt auf der Innenseite der tibia nach oben steigt (Ankerschnitt).

5. Die Schnitte dringen durch das Periost bis auf den Knochen. Das Periost wird in zwei dreieckigen Lappen mit der Haut von der Innenfläche (Fig. 479), mit den Sehnenscheiden der Dorsalflexoren von

Fig. 479.

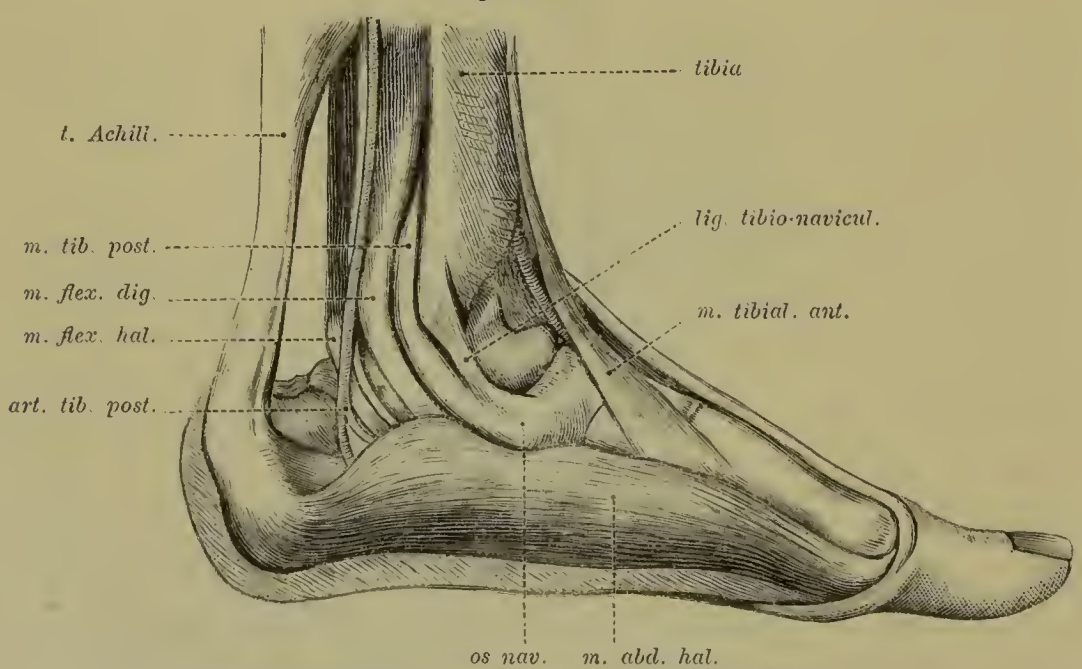

Innere Seite des Fussgelenkes (nach Henke).

Fig. 480.

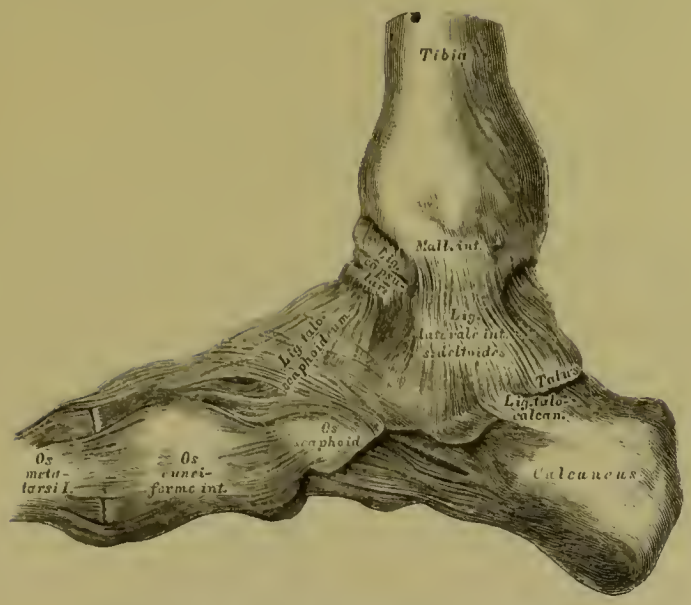

Bänder des Fussgelenkes (Innenseite).

der vorderen Fläche, mit den Sehnenscheiden der Plantarflexoren von der hinteren Fläche der tibia abgehebelt und zuletzt das ligamentum deltoides vom Rande des Malleolus abgeschnitten (Fig. 480).

6. Am oberen Ende des Längsschnittes wird die tibia mit der Stich- oder Kettensäge (des beschränkten Raumes wegen in schräger Richtung) durchsägt, das abgesägte Stück mit der Knochenzange gefasst, und während das Elevatorium die Periostfläche des ligamentum interosseum von oben her abdrängt, allmählig aus der Wunde herausgedreht.

NB. Die Schonung der membrana interossea ist von besonderer Wichtigkeit für die Regeneration des Knochens (von Langenbeck).

7. Der Knochen wird jetzt nur noch von der vorderen und hinteren Insertion der Gelenkkapsel festgehalten. Dieselben werden mit dem Messer abgetrennt, wobei die Sehne des m. tibialis posticus nicht verletzt werden darf.

8. Will man die obere Gelenkfläche des talus entfernen, so geschieht das mittelst der Stichsäge, welche in der Richtung des halbmondförmigen Hautschnittes von vorne nach hinten die Rolle absägt, während die Fusssohle von zwei Händen fest gegen die Tischplatte aufgedrückt wird (von Langenbeck räth, die obere Gelenkfläche des talus gleich nach Abtrennung der fibula von dem ersten Schnitte aus abzusägen, sie aber erst nach Entfernung der tibia mit dem Elevatorium herauszuhebeln).

9. Nach Stillung der Blutung wird ein dickes Drainrohr quer durch den unteren Theil der Wunde gelegt und der übrige Theil durch die blutige Naht vereinigt. Durch einen der auf pag. 83—86 beschriebenen

Verbände wird das Glied derartig fixirt, dass der Fuss im rechten Winkel zum Unterschenkel steht und die Periostcylinder bis zu ihrer natürlichen Länge ausgespannt gehalten werden.

XI. Resection des Kniegelenkes.

Mit vorderem Bogenschnitt.

1. Bei rechtwinklig flectirtem Knie wird ein Schnitt (Fig. 481) vom hinteren Rande des einen Epicondylus zu dem des anderen im Bogen dicht oberhalb der tuberositas tibiae hingeführt, welcher sogleich das ligamentum patellae und die vordere Wand der Gelenkkapsel trennt.

Fig. 481.

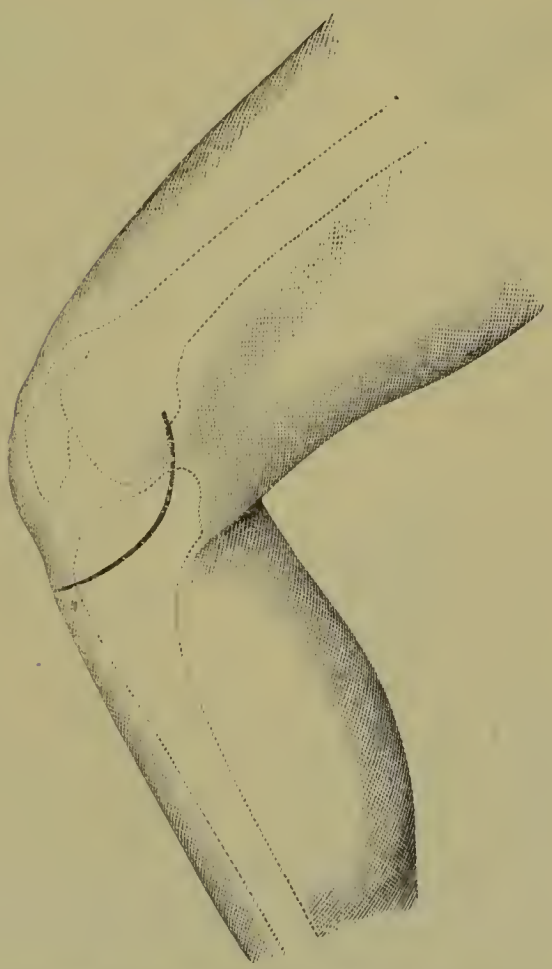

Resection des Kniegelenkes mit vorderem Bogenschnitt.

Fig. 482.

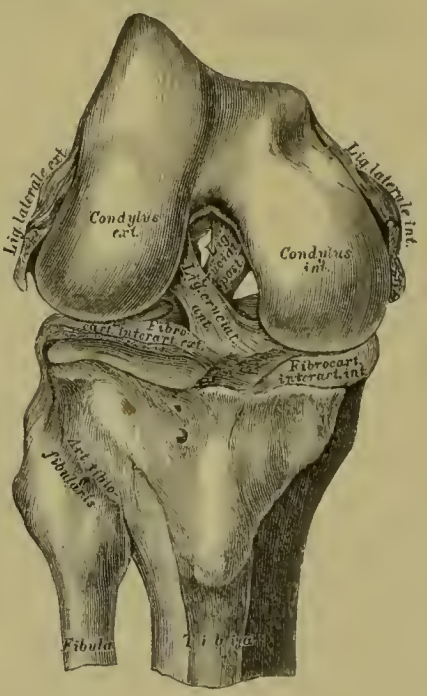

Ligamenta cruciata.

2. Unter stärkerer Beugung des Unterschenkels werden die beiden Seitenbänder und darauf die ligamenta cruciata (Fig. 482) vom femur abgeschnitten; das Gelenk klafft weit.

3. Die hintere Kapselwand wird vorsichtig vom femur abgetrennt, der Gelenkkörper des femur hervorgedrängt, und so weit er vom Knorpel überzogen ist, parallel mit seiner Gelenkfläche abgesägt.

4. Ebenso wird der Gelenkkörper der tibia abgesägt, ohne Verletzung des Fibulagelenkes, welches in der Regel nicht mit dem Kniegelenke communicirt.

5. Die Patella wird vorsichtig herausgelöst und vom ligamentum extensorum abgeschnitten. Auch die obere Ausstülpung der Gelenkkapsel muss, wenn sie entzündet oder degenerirt ist, herauspräparirt werden.

6. Sehr zweckmässig ist es, mit einem feinen Knochenbohrer (Fig. 483), der nahe an seiner Spitze ein Loch trägt, beide Knochen-

Fig. 483.

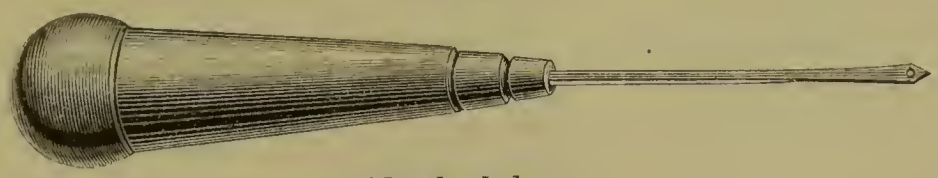

Knochenbohrer.

enden an mehreren Enden schräg zu durchbohren und mittelst durch die Bohrlöcher gezogener Silberdrähte oder starker Catgutfäden an einander zu befestigen.

7. Nach Stillung der Blutung wird ein starkes Drainrohr hinter den Knochen quer durch die Wunde gelegt und in den beiden Wundwinkeln herausgeleitet. Der übrige Theil der Wunde wird sorgfältig durch die blutige Naht vereinigt, das Glied gut gelagert und fixirt durch einen der auf pag. 90—93 beschriebenen Verbände oder Apparate.

XII. Subperiostale Resection des Kniegelenkes.

Mit seitlichem Bogenschnitt nach von Langenbeck.

1. An der Innenseite des gestreckten Gelenkes wird ein 15—18 cm langer Bogenschnitt geführt, der 5—6 cm oberhalb der Patella am inneren Rande des m. rectus femoris beginnt, mit der Convexität nach hinten über den hinteren Rand des Epicondylus internus wegläuft und an der inneren Seite der crista tibiae, 5—6 cm unterhalb der Patella endigt (Fig. 484).

Fig. 484.

Resection des Kniegelenkes mit seitlichem Bogenschnitt nach von Langenbeck.

2. Im oberen Theil der Wunde liegt der vastus internus, unter welchem die Sehne des m. adductor magnus hervortritt; im unteren Theil ist die Sehne des m. sartorius sichtbar; beide Sehnen dürfen nicht verletzt werden (Fig 485).

Fig. 485.

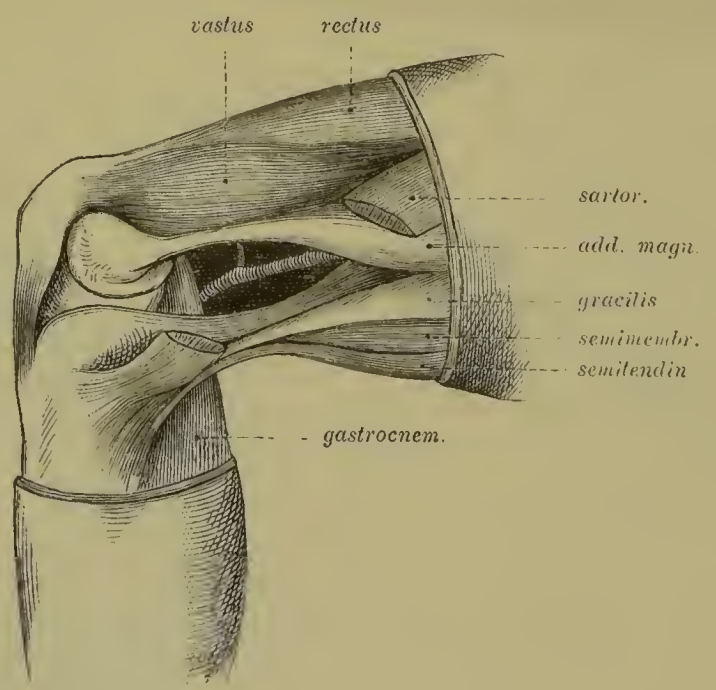

3. Das ligamentum laterale internum wird in der Gelenklinie durchschnitten, die innere Capselinsertion vom vorderen Rande des condylus internus bis unter den vastus internus herauf, abgetrennt, ebenso das ligamentum alare internum vom vorderen Rande der tibia bis zur Mittellinie (Fig. 486).

Fig. 486.

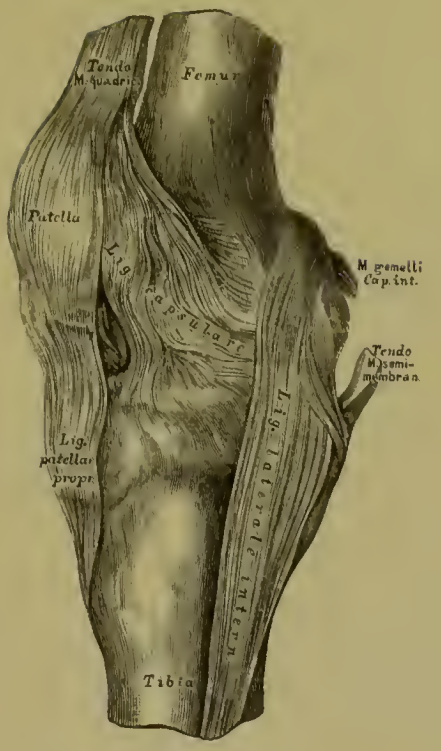

Innenseite.

Fig. 487.

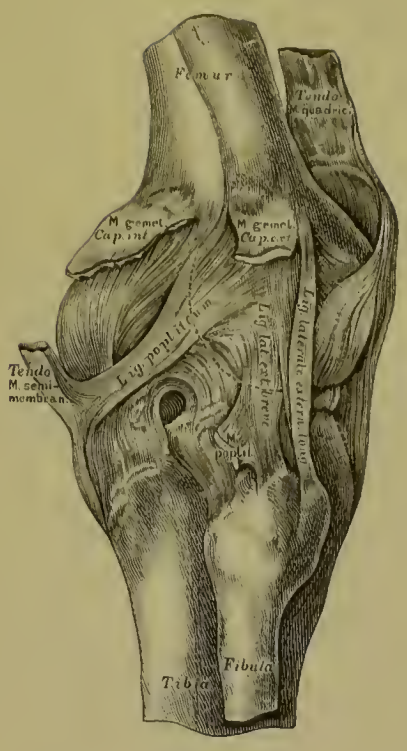

Aussenseite.

Bänder des rechten Kniegelenkes.

4. Das Knie wird flectirt und während man es langsam wieder extendiren lässt, luxirt man durch einen kräftigen Druck die Patella nach aussen.

5. Die ligamenta cruciata werden durchschnitten; um das ligam. cruciatum posticum von der eminentia intercondyloidea tibiae abzutrennen, muss der Condylus internus tibiae nach vorne rotirt werden.

6. Das ligamentum laterale externum sammt den benachbarten Kapseltheilen wird durch einen kräftigen halbmondförmigen Schnitt, der einige Linien unterhalb der Spitze des Epicondylus externus geführt wird, abgetrennt (Fig. 487).

7. Das Gelenk klafft weit, die hintere Kapselwand wird durchschnitten, die Gelenkkörper des femur und der tibia werden nach einander herausgedrängt und abgesägt.

8. Will man die Patella entfernen, so muss man den Rand ihrer Knorpelfläche mit dem Messer umschneiden und sie dann mit dem Schabeisen und Hebel so aus ihrem Periost herauslösen, dass letzteres mit lig. patellae und der Strecksehne in Verbindung bleibt.

Ehe man die Wunde vereinigt, wird ein starkes Drainrohr an der abhängigsten Stelle herausgeleitet. Zweckmässig ist es, auch an der Aussenseite eine kleine Gegenöffnung zu machen, aus welcher man das andere Ende des Drainrohrs hervorragen lässt, sowie durch die obere Ausstülpung der Gelenkkapsel ein Drainrohr zu ziehen.

XIII. Resection des Hüftgelenkes.

Mit hinterem Bogenschnitt nach Anthony White.

1. Der Patient wird auf die gesunde Seite gelegt, der Einschnitt beginnt in der Mitte zwischen spina anterior superior ossis ilium und trochanter major, wird im Bogen über die Spitze des letzteren herum und am hinteren Rande desselben ca. 5 cm abwärts geführt (Fig. 488).

Fig. 488.

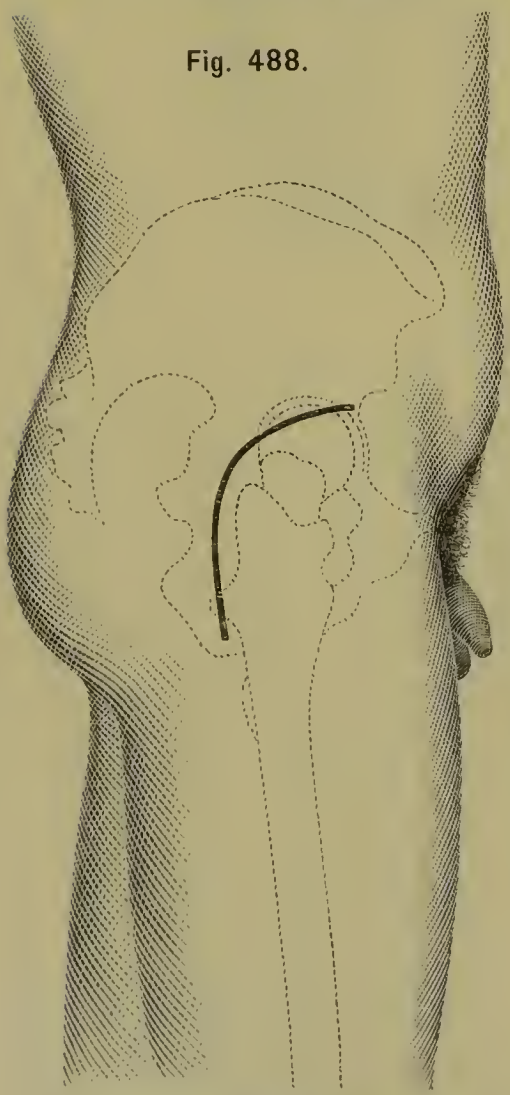

Resection des Hüftgelenkes.
Hinterer Bogenschnitt nach A. White.

Fig. 489.

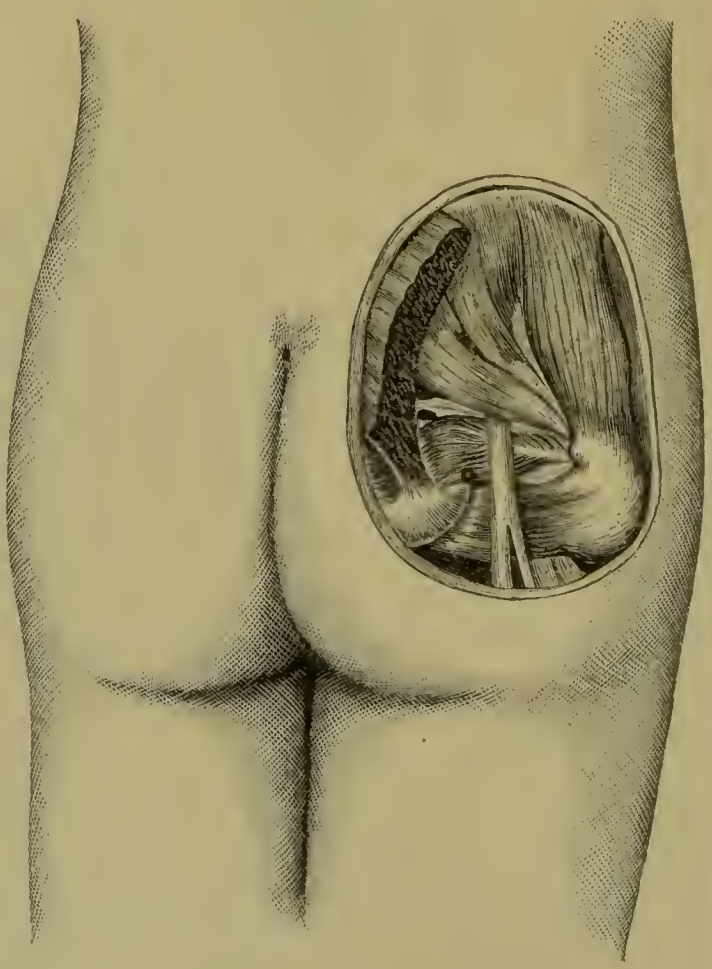

Muskeln an der Rückseite des Hüftgelenkes und nerv. ischiadicus.

2. Mit einem starken kurzen Messer werden die sehnigen Ansätze der mm. glutaei medii et minimi, der obturatores, des pyriformis und des quadratus femoris (Fig. 489) vom Trochanter abgetrennt und die Muskelmassen mit Wundhaken auseinander gezogen, bis die hintere obere Fläche des Schenkelhalses und der Pfanne sichtbar wird.

3. Ein kräftiger Schnitt am Rande des limbus cartilagineus entlang öffnet das Gelenk; der Schenkel wird flectirt und adducirt, mit schnalzendem Geräusch tritt der Schenkelkopf halb aus der Pfanne.

4. Mit einem schmalen Messer, welches von hinten aussen in das Acetabulum eindringt, wird das ligamentum teres gegen die Kuppe des Schenkelkopfes durchschnitten, der letztere tritt ganz aus der Pfanne heraus.

5. Mit einem Zinnstreifen, welcher hinter das collum femoris geschoben wird, lässt man die Weichtheile zurückdrängen; der Schenkelhals wird mit einer Stich- oder Kettensäge abgesägt, während der Schenkelkopf mit der Knochenzange fixirt wird (Fig. 490). (Siehe das Weitere bei der folgenden Operation.)

Fig. 490.

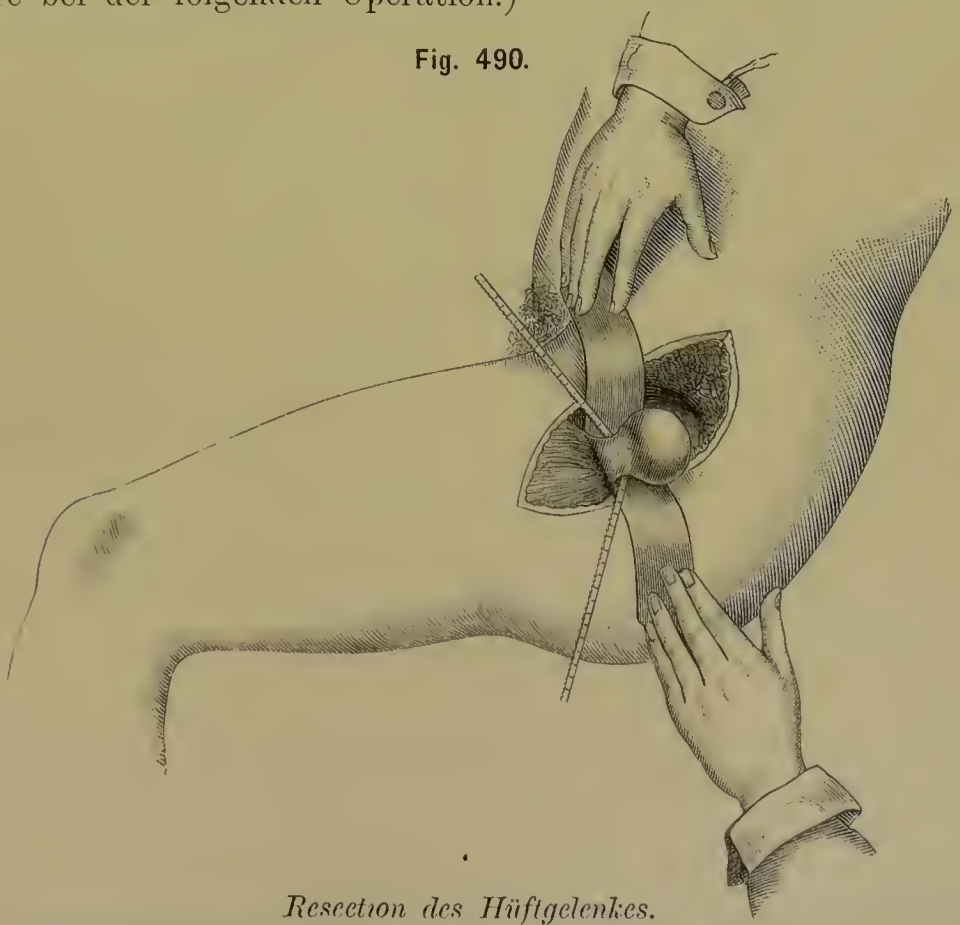

Resection des Hüftgelenkes.

Absägen des Schenkelkopfes mit der Kettensäge. Zurückhalten der Weichtheile durch einen Zinnstreifen.

XIV. Subperiostale Resection des Hüftgelenkes.

Mit dem Längsschnitt nach von Langenbeck.

1. Bei halb (im Winkel von 45°) flectirtem Oberschenkel wird von der Mitte des Trochanters in der verlängerten Achse des Oberschenkels ein gerader Schnitt ca. 12 cm nach hinten oben in der Richtung gegen die spina superior posterior des Darmbeins hin geführt (Fig. 491).

Fig. 491.

Resection des Hüftgelenkes.
Längsschnitt nach von Langenbeck.

2. Der Schnitt dringt zwischen die Faserbündel des m. glutaeus maximus ein und spaltet die Schenkelfascie und das Periost des Trochanters.

3. Während man die Wundränder mit Haken kräftig auseinander ziehen lässt, werden von diesem Spalt aus sämmtliche Muskeln, welche sich an den Trochanter ansetzen (an der vorderen Fläche der glutaeus minimus, pyriformis, obturator internus und gemelli (Fig. 492), an der hinteren Fläche der glutaeus medius und quadratus femoris (Fig. 493),

Fig. 492.

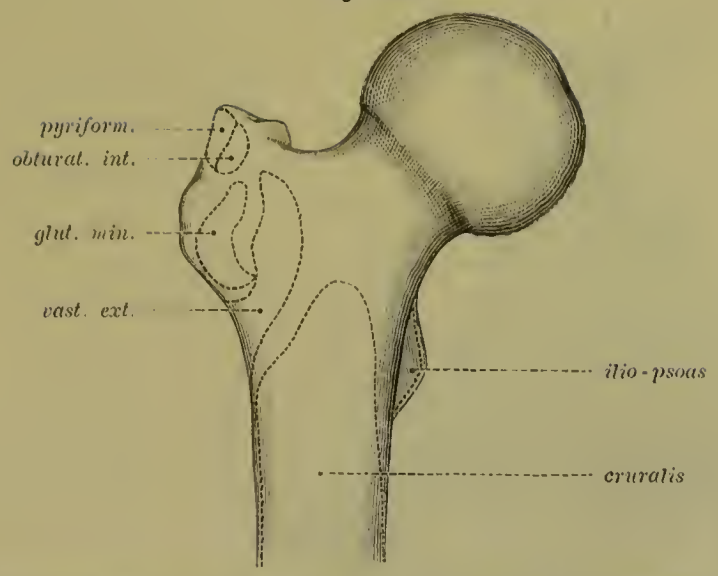

Oberes Ende des rechten Oberschenkelbeines mit den Muskelansätzen (von vorne).

mit dem Messer von demselben abgelöst, wobei man ihre Verbindung mit der Schenkelfascie und dem Periost sorgfältig zu erhalten sucht.

Fig. 493.

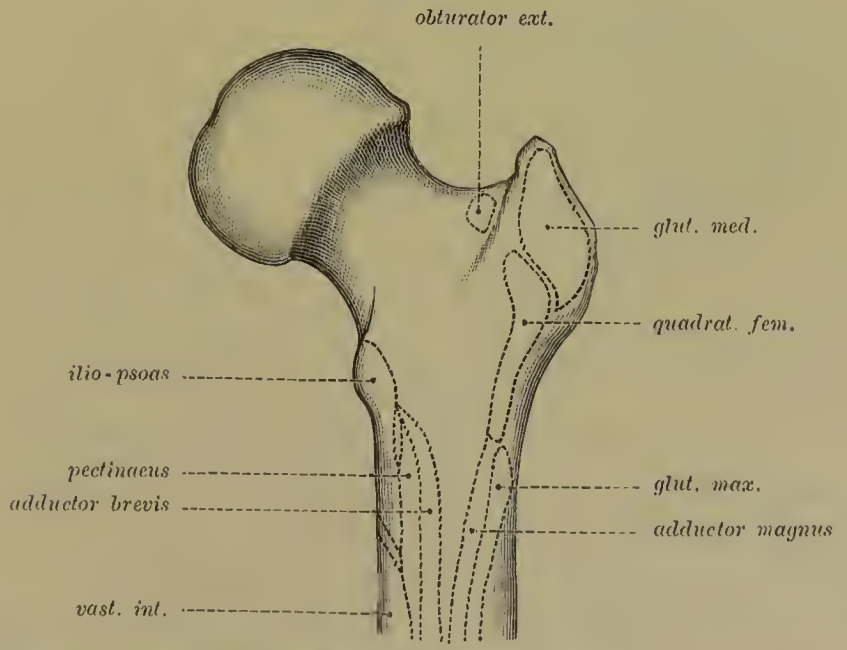

Oberes Ende des rechten Oberschenkelbeines mit den Muskelansätzen (von hinten).

4. Mit einem starken Messer wird ein kräftiger longitudinaler Schnitt auf den Schenkelhals geführt und so oft wiederholt, bis die zähen Fasern der Gelenkkapsel und das Periost völlig gespalten sind.

Fig. 494.

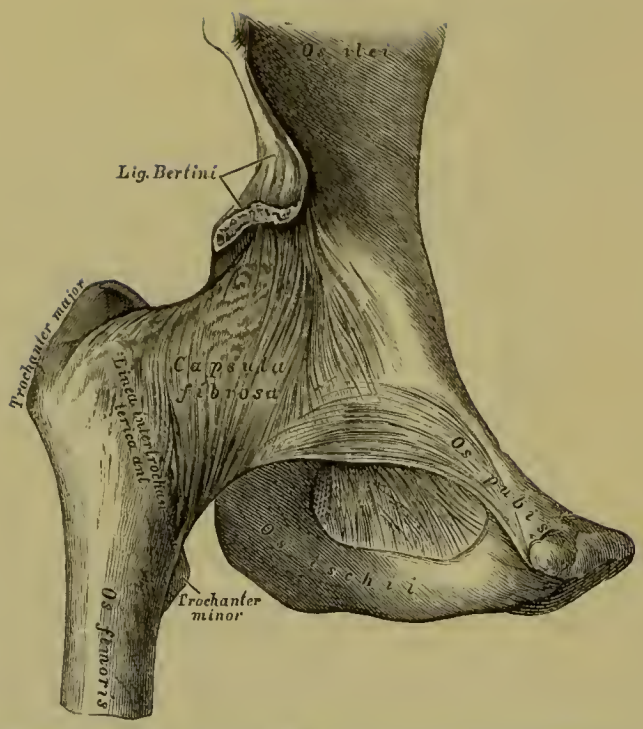

Bänder an der vorderen Seite des Hüftgelenkes.

5. Von diesem Spalt aus löst man, abwechselnd den Hebel und das Messer gebrauchend, das Periost in Verbindung mit der Kapsel und dem Ansatz des m. obturator externus ringsum vom Schenkelhals ab (Fig. 494).

6. Darauf spaltet man das labrum cartilagineum und trägt nach beiden Seiten ein Stück mit dem Messer ab.

7. Nun lässt man den Schenkel adduciren und nach einwärts rotiren, der Schenkelkopf tritt mit schnalzendem Geräusch halb aus der Pfanne heraus.

8. Ein langes schmales Messer wird von hinten und aussen in die Pfanne eingeführt und trennt durch einen nach innen und vorne gegen den Schenkelkopf geführten Schnitt das gespannte ligamentum teres, worauf der ganze Schenkelkopf aus der Wunde hervortritt und, wie oben beschrieben, abgesägt werden kann.

9. Ist der Schenkelhals abgeschossen, so muss der Kopf mit der Resectionszange, einem scharfen Resectionshaken oder einer Kugelschraube (s. Fig. 508) fixirt und dirigirt werden.

10. Ist auch der Trochanter major verletzt, so wird ein Stück desselben mit dem Schenkelhals durch schräge Führung der Säge entfernt.

11. Nach Stillung der Blutung wird ein starkes Drainrohr bis in die Pfanne hinauf gelegt und in der Mitte der Wunde herausgeleitet. Der übrige Theil der Wunde wird durch die blutige Naht geschlossen.

12. Dann wird sofort ein Extensionsverband (s. pag. 101) angelegt, und die Contraextension durch Erhöhung des Fussendes des Bettes bewirkt.

13. Bei der Nachbehandlung ist es die schwierigste Aufgabe, den Verband zu wechseln, ohne die Extension ausser Wirksamkeit zu setzen.

14. Dies kann entweder so geschehen, dass ein kräftiger Wärter seinen Fuss in das Bett setzt und den Oberkörper des Patienten so lange auf seinen gebeugten Oberschenkel ruhen lässt, bis der Verband gewechselt ist (Fig. 495).

Fig. 495.

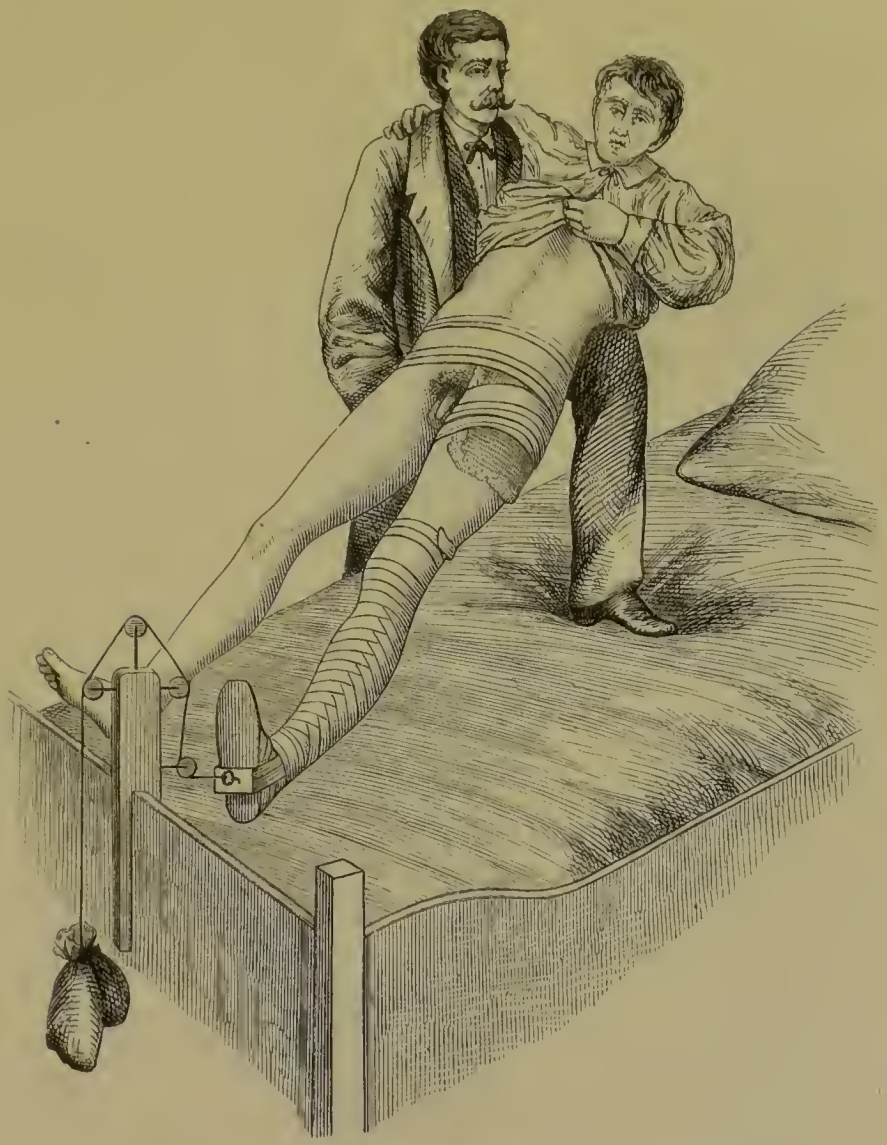

Aufheben des Kranken beim Verbandwechsel.

15. Oder man lässt vier breite Segeltuchstreifen an der einen Seite mit Hülsen, an der anderen mit Schnallenriemen versehen, schiebt zwei derselben unter den Oberkörper, zwei unter die Beine des Patienten, steckt eine Tragbahrenstange auf der einen Seite durch die Hülsen,

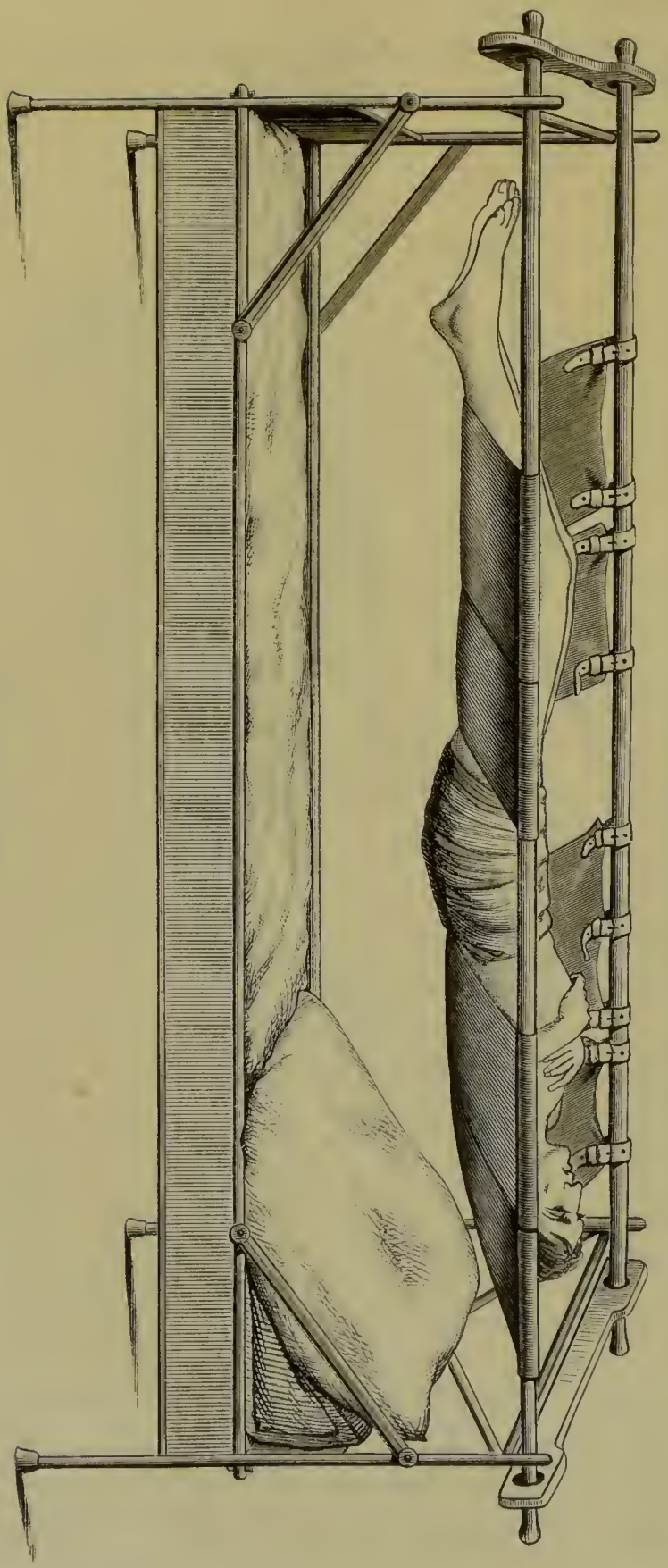

Fig. 496.

Tragbahren-Heber.

schnallt auf der anderen Seite die Streifen an einer zweiten Stange fest, lässt beide Stangen a tempo am Fuss- und Kopfende des Bettes emporheben und dort durch zwei mit Löchern versehene Querhölzer auseinander gespannt halten.

Die Hüftgegend bleibt frei, so dass der Verband bequem gewechselt werden kann (Fig. 496).

Der Extensionsapparat bleibt dabei in Thätigkeit (er ist auf der Figur nicht mit dargestellt worden, um dieselbe nicht zu sehr zu compliciren).

16. Sobald die Wunde geheilt ist, kann man den Patienten aufstehen und mit einer Taylor'schen Maschine umhergehen lassen.

G. Die Indicationen für die Amputation und Resection der Glieder.

Die Aufstellung der Indicationen gehört streng genommen nicht in ein Handbuch der kriegschirurgischen Technik.

Wenn ich es dennoch versuche, in kurzen Zügen die Indicationen für die wichtigsten operativen Eingriffe an den Extremitäten hier aufzustellen, so gebe ich darin den Wünschen der Herren Preisrichter und meines unvergesslichen väterlichen Freundes Stromeyer nach.

Dabei kann ich nicht unterlassen, auf die grossen Schwierigkeiten hinzuweisen, welche sich dieser Aufgabe gerade jetzt entgegenstellen, wo die antiseptische Wundbehandlung zum Gemeingut aller Aerzte zu werden beginnt, während ausreichende Erfahrungen über ihre Anwendung in einem grossen Kriege bisher nicht vorliegen.

Es darf wohl nicht bezweifelt werden, dass die Methoden der Antiseptik von dem grössten Einfluss auf das Handeln der Aerzte bei den Verwundungen des Krieges sein und dass namentlich auch die Indicationen für operative Eingriffe durch dieselbe theils beschränkt, theils erweitert werden müssen. Dabei darf man aber niemals aus den Augen lassen, dass es im Kriege häufig genug vorkommen wird, dass entweder das antiseptische Verbandmaterial nicht zur Hand ist, oder dass der behandelnde Arzt sich die genügende Kenntniss oder Erfahrung in der Anwendung der antiseptischen Methoden nicht erworben hat.

Die Absetzung eines Gliedes ist im Allgemeinen nur dann indicirt, wenn durch dieselbe die Aussicht, das Leben des Verwundeten zu erhalten, wesentlich besser wird, als bei der conservativen Behandlung.

Wenn durch grobes Geschütz ein Glied abgerissen oder hoffnungslos im hohen Grade zerschmettert ist, wenn ein kleineres Geschoss die Knochen zertrümmert und ausserdem die grossen Gefässe und Nervenstämme zerrissen hat, wenn bereits Brand eingetreten ist, welcher sich von dem Orte der Verletzung aus weiter auszubreiten droht, oder wenn eine acute jauchige Infiltration des Zellgewebes sich unaufhaltsam gegen das Herz hin auszubreiten beginnt, dann vermag nur eine schleunige Absetzung des Gliedes oberhalb der Grenze des gefährlichen Prozesses das Leben zu retten.

Liegt aber diese Indication unzweifelhaft vor, dann sollte die Operation auch primär, d. h. sobald als irgend möglich und vor Eintritt der entzündlichen Reaction vorgenommen werden.

Wenn dies aus irgend einem Grunde nicht ausführbar gewesen, dann galt bisher der Grundsatz, lieber abzuwarten, bis die heftigste Reaction vorüber gegangen, weil man die Erfahrung gemacht hatte, dass die in dieser Periode vorgenommenen (intermediären) Amputationen die schlechteste Prognose gaben. Durch das Abwarten wird nun zwar die Mortalitätsstatistik der Amputationen eine relativ bessere, in der That aber gehen mehr Verwundete dabei zu Grunde, als wenn man trotzdem die Amputation vornimmt, d. h. im Gesunden und unter strengster Beobachtung aller antiseptischen Maassregeln.

Schussfracturen der Diaphysen durch Kleingewehrfeuer indiciren an sich nicht die Amputation, wenn nicht die Splitterung der Knochen sich bis in ein Gelenk fortsetzt.

Aufgabe des Arztes ist es, sofort einen antiseptischen Wundverband anzulegen und das verwundete Glied derartig zu immobilisiren, dass die zerschossenen Knochen unbeweglich bleiben, auch während des Transportes vom Schlachtfeld in das Lazareth.

Wenn aber ein längerer beschwerlicher Transport vom Orte der Verletzung unvermeidlich und die Möglichkeit nicht vorhanden ist, das verwundete Glied derartig zu immobilisiren, dass der Zustand desselben durch den Transport nicht wesentlich verschlimmert werde, dann kann dadurch die Indication für die sofortige Amputation gegeben sein.

Dies gilt vor Allem für die Schussfracturen des Oberschenkels, welche am Schwierigsten für den Transport zu immobilisiren sind; weniger schon für die Schussfracturen des Unterschenkels.

Bei Schussfracturen der oberen Extremität kommt diese Frage kaum in Betracht, da sie sich viel leichter als die der unteren Extremität zum Transport vorbereiten lassen.

Schussfracturen der Gelenkenden indiciren nur dann die sofortige Absetzung des Gliedes, wenn durch das Geschoss zugleich die grossen Gefässstämme zerrissen sind, weil hier voraussichtlich der Brand alsbald eintreten wird.

Auch die Nothwendigkeit, das verletzte Glied mangelhaft fixirt einem längeren Transporte aussetzen zu müssen, kann bei schweren Zerschmetterungen, namentlich des Knie- und Hüftgelenkes, eine Indication zur sofortigen Amputation geben.

In allen anderen Fällen sollte die Erhaltung des Gliedes versucht werden, und zwar bei leichteren Gelenkverletzungen durch die einfach conservirende Behandlung (Antiseptik, Immobilisirung,

Distraction, Eis), in schwereren Fällen durch die (primäre) Resection. Entwickelt sich trotz der conservirenden Behandlung eine gefährliche Verjauchung des verletzten Gelenkes, dann ist die (secundäre) Resection indicirt, falls nicht etwa sich die Verjauchung schon so weit ausgebreitet hat, dass nur noch die Amputation oberhalb des nächsten Gelenkes das Leben zu retten vermag.

II. Die Resection am Schädeldach.

1. Die Resection von Stücken der Schädelknochen kann nöthig werden, um Knochensplitter oder Fremdkörper (Projectile, abgebrochene Degen- oder Messerspitzen etc.), welche in die dura mater und das Gehirn eingedrungen sind, herauszuziehen, um frische complicirte Schädelbrüche gründlich zu reinigen und aseptisch zu machen, und endlich, um dem in der Schädelhöhle, auf oder unter der dura mater angesammelten Eiter Abfluss zu verschaffen.

Fig. 497.

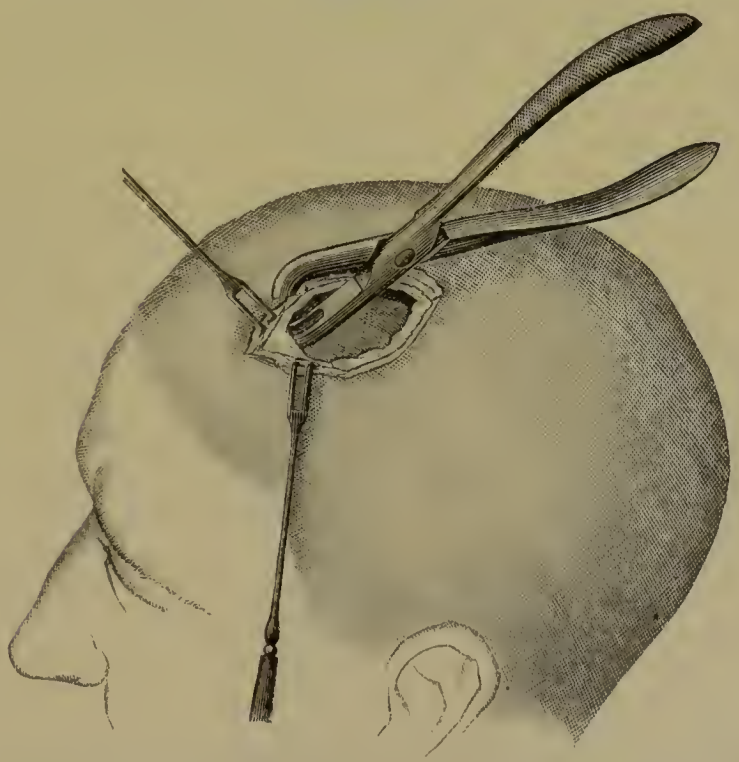

Abbeissen des Knochenrandes einer Schädelfractur mit Lüer's Hohlmeisselzange.

2. Wenn eine Bruchöffnung im Schädel vorhanden, aber das nach innen gedrückte Knochenstück wie gewöhnlich grösser ist, als die äussere Oeffnung, so muss die letztere erweitert werden, damit man das Knochenstück heben und herausziehen kann.

3. Zu diesem Zweck bedient man sich am Besten einer Lüer'schen Hohlmeisselzange (Fig. 497) oder einer Hoffmann'schen

Locheisenzange (Fig. 498), falls nur die äussere Oeffnung so gross ist, dass sich der eine Arm der Zange unter den Knochenrand schieben

Fig. 498.



Hoffmann's Locheisenzange.

lässt. Wenn man damit zur Zeit immer nur kleine Stücke von den Bruchrändern abbeisst, so lässt sich die Oeffnung rasch nach jeder Richtung hin erweitern.

4. Ist keine grössere Oeffnung im Schädel vorhanden, sondern nur ein schmaler Spalt, welcher erweitert werden soll, so bedient man sich dazu der Hohlmeissel, und zwar am Besten der gewöhnlichen, mit einem Holzstiel versehenen Tischlermeissel und eines hölzernen Klöpfels, mit welchem man kleine kurze Schläge gegen den am Knochenrand schräg aufgesetzten Meissel führt (Fig. 499). Hat man auf diese Weise den Spalt vorsichtig erweitert, so dass man die Hohlmeisselzange anwenden kann, so vergrössert man mit dieser die Oeffnung in der vorher angegebenen Weise.

5. Sobald der niedergedrückte oder in die dura mater eingedrungene Gegenstand hinlänglich freigelegt ist, wird er mit dem Elevatorium gehoben, mit einer Pinzette oder Kornzange gefasst und vorsichtig herausgezogen. Steckt er in der dura mater ziemlich fest, so darf man ihn nicht mit Gewalt herausreissen, sondern muss ihn durch Einschneiden der dura lösen.

6. Soll eine im Schädel fest eingekeilte und im Niveau der Oberfläche abgebrochene Metallspitze herausgezogen werden, so kann man dieselbe von zwei Seiten durch kleine Hohlmeisselschnitte zugänglich machen (Fig. 499), bis sie sich dann mit einer kräftigen Zange oder

Fig. 499.



Ausmeisseln einer Degenspitze.

Fig. 500.



Handtrepan.

besser mit einem kleinen Schraubstock, wie ihn die Uhrmacher gebrauchen, fassen lässt.

7. Das Heraussägen eines kreisförmigen Knochenstückes (Trepanation) ist fast nur in den Fällen nothwendig, wo noch keine Oeffnung im Schädeldach vorhanden ist. Man bedient sich zu diesem Zwecke der Kronensäge (Trepan), und zwar genügt wohl in fast allen Fällen die kleinste Sorte des mit einer Hand zu führenden Handtrepanes (Trephine) (Fig. 500), mit welcher ein Knochen-

stück von der Grösse eines Silbergroschens zur Zeit entfernt werden kann.

8. Wenn an der Stelle, wo man trepaniren will, eine Wunde in der Kopfschwarte bereits vorhanden ist, so wird dieselbe nur durch einen Schnitt, der bis auf den Knochen dringt, erweitert. Wo nicht, so macht man am Besten einen halbzirkelförmigen Schnitt bis auf den Knochen und schiebt mit dem Schabeisen das Perikranium in Verbindung mit dem Lappen der Kopfschwarte so weit zurück, dass man die Kronensäge aufsetzen kann (Fig. 501).

Wenn möglich, vermeidet man dabei der Blutung wegen die Gegend des sinus longitudinalis und transversus und die der arteria meningea media (Fig. 502).

Fig. 501.

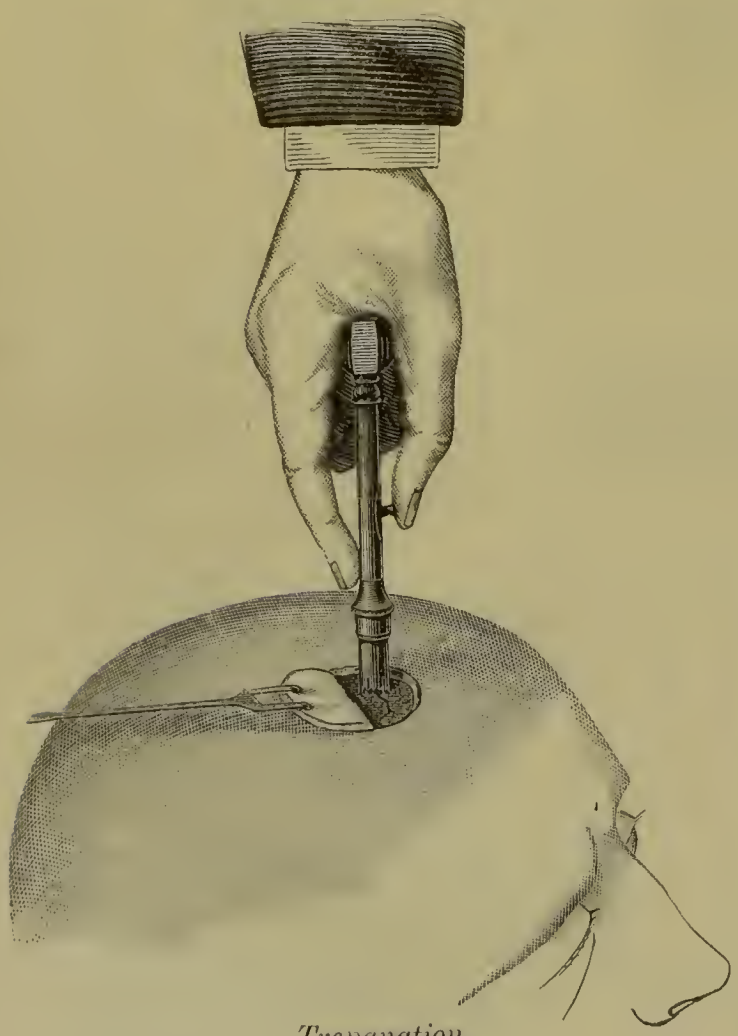

Trepanation.

Fig. 502.

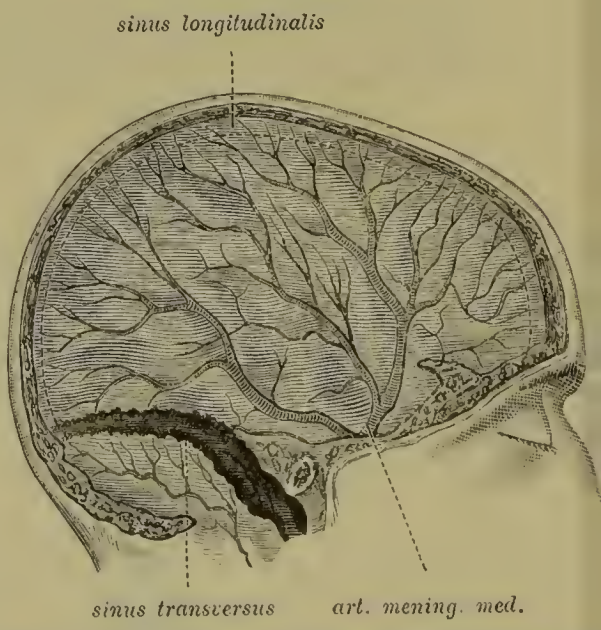

Blutgefässe an der Innenfläche des Schädel

9. Um die Führung der Säge zu sichern, lässt man zuerst den vorgeschobenen centralen Stachel des Trepans (die Pyramide) in den Knochen eindringen (was man sich durch Vorbohren mittelst eines Tirefonds oder eines gewöhnlichen Bohrers erleichtern kann).

Sobald die Zähne der Säge einige Millimeter tief eingedrungen sind, wird der Stachel in die Krone zurückgezogen.

10. Das Sägen muss man von Zeit zu Zeit unterbrechen, theils um die Tiefe der Sägefurche mit dem Myrthenblatt einer Sonde oder mit einem schräg zugespitzten Federkiel zu untersuchen, theils um die Sägezähne durch Ausbürsten und Auswaschen mit Carbolwasser von den Knochenspänen zu befreien.

Fig. 503.

Knochenschraube mit Roser's Haken.

11. Ist an einer Stelle der Knochen ganz durchschnitten, so dürfen die Zähne hier nicht tiefer eindringen, sondern man lässt sie (durch Neigen der Krone) nur noch an den Stellen wirken, wo die tabula interna noch nicht getrennt ist. Vorher aber dreht man in das centrale Bohrloch eine kleine Knochenschraube (Heine's Tirefond) ein (Fig. 503).

12. Sobald die Knochenscheibe ringsum gelöst ist, hebt man dieselbe vorsichtig heraus, indem man einen im rechten Winkel gebogenen Haken in das obere Loch der Knochenschraube einhakt. Mit demselben Haken prüft man auch, ob deprimirte Knochensplitter sich bewegen lassen (Roser), und sucht sie damit oder mit einem stärkeren Hebel oder einer Zange emporzuheben oder ganz herauszuziehen.

13. Treten bei dieser Operation heftigere Blutungen aus abnorm erweiterten Venen der Diploë auf, so stillt man sie durch Eindrücken einer in heissem Wasser erweichten Kugel von Carbolwachs oder eines dicken Catgutfadens (Riedinger). Auch Blutungen aus der Art. meningea media lassen sich durch eine Wachskugel stillen, wenn es nicht möglich sein sollte, die durchschnittene Arterie zu fassen und zu unterbinden. Blutungen aus einem verletzten Sinus pflegen nach Anlegung eines leichten Druckverbandes aufzuhören.

14. Vor Beginn der Operation muss der Schädel in weitem Umkreise, am Besten ganz, rasirt und auf das Sorgfältigste mit Seife und Bürste gereinigt und mit Carbolsäurelösung desinficirt werden.

Nach Beendigung derselben wäscht man die Wunde selbst, auch die verletzte dura mater und selbst die Hirnsubstanz mit starker 5% Carbollösung oder 8% Chlorzinklösung, und lässt bei der Nachbehandlung alle Cautelen der Lister'schen Wundbehandlung auf das Strengste zur Anwendung kommen.

J. Die innere Untersuchung und die Säuberung der Schusswunden von Fremdkörpern und infectiösen Stoffen.

1. Frische Schusswunden sollten nur dann im Innern untersucht werden, wenn es darauf ankommt, sich sofort über die Vornahme eines operativen Eingriffes zu entscheiden, dann aber auch sehr gründlich und unter Beobachtung aller Cautelen der antiseptischen Wundbehandlung.

2. Am häufigsten erfordern solche Untersuchung diejenigen Wunden, in denen Projectile stecken geblieben, oder welche mit Zerschmetterung von Knochen und Gelenken complicirt sind.

3. Wenn nach solchen Verwundungen aber schon Tage verstrichen und dennoch keine Erscheinungen eingetreten sind, welche auf eine Störung des Heilungsprocesses im Innern der Wunde schliessen lassen (aseptischer Verlauf), so unterlasse man die Untersuchung, weil dieselbe eher Schaden als Nutzen stiften könnte.

4. Sobald aber Erscheinungen eintreten, welche irgend ein actives Eingreifen erforderlich machen (hohes Fieber, fortschreitende Infiltration, jauchige Eiterung, Eiterverhaltung, Blutung, Brand u. s. w.), dann nehme man (anstatt der sonst wohl üblichen, täglich wiederholten Irritation durch Sondiren, Incidiren, Irrigiren, Ausquetschen, Splitterziehen u. s. w.) sofort eine gründliche Untersuchung und Säuberung (Revision) der Wunde vor, entferne alle losen Knochensplitter und fremden Körper, deren man habhaft werden kann, verschaffe dem Eiter genügenden Abfluss, unterbinde die blutenden Gefässe und suche die ganze Wunde, so weit es möglich ist, aseptisch zu machen.

5. Zu dem Zweck bringt man den Verwundeten auf den Operationstisch, chloroformirt ihn und dringt zunächst mit dem sorgfältigst gereinigten und desinficirten Finger in die Wundöffnung ein.

6. Sind die Oeffnungen in der Haut und Fascie zu klein, so müssen sie mit dem stumpfendigen Messer erweitert werden.

7. Ist der Schusskanal in der Tiefe zu eng für den Finger, so erweitert man ihn mit stumpfen Instrumenten, z. B. mit einer Korn-

Fig. 504.

Geschlossen. Geöffnet.

Sperrzange.

zange oder besser mit der Sperrzange (Roser) (Fig. 504), welche man geschlossen einführt und mit allmählig verstärktem Druck öffnet. Auf diese Weise drängt man die Fasern der entzündlich infiltrirten Gewebe leicht und ohne Blutung auseinander.

8. Ist die Wunde so tief, dass der Finger das Ende nicht erreichen kann, so wende man nicht die gewöhnlichen dünnen Sonden an, mit denen sich nichts genau fühlen lässt, und deren feine Spitzen leicht auf falsche Wege führen, sondern bediene sich fusslanger, biegsamer Zinnsonden (Fig. 505), von der Dicke eines Gänsekiels, mit denen man bei leichter Führung keinen Schaden anrichtet.

NB. Gefährlich ist es, zu solchen Untersuchungen alte Catheter zu verwenden, wie ich es einige Male gesehen habe, weil im Innern derselben leicht infectiöse Stoffe von früherem Gebrauche zurückgeblieben sein können.

Fig. 505.

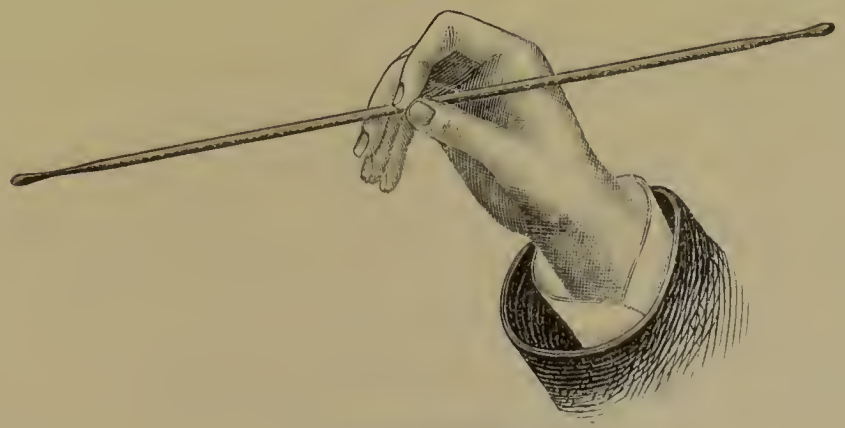

Grosse Zinnsonde.

9. Fühlt man die Kugel, so sucht man sie mit einer Kugelzange (Fig. 506 u. 507) zu fassen und zieht sie vorsichtig heraus.

Fig. 506.

Kugelzieher nach von Langenbeck.

Fig. 507.



Amerikanische Kugelzange.

Fig. 508.

Kugelschraube nach Baudens.

10. Steckt die Kugel in einem Knochen, so kann man sie mit Hülfe einer Kugelschraube (Fig. 508) entfernen. Findet man aber, dass sie sehr fest im Knochen eingekeilt sitzt, so darf man nicht zu viel Gewalt anwenden, weil dadurch leicht sehr gefährliche Knochenentzündungen hervorgerufen werden. Besser ist es, dann ruhig abzuwarten, bis durch die entzündliche Resorption des Knochengewebes das Projectil sich von selber löst.

11. Ist man im Zweifel, ob ein in der Tiefe gefühlter harter Körper die Kugel sei oder nicht, so kann man sich darüber Gewissheit verschaffen, entweder durch die Kugelsonde Nélaton's (Fig. 509), deren Porzellan-

Fig. 509.

Porzellanknopf-Kugelsonde nach Nélaton.

Fig. 510.



Kugelsucher nach Lecomte-Lüer.

knopf durch Berührung mit Blei einen schwarzen Fleck bekommt oder durch den Kugelsucher von Lecomte-Lüer (Fig. 510), mit welchem man ein Stückchen Blei von der Kugel abbeissen kann, oder endlich durch die electrische Kugelsonde Liebreich's (Fig. 511), welche die Nadel eines Galvanometers in Bewegung setzt, sobald die beiden isolirten Spitzen der Sonde (a.) oder der Zange (c.) einen metallischen Körper berühren.

12. Ist die Kugel nicht von der Wunde aus, sondern an einer anderen Stelle unter der Haut zu fühlen, so schneidet man mit einem scharfen Messer darauf ein, nachdem man sie mit den Fingern gut fixirt hat, schiebt das Zellgewebe mit einer Sonde oder Pinzette zur Seite und zieht die Kugel mit der Kornzange heraus.

Ist man auch hier im Zweifel, ob man eine Kugel oder ein Knochenstück vor sich hat, so kann man sich durch das Einstechen zweier gestielter Stahlnadeln (Acupuncturnadeln, s. Fig. 511, b.), welche mit dem Liebreich'schen Kugelsucher in Verbindung gesetzt sind, darüber Gewissheit verschaffen.

13. Hat man einen Liebreich'schen Apparat nicht zur Hand, so lässt sich ein solcher (nach Longmore) improvisiren aus einer Kupfermünze und einem zusammengebogenen Stück Zinkblech, welche man durch ein in verdünnte Säure getauchtes Stück Flanell von einander trennt. Von den beiden umsponnenen Kupferdrähten, welche in Acupuncturnadeln enden, wird der eine mehrmals um einen Taschencompass gewunden, dessen Nadel sich bewegt, sobald die Kette durch Berührung der Kugel geschlossen ist (Fig. 512).

14. Auch ganz gelöste Knochensplitter, Stücke der Kleidung und andere Fremdkörper, welche man bei der Untersuchung findet, müssen mit Vorsicht herausgezogen werden. Sind Abscesse und Eitergänge vorhanden, so sucht man in dieselben einzudringen, erweitert sie mit dem Finger oder der Sperrzange, legt Gegenöffnungen an geeigneten Stellen an, indem man mit der dicken Sonde von innen her die Haut hervor-

Fig. 511.



Liebreich's Kugelsucher.

Fig. 512.

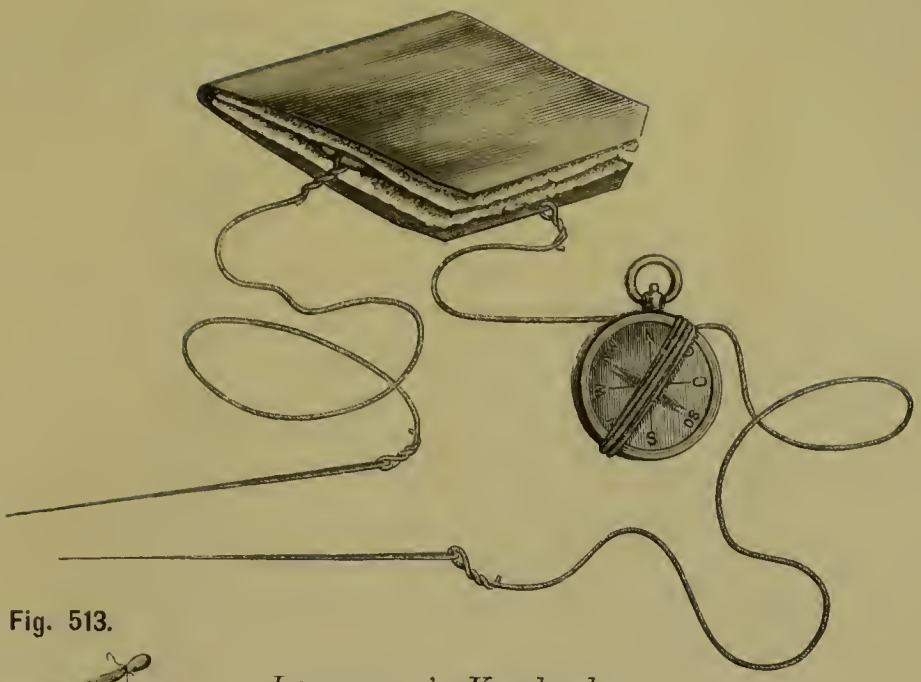

Longmore's Kugelsucher.

Fig. 513.

Zinnsonde mit antiseptischem Ballen.

drängt und darauf einschneidet. Dann spült man die ganze Wundhöhle sammt allen Nebengängen gründlich mit starker Carbol- oder Chlorzinklösung aus, wobei man sich besser eines Irrigators mit Gummispitze als der Spritze bedient.

15. Auch kann man in manchen Fällen mit Vortheil antiseptische Ballen (Fig. 513), welche mit starken Fäden an die Sonde festgebunden werden, nachdem man sie in Chlorzinklösung getaucht, durch die Eitergänge hin- und herziehen und damit die zersetzte Wundflüssigkeit gründlich ausbürsten.

16. Endlich legt man Drainröhren von genügender Stärke durch alle Eitergänge, so dass überall der Abfluss der Wundsecrete gesichert ist und behandelt dann die Wunde entweder offen oder nach den Regeln der Antiseptik.

17. Handelt es sich um Schussfracturen der Knochen und Gelenke, so wird man bei dieser Untersuchung sich darüber definitiv entscheiden können, ob das verletzte Glied weiterhin conservativ zu behandeln ist, ob man es durch Schienen oder erhärtende Verbände in zweckmässiger Stellung zu fixiren hat, oder ob sofort eine grössere Operation (Amputation, Resection etc.) daran vorgenommen werden muss.

18. Sind Geschosse zu entfernen, welche seit Jahren in Knochen eingebettet gewesen sind, oder abgestorbene Knochenstücke, welche in sogenannten Todtenladen liegen (nach Osteomyelitis in Folge von Schuss-Contusionen der Knochen etwas sehr Häufiges), dann muss eine Eröffnung der Knochenhöhle (Nekrotomie) vorgenommen werden.

19. Diese Operationen lassen sich am raschesten und bequemsten ausführen mit Meissel und Hammer, und zwar sind auch hier die gewöhnlichen, gestielten Tischlermeissel viel brauchbarer, als die in den chirurgischen Instrumentenkästen vorhandenen (s. Fig. 499).

Jedenfalls kann man sich, in Ermangelung der letzteren, seinen Instrumentenbedarf bei dem ersten besten Tischler oder Drechsler aussuchen.

20. Man legt den betreffenden Knochen an geeigneter Stelle durch einen grossen Einschnitt frei, schiebt das verdickte Periost mit dem Schabeisen nach beiden Seiten hin zurück und öffnet die Todtenlade mit kräftigen Meisselhieben so weit, dass der todte Knochen frei vorliegt und mit der Sequesterzange (Fig. 514) hervorgeholt werden kann.

Fig. 514.



Sequesterzange.

21. Ist nur ein Projectil zu entfernen, welches in einer Knochenhöhle liegt, so kann man die Fistelöffnung, welche durch die Knochenwand auf den Fremdkörper führt, am raschesten mit einer Kugelfeile (Marshall's Osteotribe) (Fig. 515) erweitern.

Fig. 515.

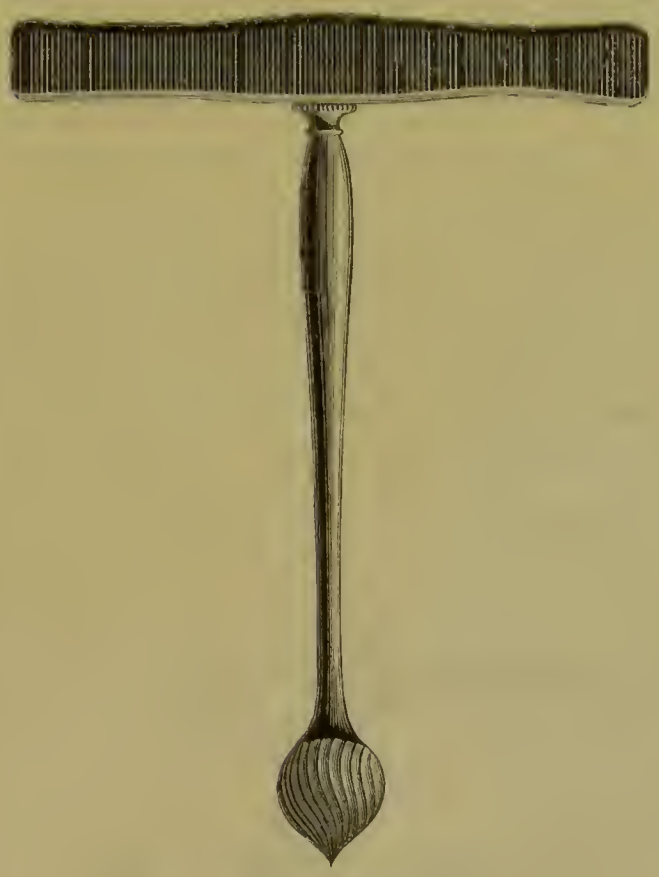

Marshall's Kugelfeile.

22. Bei den Nekrosenoperationen genügt es nicht, nur die Kloakenöffnungen so weit zu vergrössern, dass man die Sequester mit einiger Mühe herausziehen kann. Man ist dann niemals sicher, dass nicht noch in den Winkeln und Buchten der Todtenlade kleinere oder grössere Sequester zurückbleiben, welche eine Wiederholung der Operation nothwendig machen.

23. Viel besser ist es, die eine ganze Wand des verdickten Knochens wegzumeisseln, und die Knochenhöhle in eine grosse offene Mulde zu verwandeln, so dass nirgends Nebenhöhlen unentdeckt zurückbleiben können.

24. Tamponirt man vor Lösung des Schnürschlauchs die Knochenmulde mit antiseptischem Feuerschwamm, so lässt sich die grösste Operation dieser Art ohne irgend welchen Blutverlust beendigen, und die Ausfüllung der Höhle durch Granulationen und die schliessliche Vernarbung pflegt darnach ohne besondere Störungen zu erfolgen.

K. Die hypodermatische Einspritzung.

1. Das Einspritzen einer Morphiumlösung in das Unterhautzellgewebe ist auf dem Verbandplatze wie im Lazareth eine der segenreichsten Operationen, und oft das einzige Mittel, den hoffnungslos Verwundeten ihr Ende zu erleichtern.

2. Auch pflegt eine, ca. 10 Minuten vor dem Beginn der Chloroformirung gemachte Injection von Morphium (0,01—2 bei Erwachsenen) eine rasche, sanfte und anhaltende Narkose zu bewirken.

3. Jeder Arzt sollte im Kriege eine Pravaz'sche Spritze nebst Morphiumlösung bei sich tragen und genau wissen, welcher Dosis Morphium jede Abtheilung seiner Spritze entspricht.

4. Nachdem man die bestimmte Quantität der Lösung in die Spritze eingesogen und die etwa mit eingedrungene Luft durch Vorschieben des Stempels bei erhobener Spitze ausgetrieben, erhebt man eine Hautfalte irgendwo am Körper (z. B. auf der Rückseite des Vorderarmes, an der Aussenseite des Oberschenkels), stösst die spitze Canüle rasch durch die Basis der Falte bis in das Unterhautzellgewebe ein, überzeugt sich durch einige Seitenbewegungen, dass die Spitze nicht etwa bloss in das Corium oder gar in eine Vene eingedrungen ist, und entleert den Inhalt durch langsames Vorschieben des Stempels (Fig. 516).

Fig. 516.

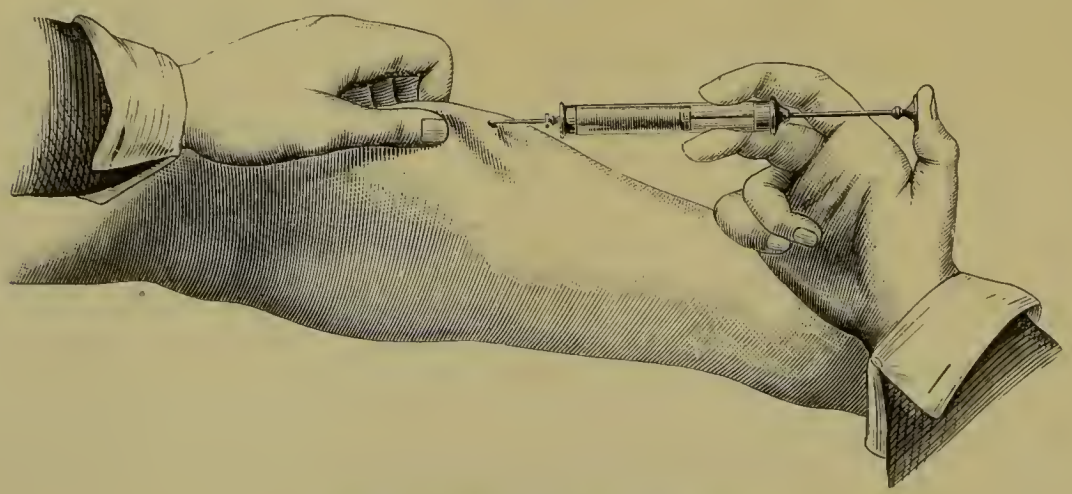

Hypodermatische Einspritzung.

5. Darauf zieht man die Canüle wieder heraus und setzt den Zeigefinger einige Augenblicke auf die Stichöffnung, um das Ausfliessen der injicirten Flüssigkeit zu verhindern. Ein gleichzeitig mit dem Mittel- und Ringfinger ausgeübter leichter Druck und gelindes Reiben befördert die Vertheilung und Resorption der Lösung.

L. Die Tracheotomie.

1. Die künstliche Eröffnung der Luftwege ist nothwendig, sobald in Folge von Verletzungen des Kehlkopfes, der Trachea oder deren nächster Umgebung, Glottisoedem, Eindringen fremder Körper in die Luftwege etc. die Athmung in lebensgefährlicher Weise behindert wird.

2. Dieselbe ist am raschesten und leichtesten auszuführen durch Spaltung des ligamentum crico-thyreoideum (Laryngotomie), welche auch genügt, wenn es nur darauf ankommt, augenblickliche Erstickungsgefahr abzuwenden (Fig. 517).

Fig. 517.

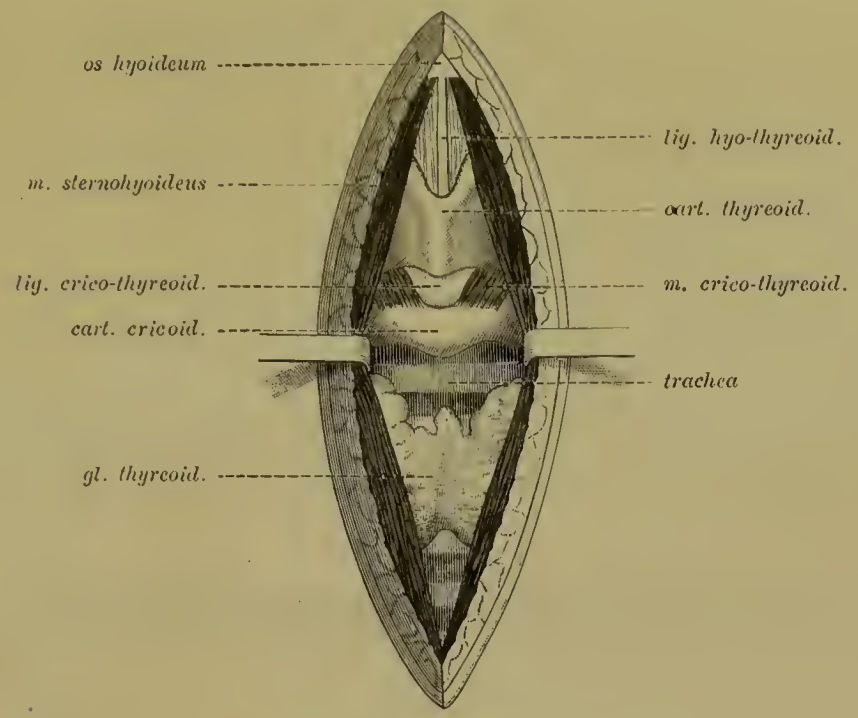

Kehlkopf und Luftröhre von vorne.

3. Ist die Oeffnung nicht genügend, so kann die Cartilago cricoidea mit gespalten werden (Crico-Tracheotomie).

4. Die Luftröhre selbst wird am Besten oberhalb der Schilddrüse eröffnet (Tracheotomia superior).

5. Die Eröffnung unterhalb der Schilddrüse (Tracheotomia inferior) ist schwieriger und gefährlicher, weil die trachea hier viel tiefer liegt und nicht selten vor ihr abnorm verlaufende grosse Blutgefässe (arteria anonyma, carotis, thyreoidea magna; vena jugularis media, thyreoidea magna) gefunden werden.

6. Man kann bei diesen Operationen die Patienten sehr wohl chloroformiren, so lange sie noch nicht allzu sehr asphyktisch geworden sind. Die Chloroformirung erleichtert die Ausführung der Operation wesentlich, weil die Bewegungen des Kehlkopfes dadurch weniger stürmisch werden.

7. Bei stark zurückgebogenem Kopf wird genau in der Mittellinie ein 3—4^{cm} langer Hautschnitt gemacht, den man vorher durch einen farbigen Strich vorzeichnen kann.

8. Das Zellgewebe auf dem spatium intermusculare wird zwischen zwei Pinzetten in die Höhe gehoben und getrennt, wie bei der Unterbindung geschildert (s. pag. 140). Die mm. sternohyoidei werden mit stumpfen Haken (Schielhaken oder Lidhaltern) auseinander gezogen.

9. Jedes blutende Gefäss wird sofort unterbunden, im Nothfalle umstochen. Ist Eile nöthig, so fasst man die blutenden Lumina mit Schieberpinzetten und lässt dieselben seitwärts hängen. Dadurch werden zugleich die Wundränder auseinander gezogen.

10. Wenn sich das Mittelstück der Schilddrüse (Isthmus) bis auf die obersten Ringe der trachea oder auf den Schildknorpel erstreckt, so spaltet man das hintere Blatt der mittleren Halsfascie durch einen kleinen Querschnitt auf die Mitte des Ringknorpels, löst sie mit der Hohlsonde oder einem Schielhaken (Fig. 518) von der Trachea ab und

Fig. 518.



Schielhaken.

dringt auf diese Weise ohne Blutung hinter die Schilddrüse und das Venennetz (Bose's retrofasciale Ablösung der Schilddrüse).

11. Sobald die Trachea frei gelegt ist, muss man dieselbe gut fixiren, um die vordere Wand genau in der Mittellinie mit Sicherheit spalten zu können. Dies geschieht am Besten durch einen scharfen Haken (z. B. von Langenbeck's Doppelhaken) (Fig. 519 u. 520), dessen Spitze man am unteren Rande des obersten Knorpels einsenkt. Indem man damit die Luftröhre nach oben zieht und festhält, sticht man das Messer auf der Furche des Hakens ca. 1^{cm} tief in die Luftröhre ein und spaltet die vordere Wand so weit, als sie ganz frei gelegt worden ist. Dabei muss man sich hüten, in das zurückgeschobene Zellgewebe oder gar in die Schilddrüse zu schneiden, weil eine heftige Blutung erfolgen und das Blut in die geöffnete Trachea eindringen könnte. Deshalb lässt man die Schilddrüse mit einem Schielhaken nach abwärts ziehen.

Fig. 519.

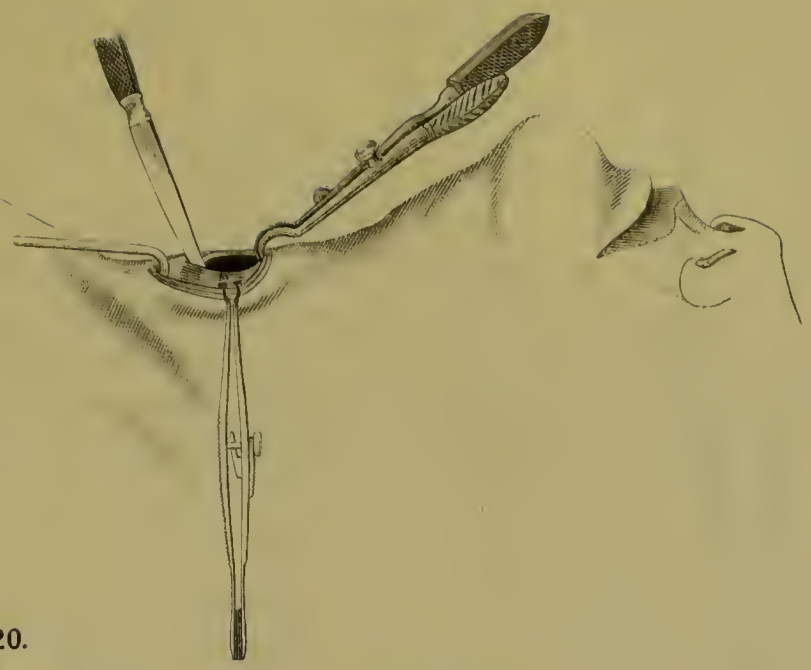

Tracheotomie.

Fig. 520.



von Langenbeck's Doppelhaken.

12. Der Spalt in der Trachea wird durch Oeffnen des Doppelhakens zum Klaffen gebracht und dann sofort eine Lüer'sche Doppelcanüle (Fig. 521) eingeschoben, welche man

Fig. 521.

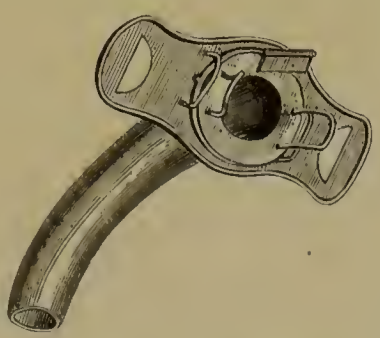

Lüer'sche Doppelcanüle.

durch eine um den Hals geschlungene Gummischnur befestigt.

Fig. 522.

Klauenschieberpinzette.

13. Statt des Hakens kann man sich zum Fixiren der trachea auch zweier Häkchen, oder noch besser zweier Klauenschieberpinzetten (Fig. 522) bedienen, welche zu beiden Seiten der Mittellinie in die Wand der Luftröhre eingehakt werden und den Spalt auseinander ziehen in dem Augenblick, wo das Messer eindringt.

14. Hat man keine Canüle zur Hand, so schiebt man ein dickes Drainrohr ein, dessen unteres Ende schräg abgeschnitten wird, oder man biegt aus Silberdraht rasch zwei Haken, wie Fig. 523 zeigt, welche beiderseits in den

Fig. 523.



Haken aus Draht.

Luftröhrenspalt eingeführt und durch eine Gummischnur auseinander gehalten werden.

15. Ist nichts dergleichen zur Hand, so zieht man mit einer krummen Nadel an jedem Spaltrand einen Ligaturfaden oder Silberdraht unter einem der Knorpelringe durch und spannt beide Ligaturen durch eine um den Hals geführte Gummischnur so, dass die Wunde klaffend erhalten wird.

16. Doch muss ein solcher Nothbehelf möglichst bald durch eine Canüle ersetzt werden, wenn die Luftröhre längere Zeit offen gehalten werden soll.

17. Ist Blut in die Luftröhre gedrungen, so kann man dasselbe mit einem elastischen Katheter heraussaugen.

18. Kugeln oder andere fremde Körper, welche in die Luftwege eingedrungen sind, sucht man mit einer Zange hervorzuziehen.

19. Nach beendigter Operation wird die vordere Fläche des Halses mit einigen Lagen feuchter Gaze bedeckt und die innere Canüle von Zeit zu Zeit herausgenommen und mittelst eines weichen Federbartes vom Schleim gereinigt.

M. Die Eröffnung der Brusthöhle (Thoracocentlese).

1. Wenn man bei penetrirenden Brustwunden durch die physikalische Untersuchung eine Ansammlung von Luft und Flüssigkeit in der Pleurahöhle (Pyo-Pneumothorax und Hämo-Pneumothorax) diagnosticiren und aus den begleitenden Erscheinungen (hohem Fieber, übelriechendem Ausfluss) schliessen kann, dass eine Zersetzung (Verjauchung) des Inhaltes stattgefunden, oder wenn qualvolle Erstickungserscheinungen durch den gesteigerten enthoracischen Druck hervorgerufen werden, dann darf man nicht säumen, durch breite Eröffnung der Brusthöhle dem angesammelten Eiter genügenden Abfluss zu verschaffen.

2. In vielen Fällen ist es zweckmässig, zunächst die vorhandene Wundöffnung zu erweitern, indem man von derselben aus die Haut nach beiden Seiten hin in der Richtung des Intercostalraumes so weit einschneidet, dass man mit dem Finger in die Brusthöhle eindringen kann. Macht dies Schwierigkeiten, so drängt man mit der Sperrzange die Intercostalmuskeln auseinander.

3. Stösst man dabei auf lose Knochensplitter, Kugeln oder andere Fremdkörper, so zieht man dieselben sogleich vorsichtig heraus. Auch kann man ohne Bedenken durch subperiostale Resection eines Stückes der zerbrochenen Rippe die Wunde zugänglicher machen.

4. Ist auf diese Weise der freie Abfluss ermöglicht, so sucht man zunächst durch reichliches Ausspülen mittelst eines Irrigators, der mit einer lauwarmen desinficirenden Flüssigkeit gefüllt ist, das angesammelte Secret und die etwa noch vorhandenen fremden Körper (Tuchfetzen etc.) herauszuschaffen.

5. Dabei leistet sowohl das Ausblasen mittelst einer mit Luft gefüllten Spritze als das Umwälzen des Körpers, so dass die Wundöffnung nach unten sieht (beide von Roser empfohlen), sehr wesentliche Dienste.

6. Darauf führt man eine oder mehrere starke Drainröhren in die Brusthöhle ein und befestigt ihre Enden durch Seidenfäden oder Silberdraht an der umgebenden Haut.

7. Die Drainröhren dürfen nicht hermetisch verschlossen werden. Man bedeckt sie entweder mit grossen Mengen von Charpiewatte oder Jute, in welche das Secret sich ergiesst, oder lässt den Patienten eine

solche Lage einnehmen, dass das Secret frei in ein untergestelltes Becken ausfliessen kann.

8. Täglich ein oder mehrere Male muss der Inhalt der Pleurahöhle durch Ausspülen mit einer desinficirenden Flüssigkeit (Carbol, Thymol, Salicyl, Chlorzink, Aluminium aceticum, Spiritus etc.) und Ausblasen und Umwälzen möglichst gründlich entleert und gereinigt werden.

9. Sind die äusseren Wundöffnungen bereits vernarbt, oder befinden sie sich an Stellen, welche einen freien Abfluss des Wundsecretes nicht zulassen (z. B. in der Schlüsselbein- oder oberen Schulterblattgegend), so ist es nothwendig, die Pleurahöhle an einer günstigeren Stelle zu eröffnen (Thoracocenthese).

10. Dazu wählt man am Besten den fünften oder sechsten Intercostalraum (Fig. 524) in der Mitte zwischen Axillar- und Mamillarlinie,

Fig. 524.

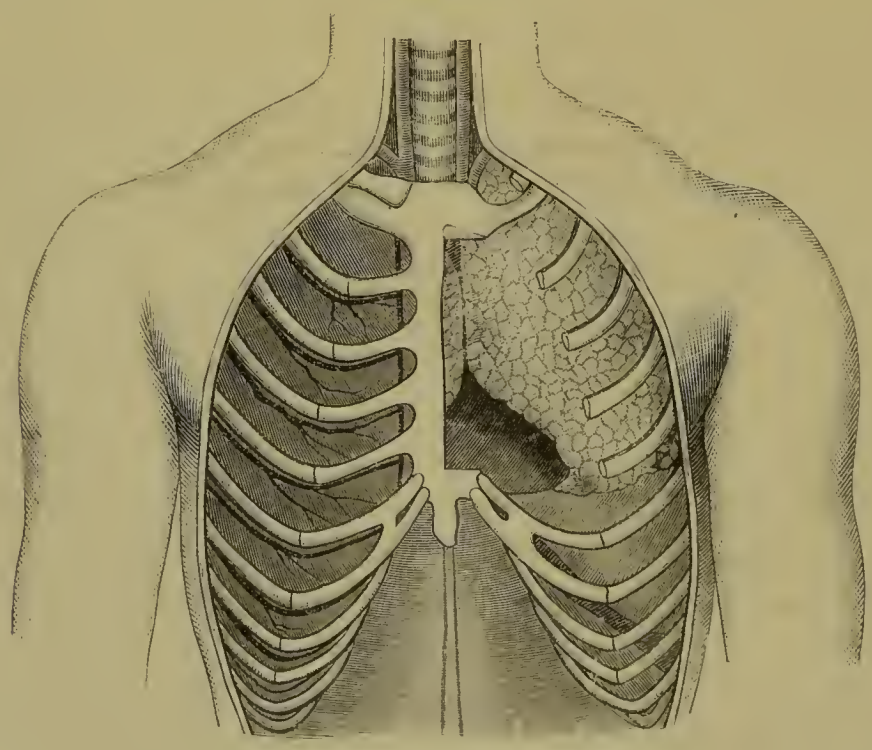

Vordere Ansicht des Brustkorbes.

nachdem man vorher durch physikalische Untersuchung festgestellt hat, dass an dieser Stelle wirklich eine Ansammlung von Flüssigkeit vor-

handen und nicht etwa die Lunge mit der Rippenpleura verwachsen sei. In zweifelhaften Fällen kann man sich darüber durch Aspiration mittelst der Pravaz'schen Spritze Gewissheit verschaffen.

11. An dieser Stelle wird ein 3—4^{cm} langer Einschnitt gemacht und zwar hart am oberen Rande der unteren Rippe entlang, weil die arteria und der nervus intercostalis am unteren Rande der oberen Rippe entlang läuft (Fig. 524). Von hier aus dringt man mit vorsichtigen Schnitten gegen die Pleura vor, bis an einer Stelle der Eiter zum Vorschein kommt, und vergrössert dann die Oeffnung so, dass der freie Abfluss gesichert ist.

12. Findet man dabei den Intercostalraum verengt, z. B. durch Calluswucherungen, so spaltet man das Periost am oberen Rande der nächsten Rippe, schiebt es mit dem schmalen Hebel ringsum von derselben ab und resecirt ein genügendes Stück derselben mit einer Knochenscheere oder mit der Kettensäge.

13. Auf dieselbe Weise kann man Stücke vom Brustbein resecciren, wenn es für den freien Abfluss des Pleurainhaltes nothwendig erscheint, darf dabei aber nicht vergessen, dass die arteria mammaria interna zu beiden Seiten des Brustbeines, ca. 1^{cm} weit vom Rande desselben entfernt, hinter den Rippen herabläuft (Fig. 524).

N. Die Darmnaht.

1. Wunden an vorgefallenen Darmstücken müssen durch die Naht vereinigt werden, ehe man sie zu reponiren versucht.

2. Da nur die serösen Flächen des Darmes mit einander verwachsen können, so dürfen durch die Darmnaht auch nur diese mit einander in Berührung gebracht werden.

3. Bei einfachen Längs- oder Querwunden krempelt man die Wundränder ein wenig nach innen um, und näht die Umschlagsfalten mit einer feinen runden Nähnadel und einem feinen Zwirns- oder Seidenfaden zusammen, indem man jeden Stich ca. 4^{mm} zwischen Schleimhaut und Muskelhaut durchführt (Lembert's Darmnaht) (Fig. 525).

4. Auch kann hier die überwendliche oder Kürschnernaht mit gutem Erfolge angewendet werden (Fig. 526).

Fig. 525.

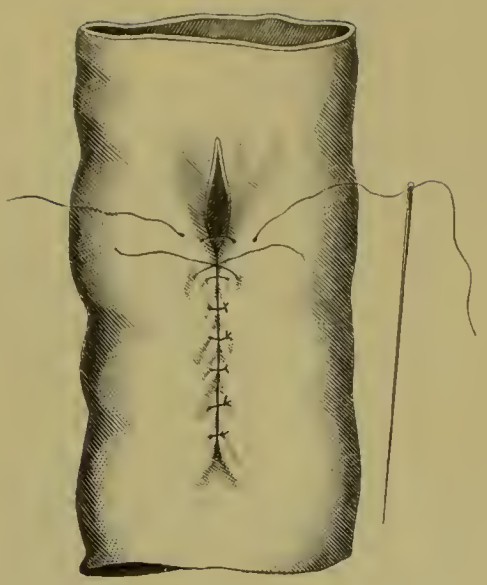

Fig. 526.

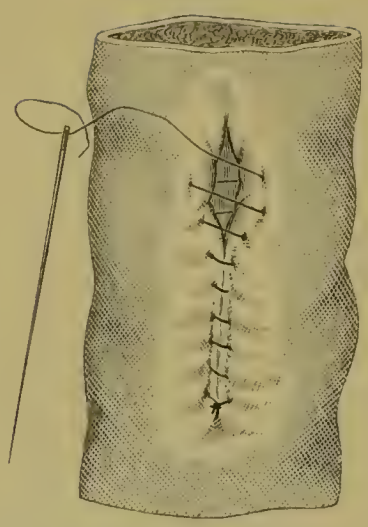

Ueberwendliche Darmnaht.

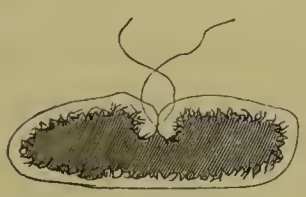

Darmnaht nach Lembert.

5. Bei querer Trennung des ganzen Darmes muss der Rand des unteren Darmendes ca. 5^{mm} weit eingekrempelt, das obere Ende in ersteres eingeschoben und mit demselben durch feine Nähte so verbunden werden, dass sich nur die serösen Flächen berühren. Vorher reisst man von beiden Darmenden das Mesenterium eine kleine Strecke weit ab (Jobert) (Fig. 527 und 528).

Fig. 527.

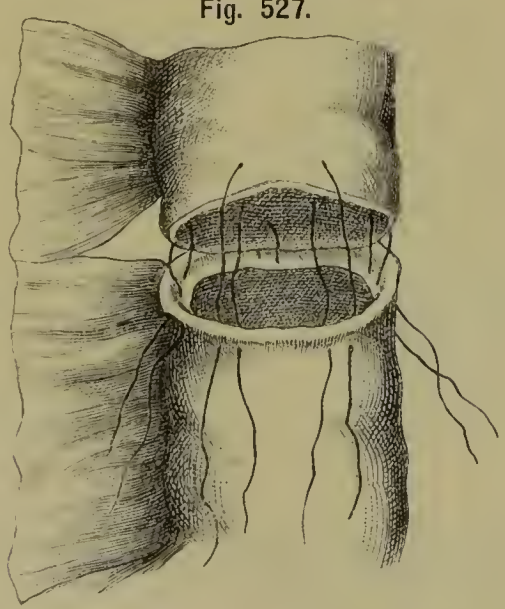

Fig. 528.

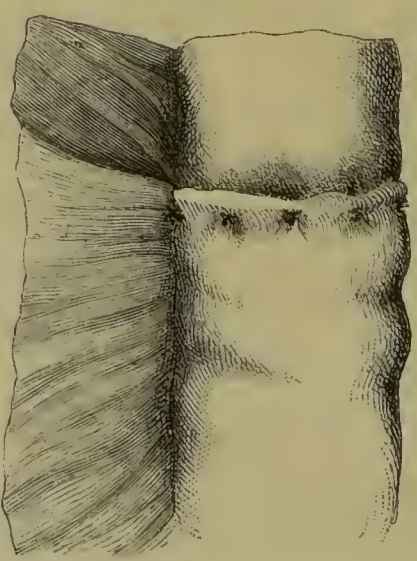

Darmnaht nach Jobert.

6. Ist die Naht gelungen, so reponirt man das Darmstück nach sorgfältiger Reinigung und Desinficirung in die Bauchhöhle und schliesst die Bauchwunde gleichfalls durch die blutige Naht.

6. Der Harnröhren- und Blasenschnitt.

1. Die Eröffnung der Harnröhre vom Damm aus (Boutonnière, Urethrotomia externa) ist dringend nothwendig, wenn die Harnröhre verletzt (gequetscht, zerrissen) ward und die gefährliche Harninfiltration droht oder bereits entstanden ist.

2. Man führt eine gefurchte Sonde (Steinsonde) oder einen Katheter bis in die Blase oder, wenn dies nicht möglich, bis an die Stelle der Verletzung, und lässt dieselbe von einem Assistenten genau in der Mittellinie festhalten.

3. Der Verwundete wird auf den Rand des Operationstisches mit auseinandergespreizten Beinen auf den Rücken gelegt (Steinschnittslage).

Fig. 529.

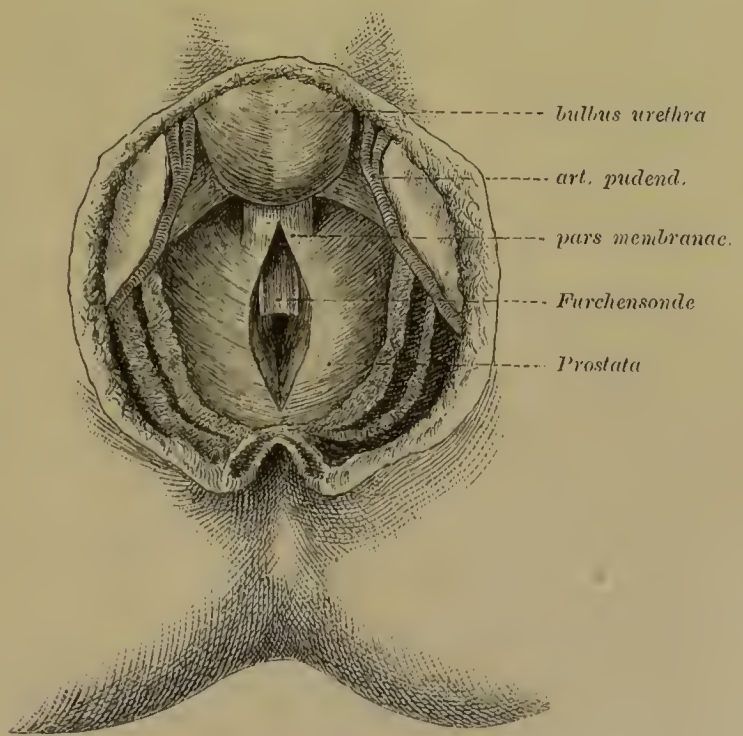

4. Genau in der Mittellinie (Raphe) zwischen dem emporgehobenen Hodensack und dem After, in welchen zur Controle der linke Zeigefinger eingeführt ist, wird ein 3—4 cm langer Einschnitt gemacht.

Durch vorsichtige Wiederholung des Schnittes dringt man in die Tiefe, bis die Furche der Sonde frei gelegt ist (Fig. 529).

5. Wenn es gelungen war, die letztere bis in die Blase zu führen,

so wird nun an derselben entlang eine ∼förmig gebogene Hohlsonde in die Blase gebracht und auf dieser, nach Entfernung der Furchensonde, ein elastischer Katheter, der einige (zwei) Tage in der Blase liegen bleibt, bis die Gefahr der Harninfiltration vorüber ist.

6. Wenn aber die vorherige Einführung der Furchensonde misslang, weil die Harnröhre ganz abgerissen war, dann gilt es, das Blasenende der Urethra zu finden, was meistens sehr schwierig ist.

7. Während mit feinen Häkchen die Wundränder auseinander gezogen werden, sucht man mit einer Knopfsonde, ohne Gewalt anzuwenden, in der Richtung gegen den Blasenhals vorzudringen; dies gelingt am leichtesten, wenn man den Verwundeten uriniren lässt und dann die Sonde dem hervorquellenden Harnstrahl entgegenschiebt.

8. Ist dies gelungen, so sucht man zunächt die Ränder der zerrissenen Harnröhre mit feinen Häkchen zu fassen und führt dann mit einer kleinen krummen Nadel an beiden Seiten eine Ligatur durch die Ränder, mit welcher man dieselben auseinander ziehen kann.

Fig. 530.

Gekreuzte Doppelschlinge.

8. Nun lässt sich mit Leichtigkeit eine ∼förmig gebogene Hohlsonde und auf dieser ein elastischer Katheter in die Blase schieben. Um den Katheter festzuhalten, macht man aus einem dicken Baumwollfaden eine gekreuzte Doppelschlinge (Fig. 530), durch deren Oeffnungen man das hervorragende Ende desselben steckt. Zieht man die Enden des Fadens fest an, so kann sich die Schlinge nie von selbst lösen. Die Enden werden dann entweder an Löckchen der Schaamhaare, oder an einem lose hinter die glans penis angelegten Halbring eines Heftpflasterstreifens durch Knoten befestigt.

10. Wenn ein fremder Körper (z. B. eine Kugel) bis in die Blase gedrungen ist, so kann derselbe meistens auch durch einen Schnitt in der Mittellinie entfernt werden (Allarton's Medianschnitt).

11. Man spaltet die Harnröhre vom Damm aus, wie oben beschrieben, erweitert durch langsames Einbohren des Fingers die

Prostata, bis man eine schmale Steinzange einführen und mit dieser die Kugel extrahiren kann.

12. Wenn die Kugel schon längere Zeit in der Blase verweilte, so dass sich Harnconcremente um dieselbe abgelagert haben, so kann es nothwendig werden, andere Methoden des Steinschnittes zu wählen, welche es möglich machen, grössere Körper ohne zu starke Zerrung aus der Blase zu entfernen (Seiten-Steinschnitt, hoher Steinschnitt).

P. Operationen bei künstlicher Beleuchtung.

1. Im Kriege kommt der Chirurg häufig in die Lage, bei Nacht zu operiren, und die auf Schiffen während des Gefechts nöthig werdenden Operationen müssen in der Regel im unteren Schiffsraum bei künstlichem Lichte ausgeführt werden.

Fig. 531.



Wachsfackel.

2. Für die meisten Operationen ist eine intensive Beleuchtung des Operationsfeldes durchaus nothwendig, und der Chirurg muss sich zu helfen wissen, wenn das Local selbst, wie gewöhnlich, nur unzureichend erhellt ist.

3. Ein einfaches, aber sehr gutes Beleuchtungsmittel ist die Wachsfackel (Fig. 531), welche man sich aus einem gewöhnlichen federkieldicken Wachsstock dadurch bereitet, dass man drei bis vier Stränge desselben wie einen Strick zusammen dreht. Zum Schutz der Hand gegen das herabträufelnde heisse Wachs steckt man die Fackel durch eine Pappscheibe, in deren Mitte ein Loch geschnitten ist.

4. Eine vorzügliche Beleuchtung gibt der Ravoth'sche Operationsleuchter (Fig. 532), ein Wachslicht, welches in einer mit Spiralfeder versehenen Hülse steckt; dieselbe trägt einen verschiebbaren Blechspiegel, welcher das Licht auf das Operationsfeld reflectirt.

Fig. 532.

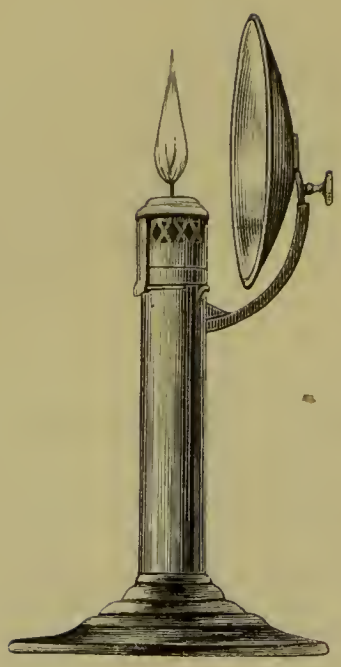

Ravoth's Operationsleuchter.

Fig. 533.

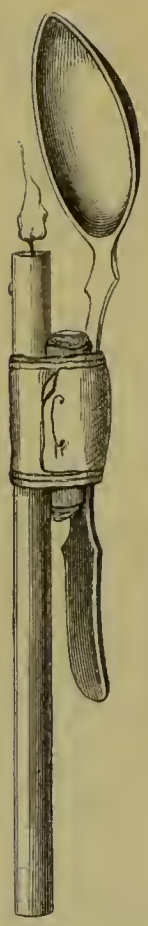

Improvisirter Reflector.

5. In Ermangelung desselben kann man sich einen Beleuchtungsspiegel dadurch improvisiren, dass man einen silbernen Löffel mittelst einer Compresse und einer Binde an ein Wachslicht festbindet, wie Fig. 533 zeigt.

Q. Zur Lagerung der Verwundeten.

1. Um bei Schwerverwundeten den Verband oder die Bettwäsche zu erneuern, die Rückseite des Körpers zu reinigen, zu waschen und vor dem Durchliegen zu schützen, und um die Defäcation zu ermöglichen, ohne den Patienten grosse Schmerzen zu verursachen und den zerschossenen Gliedmaassen durch Bewegungen zu schaden, hat man in stabilen, wohleingerichteten Hospitälern eigene, oft complicirte und kostspielige Hebevorrichtungen.

2. Im Kriege müssen dieselben oft rasch und mit geringen Mitteln improvisirt werden.

? Ausser dem auf pag. 276 (Fig. 496) abgebildeten Tragbahrenheber empfiehlt sich durch seine Einfachheit und Zweckmässigkeit besonders der von Volkmann angegebene Heberahmen (Fig. 534).

Fig. 534.

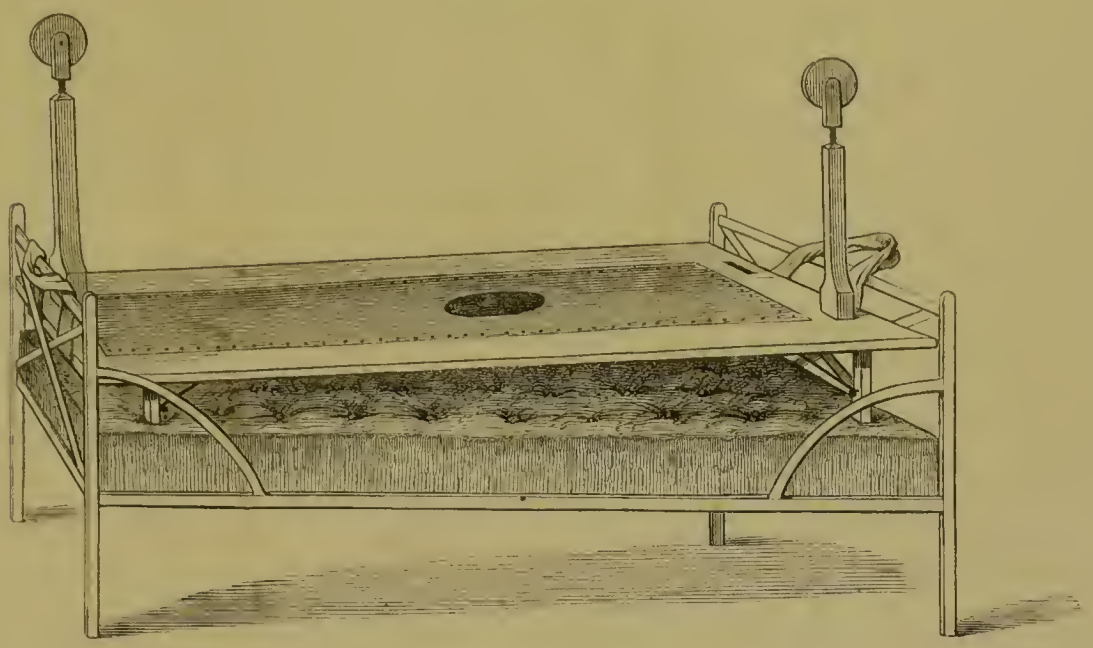

Volkmann's Heberahmen.

Das zwischen dem Holzrahmen ausgespannte Segeltuch hat in der Mitte ein Loch für die Defäcation. Mittelst der an beiden Enden angebrachten Gurthenkeln wird der Rahmen mit dem Kranken emporgehoben und durch die aufzuklappenden Holzfüsse in dieser Stellung erhalten. Die Rollenträger für die Extensionsbehandlung sind auf dem Rahmen selbst befestigt.

4. Auch der von v. Siebold erfundene Krankenheber (Fig. 535) ist wegen seiner Einfachheit zu empfehlen.

Die starke Tragstange wird durch einen an der Zimmerdecke befestigten Flaschenzug leicht emporgezogen. Da die Schnallengurten, in welchen der Kranke schwebt, sich beim Aufziehen fest an den Körper anschmiegen, so muss an den Stellen, wo dies vermieden werden soll, oberhalb des Körpertheiles ein Brett, wie es links abgebildet ist, eingeschoben werden, welches den Gurt auseinander spannt.

Fig. 535.



von Siebold's Krankenheber.

Fig. 536.



Stellbares Stützbrett.

5. Eine besondere Wohlthat für schwer Kranke und Verwundete sind die stellbaren Stützbretter, welche unter das Kopfpolster geschoben, dem Kranken gestatten, verschiedene Stellungen einzunehmen. Sie sind in der hier abgebildeten Form (Fig. 536) leicht und mit geringen Kosten herzustellen.

Sachregister.

(Die angegebenen Ziffern verweisen auf die Seitenzahlen.)

A.

Abductionsschiene, Stromeyer's gepolsterte 66
Absägen der Knochen 182
— der Knochen, nach von Bruns . 224
— des Schenkelkopfes 271
— des Schulterkopfes 258
Abschnürung, elastische, des Penis und Scrotum 132
Absetzung der Glieder 172
Achtertour 21
Aderlass 164
Aderlass-Lanzette 164
Aderlass, Verband nach demselben . 165
Aderpressen 124
Allarton's Medianschnitt 302
Amputationsgruppe 173
Amputationsmesser 174
Amputation aller Metatarsalknochen 207
— des Oberarmes 201
— des Oberschenkels 228
— Regeln für dieselbe 172
— des Unterschenkels 224
— des Vorderarmes 199
Amputationsstumpf, konischer 235
Amussat's Pinzette 186
Aneurysma traumaticum diffusum . . 137
Aneurysmanadel 142
Aortencompression nach Brandis . . . 136
Aortencompressorium nach Esmarch . 134
— nach Pancoast 134
Apolyse nach Neudörfer 241
Arm-Drahtschwebe, Volkmann's . . . 73
Armladen 59
Armschiene, Stromeyer's rechtwinklige gepolsterte 66
Armschiene, Stromeyer's stumpfwinklige gepolsterte 68
Arteria mammaria interna 299
Arteria mening. med. 282
Arterienscheide, Eröffnung derselben 141
Arterientorsion 186
Asphyxie, paralytische 114
— spastische 114
Augenbinde 53
Augenbund 53
Ausblasen der Brusthöhle 297
Ausmeisseln einer Degenspitze 281
Autotransfusion (Müller) 172

B.

Bäder 7
Badewanne, Arm- 7
— Bein- 7
Bajonettschiene 38
Balken-Pinzette, Amussat's 186
Ballen, antiseptischer 13
Ballverband 59
Bandeisenbügel 73
Bänder des rechten Ellbogengelenkes 253
— des Fussgelenkes (Aussenseite) . 264
— des Fussgelenkes (Innenseite) . 265
— des Fussgelenkes (Rückseite) . . 263
— des Handgelenkes 244
— an der vorderen Seite des Hüftgelenkes 274
— des rechten Kniegelenkes 269
— des Schultergelenkes 260
Bardeleben's Beckenstütze 96
— Carbolverband 15
— Drahtschwebe 95
Baudens' Kugelschraube 286
Beckenstütze, nach Bardeleben 96

Beckenstütze, nach Esmarch 96
— nach Volkmann 97
Beckentuch, grosses 111
Bedeckung der Wunden 2
Beleuchtung, künstliche 303
Beinlade, Petit's (Heister's) 88
— Scheuer's 89
Beinschiene, Mac Intyre's, für complicirte Fracturen des Unterschenkels 89
Berieselung 9
Beugung, forcirte der Glieder 127
Bewegungen, heilgymnastische 242
Bewegungen, passive 241
Bicepssehne 257
Binde, klaffende 20
— Schnür-, von Langenbeck's . . . 129
— vielköpfige 21
— zweiköpfige 16. 21
Binden 18
Bindeneinwickelung des Armes . . . 54
— des ganzen Beines 81
— der Brust 109
Binsenmatte 36
Blasenschnitt 301
Blattsäge 182
Blechbüchsen 8
Blechschiene (Volkmann's) 32
Bloxam's Suspension 106
Blut, Defibrination desselben 165
— defibrinirtes, Filtrirung desselben 166
Blutleere, Esmarch's Apparat für künstliche 128
— künstliche 128
— künstliche, für hohe Amputation des Oberschenkels 133
— künstliche, für Exarticulation im Schultergelenk 132
— künstliche, des Penis und Scrotum 132
Blutstillung 119
— bei der Amputation 185
— dauernde 137
— provisorische 119
Blutungen (Stromeyer's phlebostatische) 120
Bogensäge 182
Bonnet's Drahthose 33
Borsalbe 15
Borsäure 15
Boutonnière 301
Brandis' Compression der Aorta . . . 136
— improvisirte Glüheisen 121
Brücken-Gipsverband mit Bügeln von Bandeisen 73
— mit Holzlatten für Resection des Kniegelenkes 90
Brückenverband 47. 87
Brünninghausen's Hautlappenschnitt . 178
von Bruns' Methode 224
Brustgürtel 110
Brusthöhle, Eröffnung derselben (Thoracocenthese) 297
Brustkorb, vordere Ansicht 298
Brusttuch, grosses 110
Bügelschiene für Resection des Handgelenkes 64
Butcher's Resectionssäge 239

C.

Capistrum 49
Capitium magnum quadrangulare . . 51
— parvum triangulare 50
Carbolstäuber 12
Carbolverband, feuchter 15
Catgut 13
Cementverband 40
Charpie 2
— englische (lint) 2
Charpiewatte 2
Chirotheka 54
Chloroformapparat, Esmarch's 113
Chloroformnarkose 112
Chopart's Exarticulation 211
Collin's Transfusionsapparat 170
Collodium 16
Compressen 2
Compresse, graduirte 67
Compressen, gespaltene 183
Compression des Hauptarterienstammes 121
— der Wunde, directe 119
Compressionsgurt, Nicaise's 131

Compressionsverband 119
Contra-Extension 102
Creosot 120
Crosby's Heftpflasteransa 100. 101

D.

Damarfirniss 47
Darmnaht 299
— nach Jobert 300
— nach Lembert 300
— überwendliche 300
Darmsaiten, carbolisirte 13
Degenscheide als Schiene 38
Desault's Verband für den Schlüsselbeinbruch 78
Dessault-Liston's Schiene 100
Digitalcompression 121
— der Art. brachialis 123
— der Art. carotis 121
— der Art. femoralis 123
— der Art. subclavia 122
Dobson's Holzgestell 94
Doppelcanüle, Lüer'sche 295
Doppelhaken, von Langenbeck's . . . 295
Doppelschiene, Esmarch's, für Resection des Ellbogengelenkes 69
Doppelschlinge, gekreuzte 302
Dorsalschiene, Volkmann's, für Resection des Fussgelenkes 85
Dorso-Radialschnitt, nach v. Langenbeck 247
Drahtbügel 4
Drahtgittergewebe 33
Drahthaken 296
Drahthose, Bonnet's 33
— nach Esmarch 34
Drahtkörbe (Mayor, Bonnet) 32
Drahtschiene, nach Roser 33
— Smith's, vordere 104. 105
Drahtschwebe, Bardeleben's, für die untere Extremität 95
Drahtsiebschienen 33. 34
Drainage, Chassaignac's 1
Drainröhre 1
Dreieck 22
Dubrueil's Radiallappenschnitt 198
Durchschneidung der Weichtheile . . 172

E.

Ebene, doppeltgeneigte 93
Einspritzung, hypodermatische 291
Einwickelung 19
Eis 8
Eisbeutel 8
Eisdouche 186
Eiterbecken 6
Elevatorium 236
— Sayre's 237
Ellbogentuch 54
Esmarch's Aortencompressorium . . . 134
— Apparat für künstliche Blutleere 128
— Beckenstütze 96
— Bügelschiene für Resection des Fussgelenkes 86
— Bügelschiene für Resection des Handgelenkes 64. 65
— Chloroformapparat 113
— Doppelschiene 69
— doppeltgeneigte Ebene 93
— Eisdouche 186
— getheilte Schwebeschiene 71
— Gipsschwebeschiene 63
— Gipsschwebeschiene für Fussgelenke 84
— Hackenstütze 97
— Resectionsmesser 237
— Schlauchklemme 129
— Stangendruck-Compression . . . 126
— Tragbahren-Extensionsverband . 107
— zerlegbare Schiene 107
— Zungenzange 116
Exarticulation des Armes im Schultergelenke mit Lappenschnitt . . . 201
— — mit Zirkelschnitt 204
— des Daumens im Carpalgelenk mit Ovalairschnitt 193
— — mit Seitenlappenschnitt nach von Walther 194
— im Ellbogengelenk mit Zirkelschnitt 199
— — mit Lappenschnitt 200

Exarticulation der Finger im Metacarpo-Phalangealgelenk 191
— — mit Lappenschnitt 192
— — mit Ovalairschnitt 191
— der zweiten Finger-Phalanx . . 190
— der dritten Finger-Phalanx . . 189
— des Fusses nach Pirogoff 219
— — nach Syme 215
— im Handgelenke mit Zirkelschnitt 197
— — mit Lappenschnitt 197
— — mit Radial-Lappenschnitt (Dubrueil) 198
— der vier letzten Metacarpalknochen mit Erhaltung des Daumens 195
— des Oberschenkels mit vorderem grossen und hinterem kleinen Lappen nach Manec 229
— — mit hinterem Lappen nach von Langenbeck 235
— des Oberschenkels mit dem Zirkelschnitt 232
— allgemeine Regeln 188
— in den Tarso-Metatarsalgelenken nach Lisfranc 209
— im Tarsus nach Chopart 211
— des Unterschenkels im Kniegelenk mit dem Lappenschnitt. 227
— — mit dem Zirkelschnitt 225
— der grossen Zehe sammt ihrem Metatarsalknochen 207
— der fünften Zehe sammt ihrem Metatarsalknochen 208
— der Zehen 205
Extension durch Kautschukringe . . . 106
Extensionsbehandlung 100
Extensionswiege, Hodgen's . . . 103. 104

F.

Faltennaht 18
Faraboeuf's Fasszange 238
Fasszange Faraboeuf's 238
Fergusson's Löwenzange 238
Filtrirung des Blutes 166
Finger, Quetschwunden derselben . . 59
Fingerfracturen 59
Foulis' Schlauchklemme 129
Fracturen der Finger 59
Funda maxillae 53
Fussgelenk, äussere Seite 262
— innere Seite 264
Fusstuch 82

G.

Gaze, antiseptische 14
— carbolisirte 14
Gazebinden, gestärkte 16
Gebissstücke 54
Gelenke, Resection derselben 236
Gesichtswunden 52
Gewehr als Schiene 38
Gewichts-Extension für Fracturen des Oberschenkels 101
Gipsbinden 44
Gipsbinden-Maschine 44. 45
Gipskasten 44
Gipskataplasmen 42
Gipsmesser 47
Gipsscheere 48
Gipsschienen-Verband, Port's 31
Gips-Schwebeschiene 63
— Esmarch's, für Resection des Ellbogengelenkes 70
— Esmarch's, für Resection des Fussgelenkes 84
— Watson's, für Resection des Kniegelenkes 91
Gipsverband 41
— Abnehmen des 47
— gefensterter 46
— Suspendirung eines gefensterten 83
— wasserdichter 47
Gittercharpie 2
Glüheisen 120
Gooch's Spaltschienen 103
Gummizeug 14
Günther's Methode 220
Guttapercha-Verband 14

H.

Hackenstütze, nach Esmarch 97
Haken, abnehmbarer, für die zerlegbare Extensionsschiene 109
— Knochen-, scharfer, von Langenbeck 240
— scharfer, Volkmann's 240
— stumpfe, nach von Langenbeck 239
Hakenknopf für Kautschukschläuche . 107
Hakenzange, von Langenbeck's 238
Halfterbinde 49
Halstuch 54
— mit Pappeinlage 54
Hämo-Pneumothorax 297
Handbretter 59
Händetuch 55
Handgelenk, Bänder desselben 244
— Distraction desselben 250
— Durchschnitt 246
— Verletzungen desselben 63
Handschiene, Stromeyer's 60
Handtrepan 281
Handwurzelknochen 249
Hanfgipsschiene 43
Harnröhre, Eröffnung derselben . . . 301
Harninfiltration 301
Harnröhrenschnitt 301
Hasse's Transfusionsspritze 171
Hautlappenschnitt 178
Hautmanschette 177
Hautschnitt zur Unterbindung 139
Heath's stellbare Schiene für Resection des Ellbogengelenkes 74
Hebel 236
Heber 10
Heberahmen, Volkmann's 305
Hebevorrichtungen 304
Heftpflasteransa, Crosby's 100. 101
Heftpflasterstreifen 16
Heilgymnastik 242
Heine's Tirefond 283
Hervorziehen der Zunge bei drohender Asphyxie 116
Hinterbackentuch 83. 111
Hobelbinde 19
Hodgen's Extensionswiege. . . . 103. 104
Hoffmann's Locheisenzange 280
Hohlmeissel 280
Hohlmeisselzange nach Lüer 279
Holzgestell zur Hebung der Matraze 94
Holzröhre als Schlauchklemme 130
Holzschienen 26
Holzspan-Gipsverband nach Völckers 97. 98
Holzspäne 45
Hüfttuch 82
Hüter's arterielle Transfusion 171
— Resection des Ellbogengelenkes 255

I.

Immersion 11
Inactivitätsparalyse 241
Indicationen für Amputationen und Resectionen 277
Insectennadeln 17
Jobert's Darmnaht 300
Irrigation 9
Irrigator 4
Jute 15

K.

Kälte 8
Kautschukringe zur Extension 106
Kautschukschlauch mit Hakenknöpfen zur elastischen Extension 107
Kehlkopf von vorne 293
Kettensäge 238
Kettenschiene 35
Kieferknochen, Schussfracturen derselben 54
Kinnschleuderbinde 53
Kinnschleudertuch 53
Kissen, Stromeyer's 76. 77
Klauenschieberpinzette 296
Kleister, Bereitung desselben 39
Kleisterbinden 39
Kleisterschienen 39
Kleisterverband 39
Klöpfel 280
Kneten der Glieder 242
Kniegelenk, Innenseite 268
Knietuch 82

Knochenbohrer 267
Knochenhöhle. Eröffnung derselben . . 290
Knochenscheere 184
Knochenschraube (Heine's Tirefond) . 283
— mit Roser's Haken 283
Knochenstumpf, Resection desselben . 235
Knopfnaht 16
Knoten, chirurgischer 17
— falscher 17
— Schliessung desselben 143
Knüppel-Tourniquet nach Völckers . 125
Kopfmütze 50
Kopfnetz 52
Kopfschleuder 50
Kopftuch, dreieckiges 50
— viereckiges 51
Kopfwunden 48
Kornähre 21
Krankenheber, von Siebold's 306
Kreisgang 19
Kreuzbinde der Hand 54
— für den Rücken 109
Kreuzgang 21
Kreuzknoten (reef knot) 17
Kreuzknotenbinde 49
Kronensäge 281
Kugelfeile, Marshall's 291
Kugelschraube nach Baudens 286
Kugelsucher nach Lecomte-Lüer . . . 287
— Liebreich's 288
— Longmore's 289
Kugelzange, amerikanische 286
Kugelzieher, nach von Langenbeck . 286
Kühlschlange 8

L.

Lade, Fuss-, improvisirte 108
Lagerung der Amputirten 188
Lagerung der Verwundeten 302
von Langenbeck's Doppelhaken 295
— Elevatorium 237
— Exarticulation des Oberschenkels 235
— Haken, stumpfe, zur Resection . 239
— Hakenzange 238
— Knochenhaken, scharfer 240
— Kugelzieher 286
Langenbeck's Lappenmesser 178
— Messerführung beim Hautlappenschnitt 181
— Ovalairschnitt 181
von Langenbeck's Resection des Ellbogengelenkes 254
— Resection des Handgelenkes . . 247
— Resection des Schultergelenkes . 256
— Schabeisen 237
— Schnürbinde 129
— Stichsäge 238
— subperiostale Resection 236
— — des Fussgelenkes 262
— — des Hüftgelenkes 272
— — des Schultergelenkes 259
Laryngotomie 293
Lattenverband 47. 87
Lecomte-Lüer's Kugelsucher 289
Le Fort's Methode 222
Lembert's Darmnaht 300
Liebreich's Kugelsucher 288
Ligamenta cruciata 266
Ligaturfaden 143
Liquor ferri sesquichlorati 120
Lisfranc's Exarticulation 209
Lister's Schiene für Resection des Handgelenkes 65
— antiseptische Verbandmethode . 12
Liston's Resection des Ellenbogengelenkes 250
Locheisenzange, Hoffmann's 280
Longmore's Kugelsucher 289
Lorinser's Phlebotom 164
Löwenzange, Fergusson's 238
Lüer's Doppelkanüle 295
— Hohlmeisselzange 279
Luftröhre, von vorne 293
Luftwege, Eröffnung derselben 292

M.

Mac Intyres' Beinschiene 89
Magnesit-Verband 40
Makintosh 14
Manec's Stichmethode 229
Marshall's Kugelfeile 291
Massage 242

Matthysen's Gipsverband 41
Mayor 22
Medianschnitt Allarton's 302
Messer, stumpfendiges 259
Messersäge 238
Metacarpalknochen, Fracturen derselben 59
Metallschienen 32
Middeldorpf's Triangel 78
Mitella 56
— parva 56
— triangularis 56
— quadrangularis 58
Müller's Autotransfusion 172
Muskeln an der Rückseite des Hüftgelenkes 270
Muskellappenschnitte 180

N.

Naht, blutige 16
— umwundene 17
Nasenbinde 53
Nekrotomie 290
Nélaton's Kugelsonde 286
Nervus ulnaris 252
Neudörfer's Apolyse 241
Nicaise's Compressionsgurt 131
Nothschienen 34

O.

Oberschenkelbein mit den Muskelansätzen 273
Oberschenkelschiene, Desault-Liston's 100
— nach Haynes Walton 100
Occlusionsverband 11
Operationen bei künstlicher Beleuchtung 303
Operationslehre 112
Operationsleuchter, Ravoth's 304
Ovalairschnitt (Langenbeck's) 181

P.

Pancoast's Aortencompressorium . . . 134
Panzerhandschuh 51
Papplade für den Arm 60
Pappmodell zur Armlade 60
Pappschienen 29
— geformte 29
— modellirte Merchie's 29
Petit's Beinlade 88
— Tourniquet 124
Pfeilnahtbinde 49
Phalangensäge 184
Phlebotom, Lorinser's 164
Pirogoff's Brücken- oder Latten-Gipsverband 87
— Exarticulation 219
— Verfahren, nach Günther 220
Porzellanknopf - Kugelsonde, nach Nélaton 286
Pott's Seitenlage 90
Pravaz's Spritze 292
Pyo-Pneumotharax 297

Q.

Quetschwunden der Finger 59
Quirl mit Spritzenstempel 170
Quirlen des Blutes 165

R.

Raspatorium 236
Ravoth's Leuchter 304
Reamputation 235
Reflector, improvisirter 304
Reifenbahren 4
Reinigung der Badeschwämme 6
— der Wunden 4
von Renz' Spreizlade 95
Resection, allgemeine Regeln 236
— des Ellbogengelenkes nach Hüter 255
— subperiostale, des Ellbogengelenkes, nach von Langenbeck 254
— des Ellbogengelenkes, nach Liston 250
— des Fussgelenkes subperiostal, nach von Langenbeck 262
— der Gelenke 236
— der unteren Gelenkenden des radius und der ulna 242
— des Gelenkkörpers der Scapula 261
— totale, des Handgelenkes 247

Resection, subperiostale, des Hüftgelenkes, nach von Langenbeck 272
— des Hüftgelenkes, nach Anthony White 270
— des Kniegelenkes mit vorderem Bogenschnitt 266
— des Kniegelenkes (subperiostal), nach von Langenbeck 267
— des Knochenstumpfes 235
— der Rippen 297
— am Schädeldach 279
— des Schultergelenkes, nach von Langenbeck 256
— des Schultergelenkes, subperiostale, nach von Langenbeck . . 259
— subperiostale, von Langenbeck . 236
Resectionsmesser, nach Esmarch . . . 237
— geknöpftes 259
Resectionssäge. Butcher's 239
— Szymanowsky's 239
Respiration, künstliche, nach Silvester 117
Revision der Schusswunden 284
Rockärmel-mitella 58
Rockschooss-mitella 58
Roser's Knochenhaken 283
Roser's Sperrzange 285
Ruhe 1

S.

Salicylsäure 15
Sayre's Elevatorium 237
— Heftpflaster-Verband für Bruch des Schlüsselbeins 80
Schabeisen 236
Scheuer's Beinlade 89
Schieber-Pinzette 185
Schielhaken 294
Schiene, Langensalza- 69
Schienen, Bell'sche 28
— geformte englische 28
— nach Merchie 29
Schienenstoff. schneidbarer 27
Schienenverband für Fracturen des Oberarmes 75
Schienenverbände 26
Schifferknoten 17. 25
Schiffswerg 2
Schlangentour 19
Schlauchklemme für künstliche Blutleere 129
Schlittenapparat, Volkmann's (schleifendes Fussbrett) 102
Schlussapparat, Foulis', für den Kautschukstrang 129
Schlüsselbein-Bruchverbände . . . 78—81
Schnallen, Emmert's 28
Schnittführung, fehlerhafte 177
Schorfheilung 11
Schrägbrett, stellbares, zur Hochlagerung der Hand 61
Schraubentourniquet, Petit's 124
Schultertuch 56
Schürzenverband für die Brust 110
— für die Leistengegend 83
Schusswunden, Revision derselben . . 284
— Untersuchung derselben 284
Schusterspan 45
Schutzkorb 3
Schutztaft (protective silk) 14
Schwämme 6
Schwebeschiene, Esmarch's, getheilte, für Resection des Ellbogengelenkes 71
— aus Telegraphendraht . . . 63. 92
Schweinsblasen 8
Scultet's Binde 21
Sehne des biceps 257
Seide, carbolisirte 14
Seidenpapier, gefirnistes 3
Seitenlage, Pott's 90
Sequesterzange 290
Seutin's Kleisterverband 39
Sicherheitsnadeln 25
von Siebold's Krankenheber 306
Silvester's künstliche Respiration . . 117
Sinus longitudinalis 282
Sinus transversus 282
Smith's vordere Drahtschiene . . 104. 105
Sonde, gefurchte 301
Spaltschienen 26
Spaltschienen Gooch's 103

Span-Gipsverband für Fracturen am Vorderarm 66
— für Fracturen des Oberarmes und Entzündungen des Schultergelenkes 76
— für Resection des Ellbogengelenkes 68
Sperrzange (Roser) 285
Spica 21
Spirale, absteigende 20
Spray-producer 12
Spreiz-Lade, nach von Renz 95
Spritze, Pravaz'sche 292
Spritzenstempel am Quirl 170
Stangendruck 126
Steinschnittlage 301
Steinsonde 301
Stichsäge, von Langenbeck's 238
Stiefel als Fusslade 108
Stoffe, wasserdichte 2
Strohlade 35
Strohmatte 36
Strohschiene 35
Stromeyer's gepolsterte Abductionsschiene 66
— Armschienen 66. 68
— Kissen 76. 77
Stützapparat, Socin's, für Schlottergelenk nach Resection des Ellbogens 74
Stützbrett, stellbares 306
Styptica 120
Suspendirung eines gefensterten Gipsverbandes 83
Suspension, Bloxam's 106
— eines Gipsverbandes für die untere Extremität 99
Suspensionsschiene, Volkmann's 62
Suspension, verticale, der Hand . . . 61
Syme's Exarticulation 215
Syncope 114
Szymanowsky's Resectionssäge 239
— Tücherverband für den Schlüsselbeinbruch 79

T.

T Binde 22
T Binde, einfache und doppelte 111
Tamponade 120
Terpenthinöl 120
Thiersch, Salicylsäureverband 15
Thoracocenthese 297
Tischlermeissel 280
Torsion der Arterien 186
Tourniquets 124
Tragbahrenheber 276
Tragbahren-Extensionsverband Esmarch's 107
Tragetuch 56
— kleines 56
— dreieckiges 56
— grosses viereckiges 58
Transfusion 165
— arterielle, nach Hüter 171
— durch hydrostatischen Druck . . 169
— Hasse's Spritze zu derselben . . 171
Transfusions-Apparat, Collin's 170
Transfusionsspritze, Uterhart's 169
Traumaticin 16
Trepanation 281
Triangel, Middeldorpf's 78
Triangelkissen, Middeldorpf's 78
Tropfflasche 113
Tuchbinde 22
Tuchschienen, Schnyder's 26
Tuchverband für Amputation des Oberarmes 56
Tuchverbände 22
Tücherverband für die seitliche Brustgegend 110

U.

Umschlag 20
Umschläge, kalte 8
— Priessnitz'sche 8
Umschnürung mit einem elastischen Strang 127
Umstechung 185
Umwälzen des Körpers 297
Unterbindung der Arteria axillaris . 149

Unterbindung d. Arteria brachialis 150. 151
— der Arteria carotis communis 144. 145
— der Arteria femoralis 156. 157. 158
— der Arteria iliaca communis . . 154
— der Arteria iliaca externa . . . 155
— der Arteria lingualis 146
— der Arteria poplitea 159
— der Arteria radialis 152. 153
— der Arteria subclavia . . . 147. 148
— der Arteria tibialis antica 160. 162
— der Arteria tibialis postica 161. 163
— der Arteria ulnaris 152. 153
— der Arterienstämme 138
— directe 137
Unterkiefer, Vorschieben desselben . . 115
Untersuchung der Schusswunden . . . 284
Urethrotomia externa 301
Uterhart's Transfusionsspritze 169

V.

Velpeau's Verband für Bruch des Schlüsselbeins 80
Verband, erster 23. 24
— des Amputationsstumpfes 187
Verbände des Gesichts 52
— am Halse 54
— am Kopfe 48
— an der oberen Extremität 54
— an der unteren Extremität . . . 81
Verbände am Rumpfe 109
Verbandlehre 1
Verbandmethode, antiseptische, Lister's 12
Verbandwechsel. nach Amputation des Oberschenkels 229
— nach Resection des Hüftgelenkes 275
Vereinigung der Wunden 16
Vereinigung der Amputationswunde . 187
Vereinigungsbinde 16
— zweiköpfige 48
Verletzungen der Hand und Finger . 58
— des Handgelenkes 63
Verletzungen an der Volarseite der Hand 61
Völckers' Holzspan-Gipsverband . . . 98
— Knüppeltourniquet 125
Volkmann's Arm-Drahtschwebe 73
— Beckenstütze 97
— Doppelschiene für's Fussgelenk 85
— scharfer Haken 240
— Heberahmen 305
— Schlittenapparat 102
— Suspensionsschiene 62

W.

Wachsfackel 303
Walton's Schiene 100
Wärmeentziehung 8
Wasserglasverband 40
Watson's Gips-Schwebeschiene 91
Watte 2
— styptische 120
Wattepappverband 39
Weiberknoten 17. 25
White's Resection des Hüftgelenkes . 270
Wundbehandlung 1
— offene 4
Wunddouche 4
— improvisirte 5
Wunden, Vereinigung derselben . . . 16
Wundnaht 16
Wundspritze 6

Z.
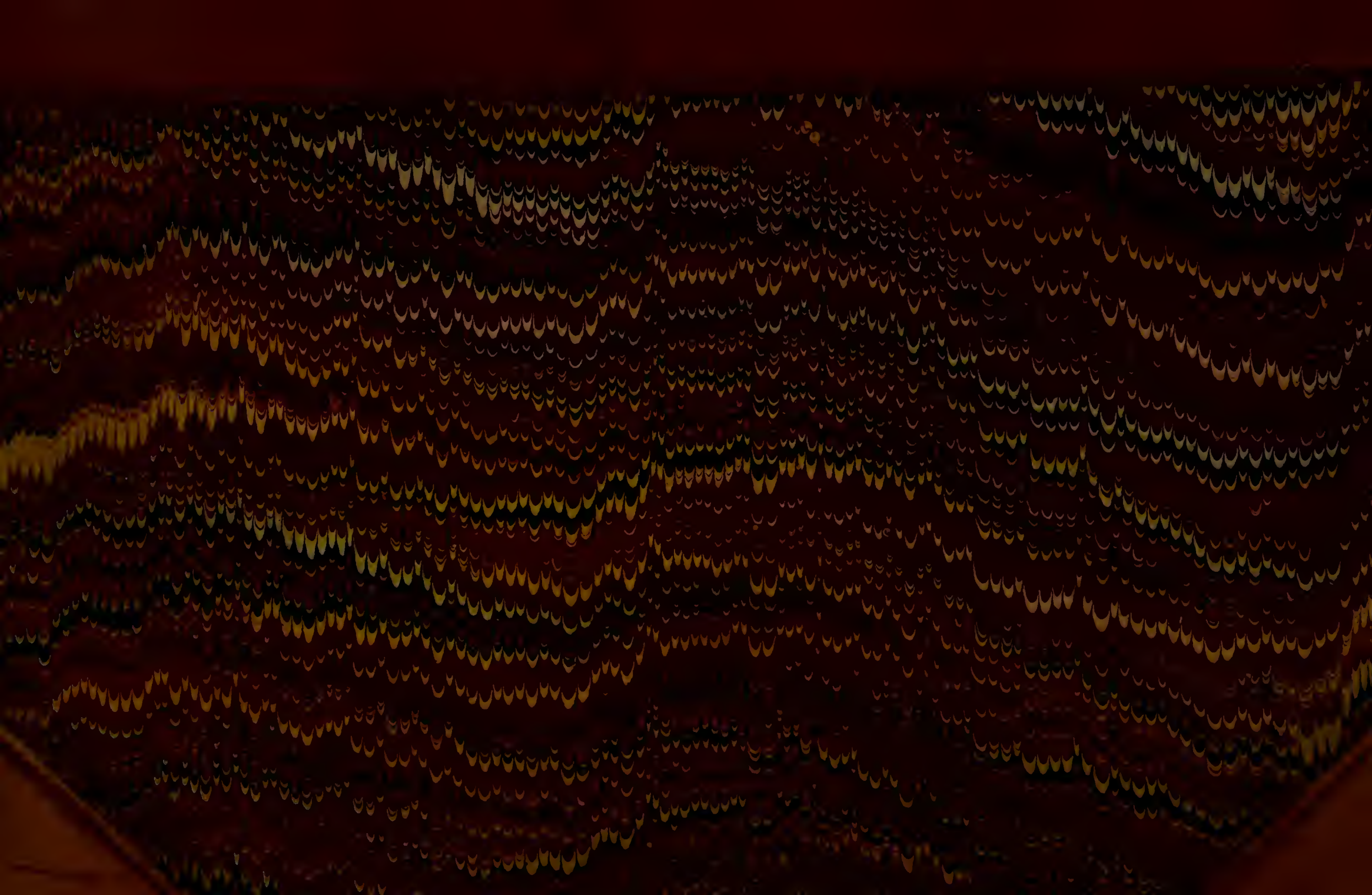
Zinkblechschienen 32
Zinnsonden 285
Zirkelschnitt, einzeitiger 174
— zweizeitiger 176
Zirkeltour 19
Zungenzange 116
Zweigbündelschienen 34
Zweigschiene 35
Zwischenknochenmesser, Führung desselben 184